Aus dem Institut für Diagnostische Radiologie und Neuroradiologie
(Direktor: Univ.- Prof. Dr. med. N. Hosten)
der Universitätsmedizin der Ernst-Moritz-Arndt-Universität Greifswald

Gd-EOB-DTPA im Rahmen der MR-geführten Laserablation von Lebertumoren

Inaugural - Dissertation

zur

Erlangung des akademischen

Grades

Doktor der Medizin
(Dr. med.)

der

Universitätsmedizin

der

Ernst-Moritz-Arndt-Universität

Greifswald

2012

vorgelegt von: Andrea Jahn, geb. Olbrich
geb. am: 22.02.1985
in: Cottbus

Dekan:	Prof. Dr. med. dent. R. Biffar
1. Gutachter:	Prof. Dr. med. N. Hosten
2. Gutachter:	Prof. Dr. med. TJ Vogl

Ort, Raum:	Demonstrationsraum der Radiologie (O 0.06) der Universitätsmedizin Greifswald
Tag der Disputation:	7. November 2012

1 EINLEITUNG 5

1.1 Maligne Lebertumoren 5

1.2 Ablative Thermotherapie maligner Lebertumoren 5

1.3 Magnetresonanz-geführte Bildgebung der Leber 7

1.4 Kontrastmittel für die MRT-Bildgebung der Leber 9

1.5 Kontrastmittelgestützte MR-geführte Laserablation 10

1.6 Hepatozytenspezifische Kontrastmittel 10

1.7 Chelatstabilität von MR-Kontrastmittel 11

1.8 Gd-EOB-DTPA 12

1.9 Fragestellung 14

2 MATERIAL UND METHODEN 15

2.1 Studienbeschreibung 15

2.2 Interventionsselektion 15

2.3 Einschluss-/Ausschlusskriterien 16

2.4 Materialien 17
2.4.1 MRT 17
2.4.2 Gd-EOB-DTPA 17
2.4.3 Lasersystem 17

2.5 Laserinduzierte Thermotherapie 19
2.5.1 Methode 19
2.5.1.1 Planungsphase 20
2.5.1.2 Platzierung der Applikatoren 20
2.5.1.3 Therapiephase 21
2.5.2 Komplikationen 22

2.6 Datenerhebung 23
2.6.1 ROI-Platzierung 23
2.6.2 Therapieergebnis 25

2.7 Datenauswertung 25
2.7.1 Begriffserklärung/Größenberechnung 25
2.7.2 Datenverarbeitung 26
2.7.3 Statistische Analyse 27
2.7.4 Graphische Auswertung 28
2.7.4.1 Kontrastverlauf zwischen gesundem Leberparenchym und Lebertumor 29

3 ERGEBNISSE 31

3.1 Ergebnisse der Planungs- und Platzierungsphase 31
3.1.1 Abweichung vom Prüfplan 31
3.1.2 Bildqualität 31
3.1.3 Signalverhalten im unbehandelten Leberparenchym und Tumor 32
3.1.3.1 Unbehandeltes Leberparenchym 32
3.1.3.2 Tumor 33
3.1.4 Kontrastverhalten zwischen Leberparenchym, Tumor und Applikator 36
3.1.4.1 Kontrastverhalten zwischen Leberparenchym und Tumor 36
3.1.4.2 Kontrastverhalten in Abhängigkeit vom Applikator 38
3.1.4.2.1 Leberparenchym und Applikator 38
3.1.4.2.2 Tumor und Applikator 39

3.2 Ergebnisse der Therapiephase 40
3.2.1 Bildqualität 40
3.2.2 Signalverhalten im Leberparenchym und in der Ablationszone 41
3.2.2.1 Unbehandeltes Leberparenchym 41
3.2.2.2 Ablationszone 41
3.2.3 Kontraständerung zwischen Leberparenchym und Ablationszone 43

3.3 Komplikationen 44

3.4 Therapieergebnis und Verlaufskontrolle 44

4 DISKUSSION 46

4.1 Gd-EOB-DTPA im Rahmen der MR-geführten Laserablation maligner Lebertumoren 46

4.2 Bildqualität 56

4.3 Technische Limitation 57

4.4 Ausblick 58

5 ZUSAMMENFASSUNG 59

6 ANHANG 60

6.1 Abkürzungsverzeichnis 60

6.2 Abbildungsverzeichnis 62

6.3 Tabellenverzeichnis 62

6.4 Literaturverzeichnis 63

6.5 Eidesstattliche Erklärung 69

6.6 Danksagung 70

1 Einleitung

1.1 Maligne Lebertumoren

Im Jahr 2008 wurde europaweit bei rund 3,2 Millionen Menschen die Erstdiagnose eines Tumorleidens gestellt. Im selben Jahr erlagen 1,7 Millionen ihrer Krebserkrankung. Trotz medizinischen Fortschritts zur Senkung der Inzidenz, Mortalität und Verbesserung der Überlebensraten sterben unter der älteren Bevölkerung (< 85 Jahren) jährlich mehr Patienten aufgrund ihres Tumorleidens als an einer Herzerkrankung. Durch die starke Assoziation zwischen Alter und Krebsrisiko ist auch für die kommenden Jahre eine steigende Inzidenz der Krebserkrankungen besonders in den Industrienationen zu erwarten [1–3]. Im Jahr 2008 stellt das kolorektale Karzinom (CRC) europaweit mit circa (ca.) 436.000 Neuerkrankungen die häufigste Tumorentität dar, gefolgt vom Mammakarzinom (ca. 421.000), dem Bronchialkarzinom (ca. 391.000) und dem Prostatakarzinom (ca. 382.000) [1]. Tumoren führen in einem späteren Stadium zur Zellaussaat in den Körper. Bei hämatogener Ausbreitung ist die Leber am häufigsten von Tumormetastasen aus dem Gastrointestinaltrakt betroffen [4,5]. Bis zu 60 Prozent der sekundären Lebertumoren entstammen demzufolge dem CRC. Dabei bestehen Lebermetastasen bereits bei 25 Prozent der Tumorpatienten zur Erstdiagnose des CRC oder entwickeln sich in den folgenden drei Jahren [6,7]. Auch eine Vielzahl anderer Malignome, wie zum Beispiel das Mammakarzinom, streuen in einem späteren Krankheitsverlauf in die Leber [8]. Neben den sekundären Lebertumoren gehören das hepatozelluläre Karzinom (HCC) und das cholangiozelluläre Karzinom (CCC) zu den häufigsten malignen primären Lebertumoren [9]. Die europäische Inzidenz und Mortalität aller Lebertumoren im Jahr 2008 belaufen sich auf rund 60200 beziehungsweise (bzw.) 60100 [1].

1.2 Ablative Thermotherapie maligner Lebertumoren

Der überwiegende Teil dieser Tumorpatienten verstirbt nach progredientem Tumorwachstum an fulminantem Leberversagen [3,4,10]. Die mittlere Überlebenswahrscheinlichkeit für unbehandelte Patienten bei metastasiertem CRC liegt zwischen vier bis 15 Monaten mit einer Fünf-Jahres-Überlebensrate (JÜR) unter fünf Prozent [4,6,11]. Bei unbehandeltem Mammakarzinom ist die mittlere Überlebenswahrscheinlichkeit zwischen einem Monat und 25,3 Monaten bei zusätzlicher Hormon- oder Chemo- und supportiver Therapie zu finden [8]. Die Publikation von Wagner *et al.* [11] im Jahre 1984 war eine der Ersten, die eine überzeugende Verbesserung der Überlebenswahrscheinlichkeit nach vollständiger Resektion der Lebertumoren bei metastasiertem CRC zeigte. Dabei gilt die chirurgische Sanierung bis heute als Goldstandard und einzige kurative Maßnahme in der Behandlung von sekundären Lebertumoren des CRC [3–6,10]. Nach operativer

Resektion zeigen verschiedene Publikationen eine Varianz bezüglich der Fünf-JÜR zwischen 27,5 bis 73 Prozent [3,12–16] aufgrund unterschiedlicher Einschlusskriterien und uneinheitlicher Berechnungszeitpunkte [12]. Andererseits überleben hierbei mindestens 23 Prozent mehr Patienten im Vergleich mit einer Nichtbehandlung. Die Zehnjahres-überlebensrate liegt nach offen chirurgischer Resektion zwischen acht und 26 Prozent [3,14,17,18]. Der Überlebensvorteil für den Patienten nach vollständiger Resektion der Tumoren unabhängig von der Primärmalignomentität gilt einheitlich als gesichert [3,5,8,19]. Aufgrund von Tumorgröße, Tumorlokalität und Metastasenanzahl eignen sich jedoch nur zehn bis 25 Prozent der Tumorpatienten für eine offen chirurgische Resektion [3,20]. Dabei liegt die perioperative Sterblichkeit bei der Leberteilresektion zwischen 2,8 und 43 Prozent [4,6,21]. In den letzten Jahren hat sich ein patientenorientiertes multimodales Konzept zur Behandlung von primären und sekundären Lebertumoren etabliert [5]. Neben rein offen chirurgischen und systemischen Therapieansätzen gewinnen zunehmend, in Kombination oder als alleinige Behandlungsform, lokale Verfahren an Bedeutung. Dazu zählen die Kryoablation, Radiofrequenztherapie (RFA), Mikrowellenkoagulation und die interstitielle Laserablation [22,23].

Die interstitielle Laserablation (LA) wird von vielen Autoren auch als LITT bezeichnet und wurde erstmalig von Bown 1983 beschrieben [24]. Sie zählt neben der RFA und der Mikrowellenkoagulation zu den lokal hyperthermen Therapieformen [22,23]. Das applizierte Laserlicht führt zu einer Hitzeakkumulation im Zielgewebe. Temperaturen zwischen 60 °C und 100 °C führen zu einer sofortigen irreversiblen Proteinkoagulation und induzieren somit den Zelltod von benignen und malignen Zellen in diesem Gebiet [22,25]. Deshalb werden für die Laserablation Temperaturen von bis zu 100 °C im Zentrum um den Applikator und rund 50 °C in den angrenzenden Hepatozyten angestrebt [25]. Der biologische Effekt eines Lasers ist abhängig von seiner Gewebeabsorption, Wellenlänge und Energiedichte [26]. Die Anzahl (n) der genutzten Laserfasern kann während der Intervention durch die Verwendung von Strahlenteilern auf vier simultan erhöht werden [27,28]. Bei gleichzeitigem Betrieb ist somit die gleiche Wärmeerzeugung in kürzerer Betriebszeit möglich [22]. Je nach Einstellung kann der Laser im Puls- oder Dauerbetrieb Laserstrahlung abgeben. Ziel ist es, durch eine höhere Laserleistung einen möglichst großen thermischen Defekt zu induzieren und gleichzeitig die Gewebekarbonisation zu verhindern [24,25]. Eine Verkochung und Karbonisation des Gewebes tritt bei Temperaturen über 105 °C auf und verzögert die Ablation durch einen Abfall der Energieübertragung. Um dieses zu verhindern, sind die Systeme flüssigkeitsgespült. Über mehrere Tage bildet sich nach der Therapie eine Koagulationsnekrose aus [25]. Die Dimension dieser Koagulation ist abhängig von der Länge der aktiven Zone des Lasers, dem

Gewebetyp, der Gewebedurchblutung, der Laserleistung und der Bestrahlungsdauer [29]. Neben dem Herd selbst, sollte als Qualitätskriterium zusätzlich ein Sicherheitssaum von einem Zentimeter im gesunden Gewebe thermisch behandelt werden. Dieser Schutzbereich beseitigt mikroskopische Tumoren und die Unsicherheit bezüglich des Tumorrandes [10,22,25]. Ziel der Intervention ist es, den Patienten aus radiologischer Sicht nach der Therapie als tumorfrei bezeichnen zu können [22].

Die Komplikationsrate der Laserablation ist gering und bildet aufgrund ihrer minimalen Letalität (1,1 %) und 30-Tage-Mortalität (0 % bis 0,1 %) eine Option zur Behandlung von primären und sekundären Lebertumoren bei inoperablen Patienten [22,30–33]. Durch die perkutane Minimalinvasivität wird die Intervention von den meisten Patienten gut toleriert und ermöglicht eine Überlebenszeitverlängerung bei akzeptabler Lebensqualität. Darüber hinaus ist sie kostengünstiger als eine offen chirurgische Resektion [4,10,22,34]. Aufgrund der relativen Neuheit der Laserablation liegen bisher für den Vergleich mit der offen chirurgischen Resektion (CH) noch keine entsprechenden Studien zum Langzeitüberleben vor. Eine homogene Ein-JÜR [CH 91,5 % versus (vs.) LA 94,1 %] und annähernd ähnliche Fünf-JÜR (CH 48 % vs. LA 37 %) lassen bei fortwährender Verbesserung der Intervention, wie z. B. dem zusätzlichen Einsatz eines leberspezifischen Kontrastmittels zur Magnetresonanz(MR)-geführten Applikatorplatzierung, ein hohes Potential dieser lokalen Behandlungsform vermuten [3,4,12–16,18,30,31,35–37].

1.3 Magnetresonanz-geführte Bildgebung der Leber

Die MR-geführte Bildgebung gilt als Goldstandard der klinischen Routine zur Darstellung der Leberanatomie und ist der Computertomographie (CT) in vielen Aspekten überlegen. Dies resultiert aus der großen diagnostischen Qualität der Magnetresonanztomographie (MRT) und basiert auf ihrer hohen Reproduzierbarkeit, dem Potential der Gewebecharakterisierung und der räumlichen Auflösung ohne großen Kontrastverlust [38]. Der Zeitaufwand zwischen einer Punktion im CT und einer Laserablation im MRT verglichen mit einer vollständig MR-geführten Intervention ist annähernd gleich, da für den Patienten Umlagerung und klinikbedingte Wartezeiten entfallen [22]. Darüber hinaus ist der Patient während der Mehrfachbildgebung keiner schädlichen Strahlung ausgesetzt [38].

Der radiologischen MRT-Diagnostik stehen derzeit viele verschiedene Sequenztypen für die Darstellung der Leber zur Verfügung. Die Grundsequenz bildet dabei die T1- und T2-gewichtete Spin-Echo-Sequenz. Sie ist wenig störanfällig und bietet den besten Gewebekontrast [19,39,40]. Die Entwicklung neuerer Sub-Sequenztypen war aufgrund ihrer relativ langen Untersuchungszeit nötig geworden. Die Weiterentwicklung zu dem Schnellbildverfahren Flash (*Fast-Low-Angle-Shot*)

ermöglichte bei gleich bleibender Bildqualität eine enorme Verkürzung der Aufnahmezeiten von einer Stunde auf wenige Minuten (min) [39,41]. Turbo Spin-Echo- und Gradientenecho (GRE)-Sequenzen lassen heute Untersuchungen bei Atemstillstand zu und vermindern somit aufnahmebedingte Bewegungsartefakte. Sie eignen sich durch ihre hohe Geschwindigkeit und Verfügbarkeit der Sequenzen besonders für ein klinisches Verfahren wie die Laserablation [19,39–41,41,42].

Die in der Planungs- und Platzierungsphase der Laserablation angewandte MR-Sequenz gehört zu der schnellen GRE-Technik. Die Erfassungszeit liegt hier bei weniger als 20 Sekunden. Die Weiterentwicklung zu einer dreidimensionalen(3D)-Bildgebung hat sich für die Leberdiagnostik ebenfalls bewährt [41]. Im Vergleich mit einer zweidimensionalen (2D)-Sequenz lässt die 3D-VIBE (*Volume-Interpolated-Breath-Hold-Examination*)-Sequenz während der Intervention eine annähernd isotrope Darstellung der Lebermorphologie zu. Eine multiplanare Rekonstruktion ist für die Interventionsplanung möglich und erleichtert die Platzierung der Applikatoren [39–41]. Weitere Vorteile der 3D-Sequenz im Vergleich mit der 2D-Sequenz sind ein kleinerer Applikatorartefakt in der MRT-Bildgebung, welcher die Intervention selbst kaum beeinträchtigt und eine deutlich geringere Anzahl der benötigten Applikator-Platzierungsversuche in die Zielstruktur. Die Intervention ist somit kürzer und tolerabler für den Patienten [28,43]. In der Therapiephase wird mit Hilfe von GRE-T1-Flash-2D-Sequenzen die Temperaturentwicklung und Ausbreitung der Ablationszone innerhalb des therapierten Tumor überwacht [22,44]. Dabei basiert das nicht-invasive *Online-Monitoring* auf der Temperaturabhängigkeit von MRT-Parametern, wie der Protonenresonanzfrequenz, der Diffusion und Perfusion, dem magnetischen Transfer, der Protonendichte, dem temperatursensitiven Kontrastmittel und den T1- bzw. T2-Relaxationszeiten [44,45]. Eine Hitzeakkumulation von bis zu maximal 100 °C führt zur Denaturierung von Proteinen und verändert die Anzahl der gebundenen und ungebundenen Protonen. Mit steigender Temperatur und Strukturveränderungen wird somit das MRT-Signal beeinflusst [25,45].

Die direkte Überwachung des Lasereinsatzes und die Echtzeit-Darstellung der Ausbreitung der Ablationszone noch während der Therapiephase gehört bereits zum festen Bestandteil der Laserablation. Dem entgegen stehen andere lokale Behandlungsformen, wie z. B. die Radiofrequenzablation, erst am Anfang der Entwicklung eines Echtzeit-*Monitorings* [22,44–46].

1.4 Kontrastmittel für die MRT-Bildgebung der Leber

Lebertumoren können in der klinischen Routinediagnostik durch eine native MRT-Bildgebung dargestellt werden [19,40,47]. Trotz ihres Vorsprungs gegenüber anderen Methoden zur Darstellung der Leberanatomie, wie z. B. dem CT, ist die MR-Nativbildgebung bezüglich ihrer Fähigkeit zur kontrastreichen Darstellung sehr kleiner und schlecht sichtbarer Lebertumoren limitiert [9,47–49]. Durch den Einsatz spezifischer Kontrastmittel (KM) ist eine weitere Steigerung des Gewebekontrastes, z. B. zwischen Lebergewebe und Tumor, möglich. Daraus resultiert eine verbesserte Visualisierung und Beurteilbarkeit einzelner Strukturen [40,47–49].
Aufgrund der Leberanatomie werden Tumoren meist arteriell versorgt und nicht wie das gesunde Leberparenchym portalvenös. Nach intravenöser Bolusgabe liegt 15 bis 35 Sekunden (s) nach Injektion ein maximaler Kontrasteffekt in der arteriellen Phase vor, gefolgt von einer portalvenösen (60 - 70 s) und Äquilibriumsphase (120 - 150 s) [5,9,50]. Die intravenöse KM-Applikation spielt hierbei für die Beurteilung der Organfunktion und Organperfusion, sowie für die Bestimmung der Gewebeintegrität eine ausschlaggebende Rolle. Unter Verwendung dynamischer Serien mit richtiger Zeitwahl ist durch den Nachweis eines typischen Anreicherungsverhaltens die Charakterisierung und Differenzierung fokaler Lebertumoren möglich [9,19,40,47,48,51,52].

Bevor Behandlungen, wie eine offen chirurgische Therapie, RFA oder Laserablation, als kurative oder palliative Maßnahme angewandt werden können, ist die genaue Detektion, Identifikation der Anzahl und Größe, Charakterisierung und Diagnosestellung der Tumoren von besonderer klinischer Wichtigkeit [9,53–55]. Die KM-gestützte MRT-Bildgebung erhöht die Signaldifferenz zwischen dem gesunden Leberparenchym und dem Tumor und hebt die Detektionsrate erheblich an [48,56]. Demzufolge ist durch den Einsatz spezifischer Kontrastmittel die MRT der CT in Sensitivität und Spezifität bezüglich der Detektion von Lebertumoren überlegen. Tumoren mit einem Durchmesser ab sieben Millimeter können mit Hilfe der KM-gestützten MRT-Bildgebung aufgefunden werden [54,56–58].

Momentan wird zwischen zwei verschiedenen KM-Typen unterschieden, die vorzugsweise zur kontrastgestützten MRT-Bildgebung der Leber herangezogen werden (Tabelle 1-1):

- Nicht-spezifische, extrazelluläre Kontrastmittel
- Leberspezifische Kontrastmittel
    - RES-organspezifische Kontrastmittel
    - Hepatozytenspezifische Kontrastmittel [9,40,47]

Handelsname	Substanz	Wirkungsweise	Hersteller
Magnevist®	Gd-DTPA	Nicht-spezifische, extrazelluläre KM	Schering GmbH
ProHance®	Gd-HP-DO3A		Altana Pharma AG
Dotarem®	Gd-DOTA		Guerbet GmbH
Endorem®	Dextran-coated ferumoxide	RES-organspezifische KM	Guerbet GmbH
Resovist®	Ferucarbotran		Schering GmbH
MultiHance®	Gd-BOPTA	Hepatozytenspezifische KM	Altana Pharma AG
Primovist®	Gd-EOB-DTPA		Schering GmbH

Tabelle 1-1: Übersicht über die in der Leberdiagnostik verwendeten Kontrastmittel [9,47,49].

1.5 Kontrastmittelgestützte MR-geführte Laserablation

Für die Durchführung der Laserablation ist eine kontrastreiche Darstellung von Leber und Tumor über die gesamte Zeitdauer der Applikatorplatzierung von Vorteil. Nicht-spezifische, extrazelluläre Kontrastmittel reichern sich ausschließlich im Extrazellularraum (interstitielles und intravasales Kompartiment) an [40,49]. Die Charakterisierung und der Nachweis von Signalveränderungen basieren hierbei auf dem Prinzip der Kontrastmittelperfusion [59]. Eine kontrastreiche Darstellung zwischen Leber, Tumor und Applikator über eine mehrminütige Phase der Applikatorplatzierung ist bei den extrazellulären Kontrastmitteln aufgrund ihres Anreicherungsverhalten nicht möglich.

1.6 Hepatozytenspezifische Kontrastmittel

Die hepatozytenspezifischen KM weisen sowohl extrazelluläre als auch hepatozytenspezifische Eigenschaften auf und werden auch als bimodale KM bezeichnet [59]. Die zwei Hauptvertreter sind das seit 1998 zugelassene Gd-BOPTA (MultiHance®, Tabelle 1-1) und Gd-EOB-DTPA (Primovist®, Tabelle 1-1) [9,51,52]. Nach Bolusinjektion kommt es analog den extrazellulären Kontrastmitteln zu einer primären Verteilung im vaskulären System und sekundär zu einer Umverteilung in den interstitiellen Raum [9,38,40]. Nach einem bestimmten Zeitintervall erfolgt die hepatozelluläre Aufnahme (Gd-BOPTA 4 % vs. Gd-EOB-DTPA 50 %) [9,40]. Hierdurch ist eine prolongierte Signalveränderung zwischen gesundem Leberparenchym, Leberherd und Applikator nachweisbar, welche den Zeitraum der Applikatorplatzierung in der Laserablation überdauert. Eine maximale Plateauphase der Signaldifferenzen wird von Gd-EOB-DTPA bereits nach 20 Minuten erreicht (vs. 40 min für Gd-BOPTA) [9,48].

Die selektive Anreicherung von leberspezifischen KM findet sich auch in entarteten Leberzellen mit zellulärer Restfunktion, wie z. B. bei der fokal nodulären Hyperplasie, dem HCC oder bei hepatozellulären Adenomen wieder. Dies kann auf eine Restexpression der Transporter-membranproteine zurückzuführen sein [38,52,56,59–61].

1.7 Chelatstabilität von MR-Kontrastmittel

Zur kontrastgestützten MR-Untersuchung der Leber werden zum überwiegenden Teil Gadoliniumchelate, wie z. B. Gd-DTPA (Magnevist®, Tabelle 1-1), verwendet. Um Gadolinium als Kontrastmittel verwenden zu können, wird es mit einem Ligand gekoppelt und hierdurch wasserlöslich gemacht [62]. Die Chelatstabilität dieser Verbindung ist von entscheidender Bedeutung. Da das Gadoliniumion in freier Form toxische Eigenschaften aufweist, ist eine Gd-Dissoziation von dem Ligand unerwünscht [63]. Obwohl die aktuell verwendeten gadoliniumhaltigen MR-Kontrastmittel als ganz besonders stabile Substanzen gelten, sind dennoch Unterschiede in den einzelnen Gruppen zu finden [64]. Diese Differenzen basieren unter anderem auf der chemischen Struktur, der Ionizität und der thermodynamischen sowie kinetischen Stabilität der Chelatkomplexe (Tabelle 1-2) [63,64]. Strukturell wird zwischen linearen (offenkettigen) und makrozyklischen Chelaten unterschieden [63]. Die makrozyklischen Komplexe gelten als die stabileren, weil hier das Gadoliniumion in einer vorgeformten Tasche des Liganden festgehalten wird [64]. Außerdem differenziert man zwischen ionischen und nicht-ionischen Chelatkomplexen, wobei die ionischen Vertreter als die beständigeren gelten [63]. Die thermodynamische Chelatstabilität wird über die Konstanten log K_{therm} (*Thermodynamic stability constant* - ph 14) und log K_{cond} (*Conditional stability constant* - ph 7,4) definiert und reflektieren die eigentliche Affinität des Gadoliniumions für seinen Ligand [63,65]. Je höher diese Variablen sind, desto stabiler ist der Chelatkomplex und desto weniger dissoziiert Gadoliniumionen und freie Liganden liegen vor [63]. Darüber hinaus spielt die Ausscheidung der Substanz eine entscheidende Rolle [65,66]. Neben Gd-EOB-DTPA und Gd-BOPTA werden alle anderen, in der Europäischen Union (EU) zugelassenen, gadoliniumhaltigen Kontrastmittel ausschließlich renal eliminiert (Tabelle 1-2). Eine Akkumulation, z. B. bei Niereninsuffizienz, mit verlängerter Verweildauer und Dissoziation des Gadoliniumions von seinem Ligand ist hier mit einer größeren Wahrscheinlichkeit möglich [65,66].

Ein freies Gadoliniumion kann entstehen durch einen direkte Verlust bzw. durch Transmetallation, basierend auf dem Austausch von Gadoliniumionen mit endogenen Zink-, Kupfer-, Eisen- und Kalziumionen [63–65]. Da der ionische Radius des Gadoliniumions dem des Kalziumions ähnelt, entfaltet sich hier dessen toxischer Effekt indem es in kalziumabhangige Stoffprozesse eingreift [64,67]. Weitere Auswirkungen von freiem Gadolinium sind Pseudohypokalzämie, Hautulzera sowie die Stimulation von Makrophagen, Fibroblasten und Zytokinen [64–66]. Darüber hinaus wird über ein vermehrtes Auftreten von Nephrogen systemischer Fibrose (NSF) nach MRT-Untersuchungen unter Verwendung einiger gadoliniumhaltiger Kontrastmittel wie Gd-DTP-BMA (Omniscan®, Tabelle 1-2) und Gd-DTPA

berichtet. Freie Gadoliniumionen, als Ursache der NSF, werden hierbei kontrovers diskutiert [63,64,68–71].

Während der Laserablation erfuhren die dem Tumor angrenzenden kontrastmittelspeichernden Hepatozyten eine Erhitzung auf bis zu 60 °C. Temperaturen von bis zu 100 °C wurden nur im Zentrum um das Lichtleiterkabel im Tumor erreicht. Von Bedeutung für die Sicherheit der Intervention und eventuelle Folgewirkungen war auch hierbei die Chelatstabilität der verwendeten Substanz.

Kontrastmittel	Chemische Struktur	log K_{therm} / log K_{cond}	Standarddosierung (mmol/kg)	Elimination
Gd-DTP-BMA (Omniscan®)	Linear , Nicht-ionisch	16,9 / 14,9	0,1	Renal
Gd-DTPA-BMEA (OptiMark®)	Linear , Nicht-ionisch	16,8 / 15,0	0,1	Renal
Gd-DTPA (Magnevist®)	Linear , Ionisch	22,5 / 18,4	0,1	Renal
Gd-BOPTA (MultiHance®)	Linear , Ionisch	22,6 / 18,4	0,1	Renal , 2-4% Leber
Gd-EOB-DTPA (Primovist®)	Linear , Ionisch	23,5 / 18,7	0,025	50% Renal , 50% Leber
MS325 (Vasovist®)	Linear , Ionisch	22,1 / 18,9	0,03	Renal
Gd-HP-DO3A (ProHance®)	Makrozyklisch , Nicht-ionisch	23,8 / 17,1	0,1	Renal
Gd-BT-DO3A (Gadovist®)	Makrozyklisch , Nicht-ionisch	21,8 / 15,5	0,1	Renal
Gd-DOTA (Dotarem®)	Makrozyklisch , Ionisch	25,8 / 18,8	0,1	Renal

Tabelle 1-2: In der EU zugelassene gd-haltige Kontrastmittel [72]. In Anlehnung an Port und Penfield *et al.*[62,63]. *Thermodynamic stability constant* (log K_{therm}) bei ph 14 und *Conditional stability constant* (log K_{cond}) bei ph 7,4.

1.8 Gd-EOB-DTPA

Primovist® ist ein relativ neues paramagnetisch wirksames hepatozytenspezifisches T1-KM, dass seit 2005 seine Zulassung in Deutschland hat und heute in der Klinik eingesetzt wird [38,48,51]. Das Gadoliniumchelat ist eng verwandt mit Gd-DTPA und unterscheidet sich zu diesem chemisch nur durch eine lipophile Ethyl-Oxy-Benzylgruppe (Abb. 1-1) [73]. Diese zusätzliche aromatische Gruppe bedingt eine starke aber reversible Proteinbindung (10,7 % vs. 1,6% für Magnevist®) und ermöglicht die hepatozelluläre Aufnahme und zusätzliche biliäre Ausscheidung des Kontrastmittels (Tabelle 1-2) [51,52,54,63]. Verglichen mit extrazellulären Kontrastmitteln ist die empfohlene Standarddosierung von 0,025 mmol/kg Körpergewicht Gd-EOB-DTPA gering (Tabelle 1-2) [38,52]. Die Substanz wird nach der unspezifischen Verteilung im vaskulären System aktiv über organische Anionentransporter und über das *Sodium taurocholate cotransporting peptide* zu 50 Prozent in den Hepatozyten aufgenommen [38,74]. Gd-EOB-DTPA unterliegt einem sehr zeitigen zellulären Aufnahmetrend mit einer signifikanten hepatobiliären Anreicherung nach acht bis zehn Minuten. [51,54]. Ein Maximum stellt sich 20 Minuten nach der Bolusgabe ein und dauert etwa zwei Stunden an [9,40,50,51,75]. Mit einer Halbwertszeit von einer Stunde erfolgt die Ausscheidung sehr rasch dosisabhängig und nicht metabolisiert zu rund 50 Prozent renal

(41,6 % - 51,2 %) und 50 Prozent biliär (43,1 % - 53,2 %). Etwa vier Prozent des Kontrastmittels durchlaufen eine extrahepatische Rezirkulation [38,48,51,54]. Bei beeinträchtigter Nieren- oder Gallefunktion können diese Exkretionsraten Schwankungen unterliegen [48].

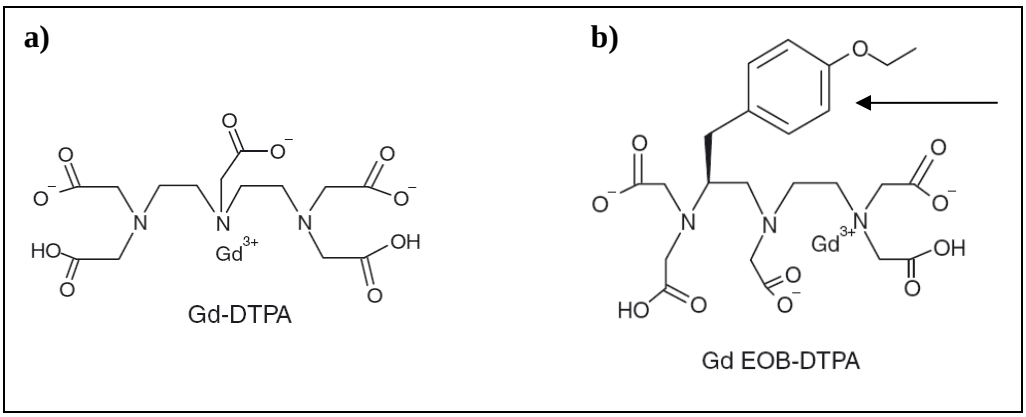

Abb. 1-1: Strukturformel von Gd-DTPA (a) und Gd-EOB-DTPA (b). Es handelt sich hierbei um verwandte Gadoliniumchelate, die sich nur durch eine lipophile Ethyl-Oxy-Benzylgruppe unterscheiden(←) [64,73].

Von Bedeutung für die Laserablation ist die verbesserte kinetische und sehr hohe thermodynamische Stabilität von Gd-EOB-DTPA (23,5 log K_{therm} ph 14 bzw. 18,7 log K_{cond} ph 7,4) (Tabelle 1-2), welche auch innerhalb präklinischer Tests nachgewiesen werden konnte [76].

Der Einsatz neuer leberspezifischer MRT-Kontrastmittel, wie Gd-EOB-DTPA, zur Detektion und Charakterisierung maligner Leberherde hat sich in den Kliniken weitestgehend durchgesetzt. Er spielt jedoch für schnittbildgeführte Interventionen bisher nur eine untergeordnete Rolle [9,38,52–56,60,77]. Aufgrund des Sicherheitsprofils und der prolongierten Signalveränderung im gesunden Leberparenchym erfolgte eine zulassungsüberschreitende Anwendung von Gd-EOB-DTPA im Rahmen der MR-geführten Laserablation maligner Lebertumoren.

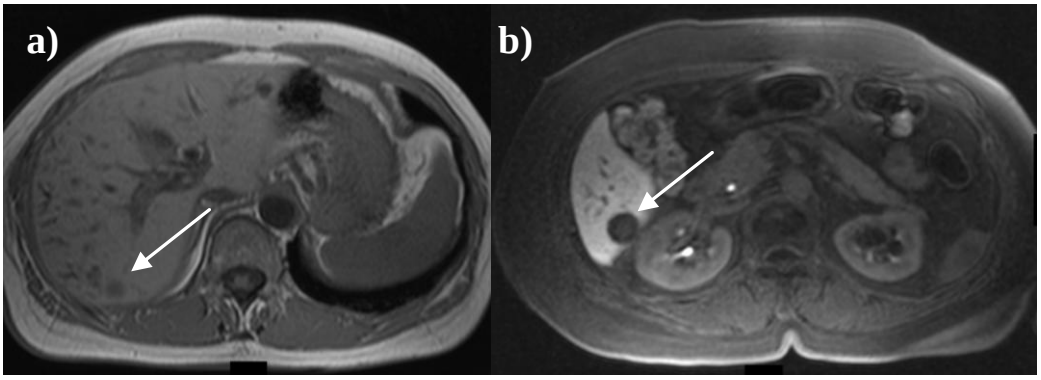

Abb. 1-2: MR-Bildgebung nach Gabe von 0,025 mmol/kg Körpergewicht Gd-EOB-DTPA als Bolusinjektion (b) im Vergleich mit einer Bildgebung ohne KM-Gabe (a). Die Tumoren (→) stellten sich als hypointense Strukturen dar.

Anders als bei den bisher verwendeten extrazellulären Kontrastmitteln ist nach Gabe von Gd-EOB-DTPA eine kontrastreiche determinierende Darstellung des Zieltumor über eine mehrminütige Phase der Applikatorplatzierung möglich (Abb. 1-2).

1.9 Fragestellung

Ziel dieser Arbeit war die Darlegung eines therapiebegünstigenden Effektes auf die Laserablation maligner Leberherde durch eine zusätzliche Gabe von 0,025 mmol/kg Körpergewicht des hepatozytenspezifischen Kontrastmittels Gd-EOB-DTPA zur Kontrastunterstützung während der Applikatorplatzierung.

1. Signal- und Kontraständerungen zwischen Leberparenchym, Lebertumor und Applikator nach Gabe von 0,025 mmol/kg Körpergewicht Gd-EOB-DTPA wurden in Abhängigkeit über die Zeit und gegenüber einer Intervention ohne Kontrastmittel-unterstützung untersucht.

2. Es erfolgte die Prüfung einer möglichen Beeinflussung des T1-*Online-Monitorings* in der Therapiephase durch die zusätzliche Gabe von Gd-EOB-DTPA.

3. Der Behandlungserfolg von Interventionen mit Kontrastmitteluntersützung wurde dem *Outcome* von Behandlungen ohne zusätzliche KM-Gabe gegenübergestellt.

2 Material und Methoden

2.1 Studienbeschreibung

Es handelt sich um eine nicht randomisierte, retrospektive Betrachtung von 49 thermischen Laserablationen aus der interventionellen Therapie von Patienten mit primären und sekundären malignen Lebertumoren. Die Zustimmung der Ethikkommission der Medizinischen Fakultät Greifswald liegt vor (BB93/08a).

2.2 Interventionsselektion

Die Indikationsstellung zur Tumorablation erfolgte interdisziplinär im Rahmen eines Tumorboards. Als Grundlage zur Intervention diente die histologische Sicherung des Leberherdbefundes, eine CT- bzw. MR-gesteuerte Bildgebung und ein *Staging* des Tumors.

Von den zwischen Juni 2005 und April 2009 durchgeführten Laserablationen wurden insgesamt 49 Interventionen (Iv) aufgrund ihres Bildmaterialumfangs in diese Arbeit eingeschlossen. Die Laserablation gliedert sich in die Phase der Applikatorplatzierung und in den eigentlichen Therapieteil. Sowohl für den Teil der Planungs- und Platzierungsphase der Applikatoren als auch für die Therapiephase bildeten jeweils 30 Interventionen die Hauptgruppe (HG). Hierbei erfolgte die Gabe von 0,025 mmol/kg Körpergewicht Gd-EOB-DTPA als Bolusinjektion zu Beginn der Intervention zur kontrastmittelunterstützten Darstellung des Tumors in der MR-Bildgebung. Die Kontrollgruppe (KG) erhielt eine Laserablation ohne Kontrastmittelunterstützung und bildete sich im Bereich der Planungs- und Platzierungsphase aus 15 Interventionen. Im Teil der Therapiephase bestand die KG aus sechs Interventionen. Davon wurden vier Interventionen CT-gestützt punktiert.

Gesamtkollektiv	Interventionsteil	Gruppe	Anzahl der Iv	KM-Gabe
49 Iv	Planungs- / Platzierungsphase	HG	30	Ja
		KG	15	Nein
	Therapiephase	HG	30	Ja
		KG	6	Nein

Tabelle 2-1: Übersicht über die eingeschlossenen Interventionen und die jeweilige Aufteilung in Bezug auf den entsprechenden Therapieteil. Die Interventionen (Iv) mit zusätzlicher Kontrastmittelgabe bildeten die Hauptgruppe (HG) und wurden Interventionen ohne Kontrastmittelgabe (Kontrollgruppe) gegenübergestellt.

Das Patientenkollektiv bestand aus 20 Männern und neun Frauen im Alter zwischen 37 und 83 Jahren (Median 62 Jahre) mit primären und sekundären Lebertumoren. Innerhalb der Studie wurden zehn Patienten (acht ♂, zwei ♀) mehrfach therapiert. Eine Verteilung der Primärtumoren ist in der Abb. 2-1 dargestellt. Eine Einteilung nach kleinen, intermediären und großen Tumoren

erfolgte auf der Grundlage des Konsensus-Paper von Goldberg *et al.* [78]. Bezüglich ihres größten Durchmessers wurden 32 kleine Tumoren [Ø 1,74 cm; Standardabweichung (SD) ±0,60 cm], 14 intermediäre Tumoren (Ø 3,75 cm; SD ±0,53 cm) und drei große Tumoren (Ø 6,74 cm; SD ±1,74 cm) therapiert.

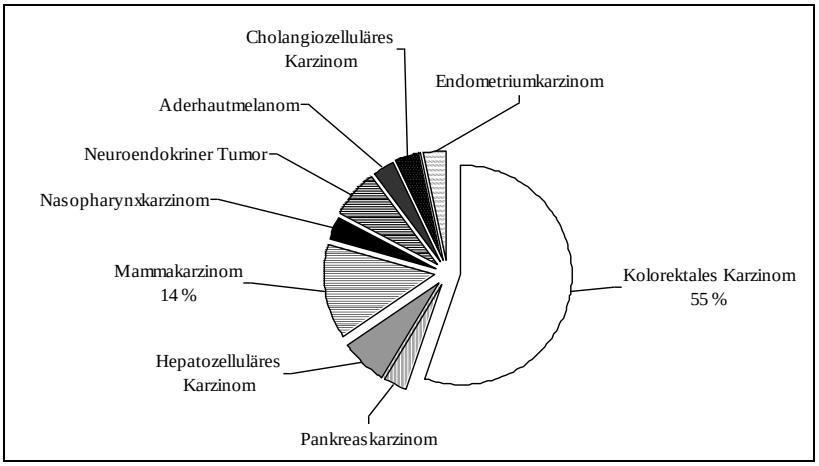

Abb. 2-1: Verteilungsmuster der Primärkarzinome. Die Sekundärtumoren des kolorektalen Karzinom (55 %) und des Mammakarzinom (14 %) stellten den größten Anteil der therapierten Tumoren dar. Bei dem Nasopharynx-karzinom handelte es sich um ein Transitorialzellkarzinom Typ Schminke.

2.3 Einschluss-/Ausschlusskriterien

Indikationen zur LA waren rezidivierende Tumoren nach partieller Leberresektion, Tumoren in beiden Leberlappen, lokale nicht resektable Tumoren und Kontraindikationen oder Ablehnung der offen chirurgischen Entfernung durch den Patienten [32]. Kontraindikationen der Intervention stellten extrahepatischer Tumorbefall, Thrombozyten < 50,000/mm^3, Quick < 50 %, PTT > 50 s oder therapieresistente Koagulopathien dar. Aufgrund der sowohl renalen als auch hepatobiliären Kontrastmittelelimination zu äquivalenten Anteilen stellten Leber- oder Niereninsuffizienz nicht zwingend eine Kontraindikation dar [79]. Die üblichen MRT-Kontraindikationen wurden beachtet. Eine Begrenzung auf maximal fünf Tumoren ist auf der Datenlage zu prognostischen Kriterien der Metastasenresektion von Nordlinger *et al.* [80] begründet. Der Durchmesser der einzelnen Herde sollte fünf Zentimeter nicht überschreiten und beruht auf einer technischen Limitation der Laserablation und der maximal möglichen Anzahl an verwendeten Applikatoren [22]. In dieser Arbeit wurden vier Interventionen eingeschlossen, in denen der zu behandelnde Herd-durchmesser fünf Zentimeter überschritt. Eine Reduktion der Tumormasse wurde hierbei angestrebt. Voraussetzung für die Teilnahme an der Laserablation war die Aufklärung und Einwilligung des Patienten durch den behandelnden Arzt mindestens 24 Stunden vor Therapiebeginn. Patienten, die sich weder einwilligungsfähig noch kooperativ zeigten oder entsprechende Kontraindikationen aufwiesen, wurden von der Therapie ausgeschlossen.

2.4 Materialien

2.4.1 MRT

Die Durchführung der Laserablation fand am 1.5 Tesla Siemens Symphony Maestro Class (Siemens, Erlangen, Deutschland) statt. Die visuelle Kontrolle der Applikatorplatzierung erfolgte durch GRE-T1-Flash-3D-Serien mit teilweise variierenden Einstellungen [FOV (*Field-of-View*) 238 - 266 mm; TR (Repetitionszeit) 3,4 - 6,6 ms; TE (Echozeit) 1,3 - 2,5 ms; Sd (Schichtdicke) 1,93 - 3 mm; FW (Flip Winkel) 10 - 12°]. Die anschließende Therapiephase wurde mit zeitlich verteilten GRE-T1-Flash-2D-Sequenzen überwacht (FOV 296 - 438 mm; TR 100 - 218 ms; TE 4,8 ms; Sd 3,5 - 5,0 mm; FW 70°). Jede MRT-Bildgebung erfolgte in Atemanhaltetechnik.

2.4.2 Gd-EOB-DTPA

Gd-EOB-DTPA hat ein Molekulargewicht von 725,71 Dalton, bei 37 °C eine Osmolarität von 0,89 osm/kg Wasser und eine Viskosität von 1,22 mPa. Die hydrophilen, ionischen und stark wasserlöslichen Eigenschaften ermöglichen eine Bolusinjektion von 2 ml/s [38,54]. Bei 30 Interventionen bekamen die Patienten 0,025 mmol/kg Körpergewicht des leber-spezifischen bimodalen Kontrastmittel Gd-EOB-DTPA als Bolusinjektion zur unterstützenden Darstellung der Tumoren für die MR-Bildgebung (Hauptgruppe). In den klinischen Phasen eins bis drei und in anderen Studien wurde festgestellt, dass Gd-EOB-DTPA von den Patienten gut toleriert wird und über ein ähnlich gutes Sicherheitsprofil wie die extrazellulären Gadoliniumchelate verfügt [38,54,75,77,82]. Nebenwirkungen beinhalten unter anderem: Übelkeit, Vasodilatation, Kopfschmerz und Geschmacksveränderungen [53,54].

2.4.3 Lasersystem

In der Intervention kamen zwei Medilas fibertom 5100 der Firma Dornier (MedizinLaser GmbH, Germering, Deutschland) zum Einsatz. Unter Gebrauch von Strahlenteilern TT SWITCH 2 (TRUMPF Medizin Systeme GmbH & Co. KG, Umkirch, Deutschland) konnte die Anzahl der Laserfasern bis zur simultanen Verwendung von maximal vier Fasern variiert werden. Durchschnittlich wurden zwei Fasern verwendet. In der Intervention wurde ausschließlich mit kontinuierlicher Laserstrahlung gearbeitet. Als Lasermedium kam der Nd:YAG-Laser (Neodym-Yttrium-Aluminium-Granat-Laser; Wellenlänge 1064 nm) zum Einsatz. Er zählt zu den Festkörperlasern [22,26].

<u>Applikator</u>

Das Punktionssystem (RoweCath®, RoweMed, Parchim, Deutschland) bestand aus einem MR-kompatiblen Mandrin mit Titanlegierung und war von einem transparenten,

hitzebeständigen und mit Flüssigkeit gespülten Teflonkatheter umgeben (Abb. 2-2b, 3). Der Titan-Mandrin mit Griffstück hatte eine tetragonale Spitze, einen Durchmesser von 1,5 mm und wurde unter MRT-Sicht für die genaue Platzierung des Applikators genutzt (Abb. 2-2b, 2). Der flexible Teflonkatheter hatte einen Außendurchmesser von 1,8 mm (5,5 French), Tiefenmarker, eine Stichtiefenbegrenzung und einen *Luer-Lock*-Anschluss. Seine intrahepatische Lage konnte mit Hilfe des entstehenden MRT-Artefaktes zu jedem Zeitpunkt überprüft werden. Je nach Position und Größe des Tumors variierte die Länge des Applikators zwischen 12 cm, 14 cm, 16 cm und 18 cm [27,28].

Laserfaser

Nach erfolgreicher Platzierung des Applikators in der Zielregion erfolgte der Wechsel des starren Titan-Mandrins gegen ein flexibles Lichtleiterkabel über einen Schenkel des Y-Stückes in Seldinger Technik [27]. Es wurden Laserfasern mit Diffusor-Tip vom Typ H-6111-T3 (LS Martin GmbH & Co. KG, Umkirchen, Deutschland) verwendet (Abb. 2-2a).

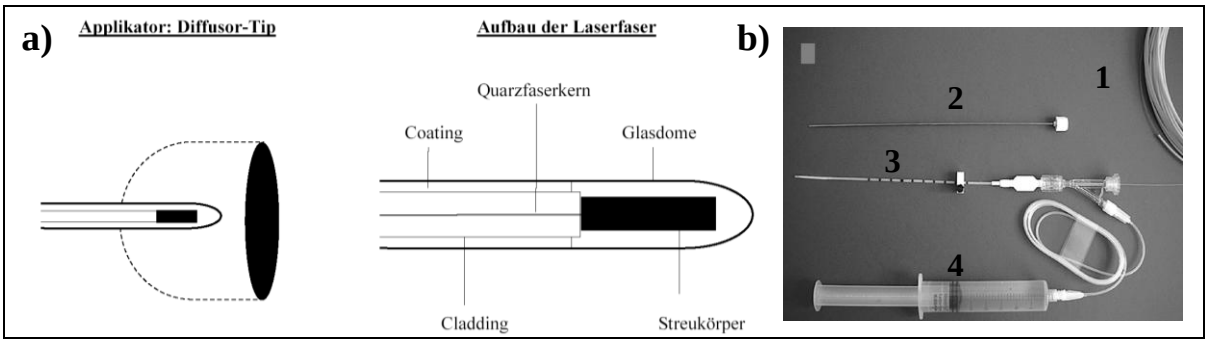

Abb. 2-2: Übersicht des verwendeten Lasersystems. a) Darstellung der Photonenabstrahlungscharakteristik und schematischer Aufbau der Diffusor-Tip Laserfaser in Anlehnung an Ahlbrecht *et al.* [24] (aktive Länge 30 mm, Abstrahllänge 2,5 cm). b) Verwendetes Material.

Die flexible Laserfaser setzte sich aus Lichtleiteranschluss, Lichtleiter und Streukörper zusammen. Der Lichtleiterstecker verband den Laser mit dem Lichtleiter. Vom Laser ausgehend, wurde die Strahlung durch einen 12 Meter langen Lichtleiter weitergeleitet (Abb. 2-2b, 1). Er bestand aus einem Quarzfaserkern und war von einem Quarzfasermantel, auch *Cladding* genannt, umschlossen. Ein zusätzlicher Kunststoffmantel, *Coating*, umgab die Faser als Schutz bei eventuellem Faserbruch [24]. Am distalen Ende des Lichtleiters befand sich der flexible Streuapplikator, aus dem über die Applikatorlänge Laserstrahlung gleichmäßig radial und axial diffus ausstrahlte (Abb. 2-2a). Vor dem Einsatz der Laserfaser wurde diese auf ihre Funktion überprüft. Während des Testlaufes sollte bei intaktem Laser das Pilotlaserlicht des Lasersystems an der Applikatorspitze radial gleichmäßig rot strahlen. Ziel der Intervention war es, durch höhere Laserleistung eine möglichst große Koagulation zu induzieren und gleichzeitig die

Gewebekarbonisation zu verhindern. Um außerdem die aktive Zone des Lasers während der Behandlung vor Überhitzung und Kontamination mit Blutpartikeln und Geweberückständen zu schützen, war der Laser flüssigkeitsgespült [24,27,28]. Hierbei handelte es sich um ein offenes System, in dem die Kühlflüssigkeit aus dem Applikator austrat und im Gewebe hauptsächlich verdampfte. Für die entsprechende Kühlung der Laserfasern sorgten Anästhesie-Spritzenpumpen vom Typ IVAC P4000 der Firma IVAC Medizintechnik GmbH (Gießen, Deutschland) und Alaris Medical System, Inc. (San Diego, USA). Sie befanden sich außerhalb des Behandlungszimmers und wurden mit einer Perfusionsrate von ≥ 50 ml/min betrieben. Im Perfusor befand sich eine mit steriler, physiologischer Kochsalzlösung gefüllte, 50 ml Injektionsspritze (Braun, Melsungen AG, Deutschland). Sie fand über einen Infusionsschlauch eine Verbindung mit dem abgewinkelten Schenkel des Y-Stückes (Abb. 2-2b, 4) [27,28]. Die Anzahl der Perfusoren entsprach dabei der Anzahl der genutzten Laserfasern. Der Nd:YAG-Laser gehört zur Laserklasse vier. Entsprechende Schutzbrillen kamen zum Einsatz. Der Medilas fibertom 5100 besitzt ein Lichtleiterschutzsystem [4], dass sich sofort abschaltete, wenn eine Karbonisation im Bereich der Laserspitze auftrat.

2.5 Laserinduzierte Thermotherapie

2.5.1 Methode

Vor Beginn der Intervention bekam der nüchterne Patient, wenn nicht schon vorhanden, einen peripher venösen Zugang. Die Lagerung auf dem MRT-Tisch erfolgte in Rückenlage. Je nach Tumorlokalisation und Punktionsstelle sowie Patientenkomfort variierte die Lage des rechten Armes über dem Kopf oder an der Körperseite. Zum Empfangen der magnetischen Impulse bediente man sich einer *Body-Phased-Array*-Spule, die auf dem Abdomen des Patienten platziert und in Abhängigkeit der Lage des Tumors patientenindividuell angepasst wurde. Zusätzlich erhielt jeder Patient vor Beginn der Intervention Novaminsulfon-ratiopharm® als Bolusinjektion (Ratiopharm GmbH, Ulm, Deutschland). Während der gesamten Dauer der Intervention bekam der Patient über den peripheren Zugang einen Mischtropf aus zwei Ampullen MCP-ratiopharm® SF (Ratiopharm GmbH, Ulm, Deutschland), zwei Ampullen Dolantin® (Sanofi-Aventis Deutschland GmbH, Frankfurt am Main, Deutschland) und zwei Ampullen Haloperidol-GRY® (TEVA Generics GmbH, Kirchzarten, Deutschland) in 500 ml Ringerlösung (Bernburg AG, Bernburg, Deutschland) zur weiteren Analgesie, Beruhigung und zur Verhinderung von Übelkeit. Darüber hinaus wurden die Sauerstoffsättigung, Puls und Atemfrequenz über die gesamte Dauer der Laserablation überwacht. Der Ablauf der Intervention ist in der Abb. 2-3 schematisch aufgezeigt.

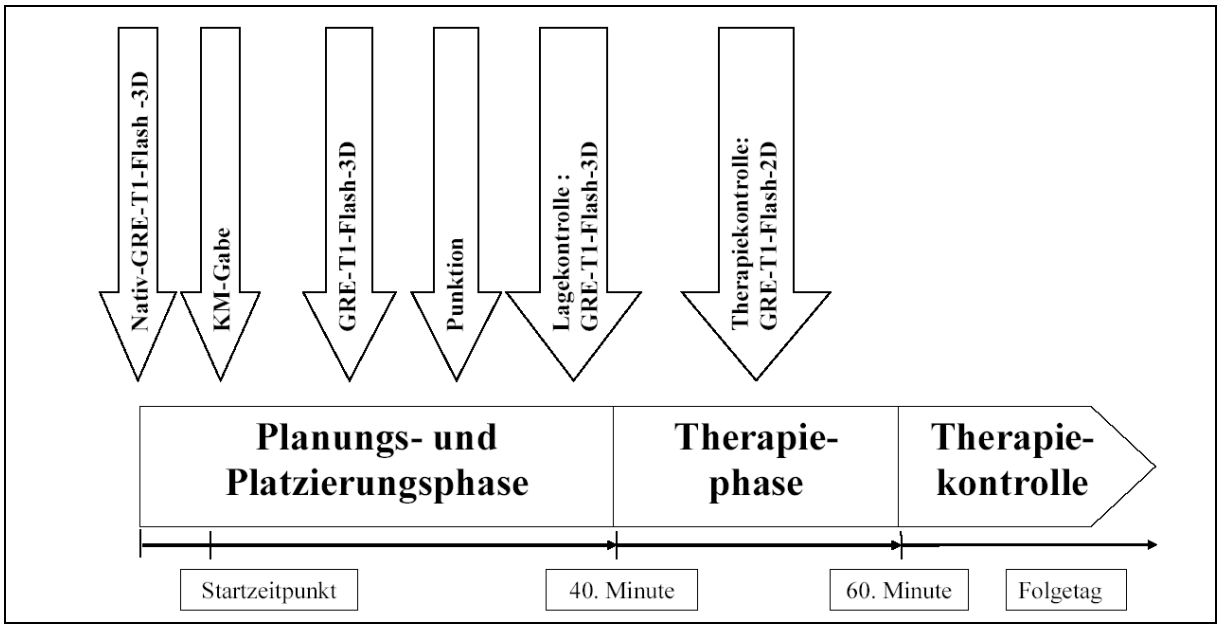

Abb. 2-3: Übersicht über den Ablauf der Laserablation. Die Intervention wurde in Planungs- und Platzierungsphase, Therapiephase und Therapiekontrolle am Folgetag eingeteilt.

2.5.1.1 Planungsphase

MR-geeignete Kapseln wurden auf der geplanten Punktionsstelle und mutmaßlichen Höhe des Tumors angebracht. Eine erste native Übersichtssequenz (GRE-T1-Flash-3D) diente der Demarkierung anatomischer Strukturen und überprüfte die korrekte Lage der Kapseln. In 30 Interventionen wurde den Patienten anschließend 0,025 mmol/kg Körpergewicht des leberspezifischen Kontrastmittel Gd-EOB-DTPA als 10 ml Fertigspritze (Bayer Vital, Leverkusen, Deutschland) injiziert (HG). Es folgten weitere GRE-T1-Flash-3D-Serien, die an der Konsole des Siemens Symphony Maestro Class (Syngo 2004A) der multiplanaren Rekonstruktion dienten. Punktionsort, Zugangsweg und benötigte Applikatorlänge wurden hier bestimmt.

2.5.1.2 Platzierung der Applikatoren

Es erfolgte zunächst die Markierung der Punktionsstelle auf der Körperoberfläche mit einem chirurgischen Hautmarkierungsstift (VISCOT MEDICAL LLC, East Hanover, USA) und die Entfernung der Markierungskapsel. Nach der Desinfektion und steriler Abdeckung des Patienten (3M Health Care, Neuss, Deutschland) wurde die Punktionsstelle mit 20 ml des Lokalanästhetikum Prilocain (Xylonest® 1 %; AstraZeneca GmbH, Wedel, Deutschland) infiltriert und mit einem Skalpell (Dahlhausen, Köln, Deutschland) erweitert. Anschließend schob der Arzt die Punktionsnadel unter Atemkommando bis zum Zieltumor vor. Nach jeder Punktion erfolgte die Lagekontrolle des Applikators (APL) mit einer GRE-T1-Flash-3D-Serie in Exspiration. Bei kleineren Tumoren resultierte die Platzierung eines APL (sechs Iv, Ø 1,22 cm;

SD ±0,23) mit seinem distalen Ende zentral distal des Herdes (Abb. 2-4a). War der Herd von größerem Durchmesser kamen multiple Laserfasern zum Einsatz (zwei APL in 29 Iv; Ø 2,36 cm; SD ±1,12 cm / drei APL in neun Iv; Ø 4,01 cm; SD ±2,19 / vier APL in fünf Iv; Ø 3,42 cm; SD ±1,27). Sie flankierten den Herd entweder von den Seiten oder waren mit einem Abstand von einem Zentimeter zwischen zwei APL entsprechend überlappend angeordnet, sodass der gesamte Tumor in die Therapie eingeschlossen wurde (Abb. 2-4b). In vier Interventionen wurden Tumoren mit einem Durchmesser über fünf Zentimeter behandelt. Hier waren trotz der Benutzung mehrerer Fasern nur Teilablationen des Herdes möglich. Nach erfolgreicher Platzierung der Applikatoren wurde der starre Mandrin entfernt und durch die flexible Laserfaser ersetzt.

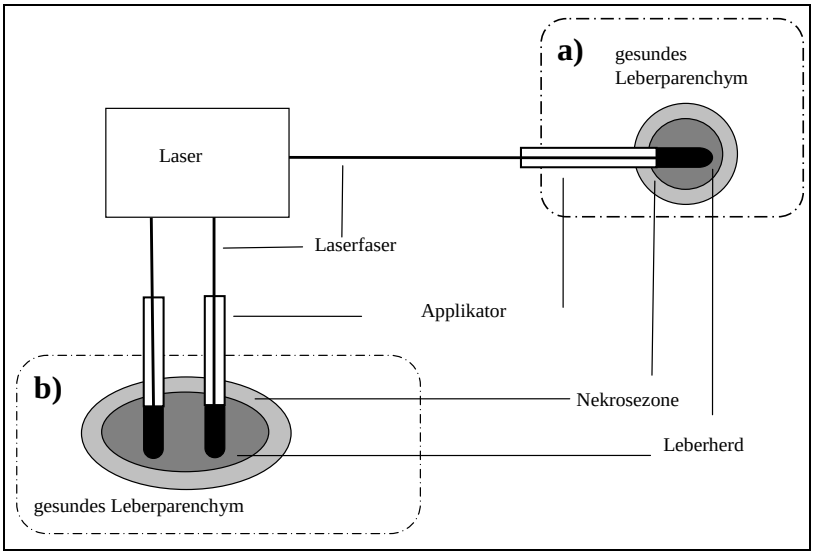

Abb. 2-4: Schematische Darstellung der LA im Lebergewebe in Anlehnung an Jiang *et al.* [29]. a) Verwendung eines Applikators. b) Multiple Applikatoren kamen bei größeren Tumoren zum Einsatz.

2.5.1.3 Therapiephase

Die Therapie begann mit einer Energieleistung von acht Watt. Es erfolgte eine Erhöhung um zwei Watt pro Minute bis maximal 17 Watt nach fünf Minuten erreicht waren. Die restliche Zeit wurde der Tumor mit einer Leistung von 17 Watt behandelt. Die Therapiedauer betrug zwischen 15 und 20 Minuten. Nach onkologischen Kriterien war ein weiteres Ziel der Therapie das Erreichen eines ablationsbedingten Sicherheitssaumes von einem Zentimeter, der den Tumor nach Beendigung der Therapiephase umgibt [22]. Die Signalunterschiede zwischen unbehandeltem und bereits thermisch geschädigtem Lebergewebe wurden mit GRE-T1-Flash-2D-Serien überwacht (Abb. 2-5). Nicht thermisch behandelte Tumoranteile und ein ungenügender Sicherheitssaum konnten erkannt und durch Reposition der Laserfaser entgegen gewirkt werden [22,44]. Bei der Verwendung multipler Laserfasern wurden diese entweder simultan, in Rückzugtechnik oder nacheinander betrieben.

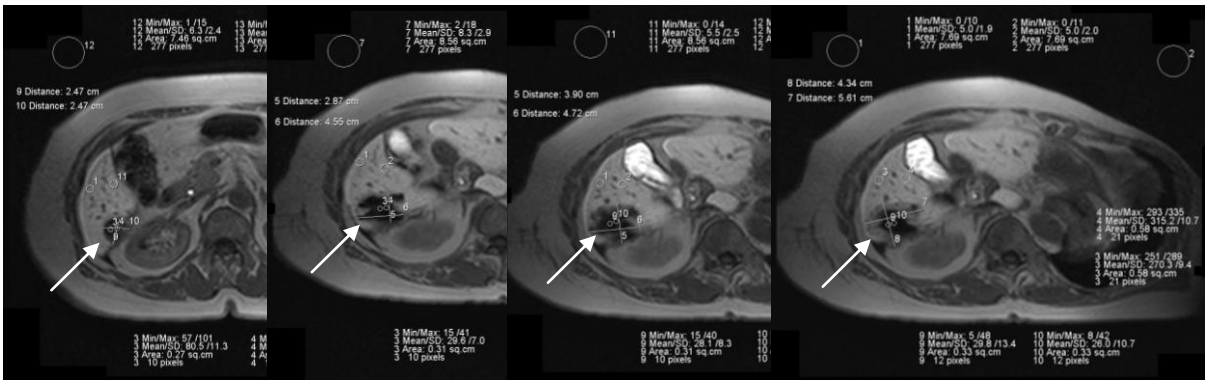

Abb. 2-5: GRE-T1-Flash-2D-Bildgebung während der Therapiephase. MRT-Bildgebung der Leber im Therapieverlauf von 0, 10, 15 und 20 Minuten mit Überwachung der Ausbreitung der Ablationszone (→).

2.5.2 Komplikationen

Die thermische Laserablation ist im Rahmen eines kurzstationären Aufenthaltes perkutan unter lokaler Anästhesie durchführbar. Durch die Minimalinvasivität wird sie von den meisten Patienten gut toleriert und ist als Therapieform beliebig wiederholbar. Schwere Komplikationen während der Intervention treten in 2,8 bis 9,5 Prozent der Fälle auf [4,10,22,30–34]. Es wird zwischen nicht behandlungsbedürftigen Minor- und therapiepflichtigen Majorkomplikationen unterschieden [78]. Beschrieben wurden lokale Infektionen, Leberabszessbildung und postinterventionelles Fieber, Übelkeit, Dyspnoe sowie Hämatome und atemabhängige Schmerzen. Durch die perkutane Punktion können Blutungen in der Leberkapsel oder in der freien Bauchhöhle, ein Galleleck, Pneumothorax oder ein Pleuraerguss entstehen [4,22,30–33]. Punktionsbedingte Stichkanalmetastasen, wie z. B. eine Hautmetastase an der Punktionsstelle beschrieben von Stroszczynski *et al.* [22] werden in der Literatur erwähnt, sind jedoch selten (0,76 %). Gallengangfisteln, Leberinfarkte, Luftembolien und Darmverletzungen können nicht ausgeschlossen werden. Die thermische Schädigung kritischer Körperstrukturen, die direkt an das Ablationsgebiet angrenzen, sowie die Schädigung von sensiblen Körperteilen, wie z. B. Haut oder Auge von Patienten und behandelnden Ärzten bzw. des Personals sind möglich [4,10,22,30–34].

Große Tumoren (> 3 cm) neigen durch ihre hypervaskulären Eigenschaften zu einem schnellen Energieverlust. Die Hitze kann nicht akkumulieren und der gewünschte Interventionseffekt der großvolumigen Koagulation setzt nur ungenügend ein. Eine vorherige transarterielle Chemoembolisation setzt die Perfusion im Tumorgebiet temporär herab und verbessert die Hitzeausbreitung während der Intervention [10,22,29,83]. Eine transarterielle Chemoembolisation war bei sechs Interventionen mit zusätzlicher KM-Gabe (HG) und bei einer Intervention der Kontrollgruppe ohne KM-Applikation der Laserablation vorausgegangen.

2.6 Datenerhebung

Die Erhebung der gesammelten Daten fand an der MR-Konsole und der PACS (*Picture Archiving and Communication Systems*) Station statt. Es wurden die prä- und postinterventionellen Bildgebungen und Befunde eruiert. Die Rohdaten wurden in einer PC-gestützten Datenbank mit dem Programm Excel 2002 gesammelt. Die Zuordnung der für jeden Teilnehmer erhobenen Daten erfolgte eindeutig über einen Pseudonymisierungsprozess. Die erhobenen Patientendaten wurden diesem Nummerncode pseudonymisiert zugeordnet. Die Datenerhebung umfasste für jede Intervention als allgemeine Angaben: Datum der Anwendung, Geschlecht, Geburtsdatum, Alter, unmittelbare Therapiekomplikationen [78], größter Durchmesser des Leberherdes, Vorliegen einer vollständigen oder einer Teilablation und die Art des Primärkarzinoms einschließlich des Differenzierungsgrades bei dem HCC.

Die Datenerfassung teilte sich in zwei Teile: Die Erfassung und Auswertung von GRE-T1-Flash-3D-Bildsequenzen der Planungs- und Platzierungsphase sowie die Auswertung von GRE-T1-Flash-2D-Sequenzen der Therapiephase. Einheitliche FOV, TR, TE, FW und Sd innerhalb einer Intervention wurden berücksichtigt. Zur Messung der MR-Signalintensitäten (SI) in den einzelnen Bildsequenzen wurde eine kreisförmige ROI *(Region-of-Interest)* verwendet.

2.6.1 ROI-Platzierung

Das Hintergrundrauschen (*Noise*) ist eine unerwünschte und zufällige Fluktuation der Signalintensität, welche konstant vorliegt und die Bildqualität beeinträchtigt [84]. Für die Platzierung der ROI wurden homogene Areale gewählt, um makroskopische Gefäße in der Leber sowie *Ghost*-Artefakte im Hintergrundrauschen zu vermeiden. Zur Auswertung diente die Schichthöhe, in der sowohl das unbehandelte Leberparenchym als auch der Tumor und der Applikator auftraten. Die Auswahl der gleichen Schichthöhe jeder Sequenz wurde mit Hilfe anatomischer Strukturen im direkten Vergleich mit der Zwei-Felder-Technik geprüft (Abb. 2-6). Die ROI-Messungen eines jeden Patienten kamen in jeder Sequenz an anatomisch gleicher Stelle zu liegen. Um dies zu erreichen, erfolgte die Bearbeitung der Sequenzen von der zeitlich gesehen letzten Sequenz zur ersten Aufnahme, um z. B. Applikatorartefakte in den ROI-Messungen des Tumors zu verhindern. Nach Markierung aller ROI wurden sie in die vorhergehenden Sequenzen kopiert. Minimale Verschiebungen der ROI aufgrund anatomischer Inhomogenitäten mit hoher Standardabweichung waren in einigen Fällen unumgänglich. ROI-Messungen des Hintergrundrauschens wurden in einem artefaktarmen luftgefüllten Raum außerhalb des Patienten, vorzugsweise rechts und links ventral des Abdomens, platziert. Die ROI-Größe wurde so groß wie möglich und so klein wie nötig gewählt, ohne dass sich zwei einzelne ROI überlappten.

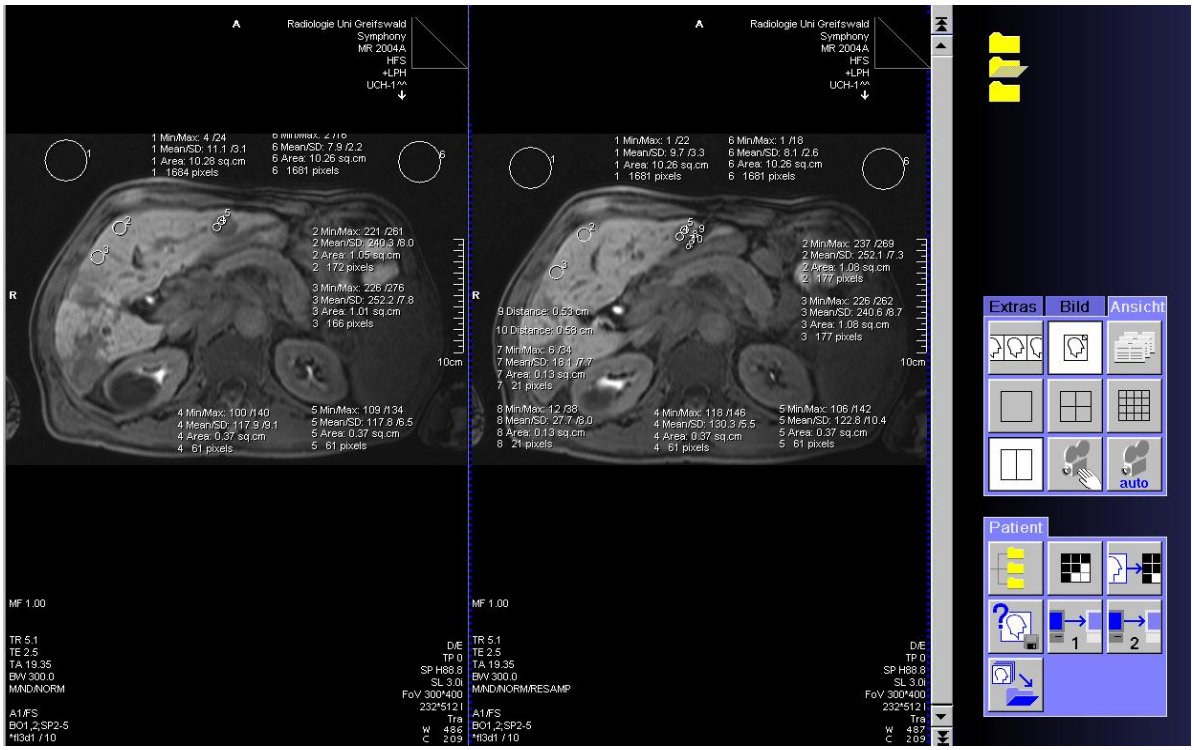

Abb. 2-6: Zwei-Felder-Technik der GRE-T1-Flash-3D-Bildgebung an der MR-Konsole. Die ROI wurden an anatomisch ähnlicher Position in die nächste Sequenz kopiert. ROI-Doppelmessungen fanden im linken Bild für das Hintergrundrauschen, die Leber und den Tumor statt. Im rechten Bild wurden zusätzlich noch Doppelmessungen für den Applikatorartefakt und den Applikatordurchmesser durchgeführt.

In der Planungs- und Platzierungsphase wurde der Startzeitpunkt der Intervention durch die erste native MR-Bildgebung der Stichprobe und den Zeitpunkt vor KM-Gabe bestimmt. In den GRE-T1-Flash-3D-Sequenzen der HG wurden für jeden Patient innerhalb von acht Serien mit jeweils zwei Messungen die Signale des unbehandelten Leberparenchyms (P), des Tumors (T) und des Hintergrundrauschens (R) ermittelt. Jede Messung beinhaltete die Standardabweichung und die ROI-Größe in cm^2. Entsprechende Signalmessungen im Applikatorartefakt (A) fanden in zwei GRE-T1-Flash-3D-Bildsequenzen während der Platzierungsphase statt. Zusätzlich wurde die Anzahl der Applikatoren [n(A)] und der maximale Durchmesser des Applikatorartefaktes bestimmt (Abb. 2-6). Die mittlere ROI-Größe zur Messung der Signalintensitäten in der Planungs- und Platzierungsphase betrug für das unbehandelte Leberparenchym 1,1 cm^2 [Minimum (Min) 0,34 cm^2; Maximum (Max) 2,75 cm^2; SD ±0,3 cm^2], für den Tumor 0,23 cm^2 (Min 0,03 cm^2; Max 0,72 cm^2; SD ±0,17 cm^2), für den Applikatorartefakt 0,09 cm^2 (Min 0,02 cm^2; Max 0,19 cm^2; SD ±0,04 cm^2) und für das Hintergrundrauschen 9,87 cm^2 (Min 3,85 cm^2; Max 14,31 cm^2; SD ±1,69 cm^2).

In der Therapiephase war der Startzeitpunkt des Therapiebeginns durch die erste GRE-T1-Flash-2D-Serie definiert. In vier zeitlich versetzten T1-Flash-2D-Serien erfolgten analoge Messungen zur Planungs- und Platzierungsphase. Anstelle von Signalmessungen in dem Tumor wurden in der Therapiephase zwei Messungen innerhalb der Ablationszone (AZ)

angefertigt. In drei Interventionen entsprach dabei diese Ablationszone nicht dem eigentlichen Zieltumor, z. B. nach atemabhängiger Positionsänderung der Laserfaser. In der Therapiephase maß die ROI im unbehandelten Leberparenchym 1,05 cm^2 (Min 0,4 cm^2; Max 2,43 cm^2; SD ±0,4 cm^2), in der Ablationszone 0,38 cm^2 (Min 0,06 cm^2; Max 0,74 cm^2; SD ±0,18 cm^2) und im Hintergrundrauschen 7,57 cm^2 (Min 3,68 cm^2; Max 12,39 cm^2; SD ±0,87 cm^2).

Der original auszuwertende Materialumfang variierte stark in dem zu untersuchenden Interventionskollektiv. Aufgrund dessen konnten in zehn Interventionen der Planungs- und Platzierungsphase und der Therapiephase weniger als acht bzw. vier Sequenzen erfasst werden. Andererseits wurden, z. B. aufgrund von FOV-, TR-, TE-Wechsel in 15 Interventionen zusätzliche Sequenzen ausgewertet um nachträglich mehr Datenmaterial als Ausgangslage zur Verfügung zu haben. Allerdings ging nicht der gesamte Umfang der gesammelten Daten in die Auswertung ein. Ein großer Teil diente zur Zusammenfügung des Gesamtbildes.

2.6.2 Therapieergebnis

Um das Interventionsergebnis zu kontrollieren, erfolgte am Folgetag eine KM-gestützte MR-Bildgebung. Ein Tumorherd der umfassend mit einem entsprechenden Sicherheitssaum von der Ablationszone umgeben war, galt als erfolgreich therapiert. Drei Monate postinterventionell erfolgte eine GRE-T1-Flash-3D-Kontrollbildgebung der Leber, um sowohl lokales Tumorwachstum als auch neu aufgetretene Leberherde rechtzeitig zu erkennen.

2.7 Datenauswertung

2.7.1 Begriffserklärung/Größenberechnung

Signal-Rausch-Verhältnis (SNR): Das SNR (*Signal-to-Noise Ratio*) ist ein Maß für die Qualität eines Bildes. Es spiegelt das Verhältnis zwischen dem wahren Signal und dem überlagerten Hintergrundrauschen (*Noise*) wider [40,84,85].

$$\text{SNR(Tumor)} = Signal_{Tumor} \Big/ \left| \text{Standardabweichung}_{\text{Hintergrundrauschen}} \right|$$

$$\text{SNR(T)} = SI_T \Big/ \left| SD_R \right|$$

Formel 2-1

Kontrast (CR): Als Kontrast wird der Unterschied von Signalintensitäten zwischen zwei Geweben bezeichnet. Je größer der Differenzbetrag in den Signalunterschieden desto einfacher ist die optische Differenzierung zwischen benachbarten Strukturen [84].

$$\text{CR(Leber zu Tumor)} = (Signal_{Leber} - Signal_{Tumor}) / (Signal_{Leber} + Signal_{Tumor})$$

$$\text{CR(PT)} = (SI_P - SI_T) / (SI_P + SI_T)$$

Formel 2-2

Kontrast-Rausch-Verhältnis (CNR): Die CNR (*Contrast-to-Noise Ratio*) ist der Kontrast zwischen zwei Bildelementen in Abhängigkeit vom Hintergrundrauschen.

$$\text{CNR(Leber zu Tumor)} = (Signal_{Leber} - Signal_{Tumor}) / |\text{Standardabweichung}_{\text{Hintergrundrauschen}}|$$

$$\text{CNR(PT)} = (SI_P - SI_T) / |SD_R|$$

Formel 2-3

Offset auf den Startwert null (Abb. 2-7): Der Ausgangswert wurde von allen Zeitpunkten der Funktion subtrahiert, sodass alle Graphen ihren Ursprung im Startwert null finden.

$$\Delta y_n = y_n - \Delta y_0$$

Formel 2-4

Normierung N {0; 1}: Die Graphen der Ausgangsfunktion wurden zwischen null und eins normiert.

$$y = (x - x_{Min}) / (x_{Max} - x_{Min})$$

Formel 2-5

Normierung N {0; -1}: Die Graphen der Ausgangsfunktion wurden zwischen null und minus eins normiert.

$$y = (x - x_{Max}) / (x_{Max} - x_{Min})$$

Formel 2-6

2.7.2 Datenverarbeitung

Zur Weiterverarbeitung der Rohdaten diente Excel 2002. Es erfolgten Berechnungen zu entsprechenden Mittelwerten einzelner Tumordurchmesser mit der jeweiliger Standardabweichung nach der Einteilung von Goldberg *et al.* [78]. Es wurde sowohl die durchschnittliche Zeitdauer zwischen erster Punktion und Therapiephase in Abhängigkeit von der Applikatoranzahl als auch die Dauer der Therapiephase bestimmt. Weiterhin erfolgte die

Berechnung der Mittelwerte der Zweifach-Messungen pro Bildeinheit von den einzelnen Signalmessungen, von der Standardabweichung und von der ROI-Größe:

- des Leberparenchyms in der Planungs- und Platzierungsphase (P)
- des Leberparenchyms in der Therapiephase (p)
- des Tumor (T)
- der Ablationszone (AZ)
- des Hintergrundrauschens in der Planungs- und Platzierungsphase und in der Therapiephase (R)
- des Durchmessers des Applikatorartefaktes (A).

Die Berechnung des *Signal-to-Noise Ratio* (SNR) fand statt für:

- das Leberparenchym in der Planungs- und Platzierungsphase - SNR(P)
- den Tumor - SNR(T)
- den Applikatorartefakt - SNR(A)
- das unbehandelte Leberparenchym in der Therapiephase - SNR(p)
- die Ablationszone - SNR(AZ).

Der Kontrast (CR) bzw. die *Contrast-to-Noise Ratio* (CNR) wurden errechnet zwischen:

- dem gesunden Leberparenchym und dem Tumor - CR(PT) bzw. CNR(PT)
- dem Leberparenchym und dem Applikatorartefakt - CR(PA) bzw. CNR(PA)
- dem Tumor und dem Applikatorartefakt - CR(TA) bzw. CNR(TA)
- dem Leberparenchym und der Ablationszone in der Therapiephase - CR(pAZ) bzw. CNR(pAZ).

Danach erfolgte die Bestimmung der Zeitdifferenz in Abhängigkeit vom Startzeitpunkt pro Bildsequenz. Zur Vereinheitlichung und Vergleichbarkeit der Daten wurden die Werte im Anschluss in eine Zeitskala mit einem fünf Minuten Intervall eingeordnet. In einer Skala von null bis fünf Minuten wurde z. B. ein Wert von ≤ 2,50 Minuten der nullten Minute und ein Wert zwischen > 2,50 Minuten und ≤ 7,50 Minuten der fünften Minute zugeordnet.

2.7.3 Statistische Analyse

Die statistischen Berechnungen wurden PC-gestützt mit SPSS 18.0 (SPSS Inc., Chicago, USA) durchgeführt. Die Analysen erfolgten mit dem Wilcoxon-Test für verbundene Stichproben mit einem Signifikanzniveau bei $\alpha = 0{,}05$.

Eine Auswertung der Planungs- und Platzierungsphase wurde für SI(P), SI(T), SNR(P), SNR(T), CR(PT), CR(PA), CR(TA), CNR(PT), CNR(PA), CNR(TA) zwischen 30 Interventionen mit

zusätzlicher KM-Gabe (HG) und 15 Interventionen der Kontrollgruppe ohne KM-Gabe über einen Zeitraum von 60 Minuten nach Nativaufnahme erstellt.

Die statistische Analyse der Therapiephase erfolgte für SI(p), SI(AZ), SNR(p), SNR(AZ), CR(pAZ) und CNR(pAZ). Es erfolgte ein statistischer Vergleich zwischen 30 Interventionen der Hauptgruppe und sechs Interventionen der Kontrollgruppe zur fünften, zehnten, 15. und zur 20. Minute nach Therapiebeginn.

Des Weiteren erfolgte die statistische Auswertung der lokalen Tumorrezidivrate drei Monate nach Intervention.

2.7.4 Graphische Auswertung

Unterschiedliche MRT-Einstellungen (FOV, TR, TE, FW, Sd) waren durch die retrospektive Datenerhebung bedingt. In der Abb. 2-7a sind die Signalveränderungen im gesunden Leberparenchym in Abhängigkeit zum Hintergrundrauschen von sechs Interventionen der Hauptgruppe mit zusätzlichen KM-Gabe dargestellt. Inhomogene Startwerte der Messungen zum Startzeitpunkt der nullten Minute sind einerseits durch diese unterschiedlichen MRT-Einstellungen und andererseits durch die Interindividualität der Patienten bedingt. Wie Abb. 2-7a zeigt, resultieren auch fixe MRT-Einstellungen in ungleichen Startmessungen. Um die Interventionen trotz dieser Startwertabweichungen graphisch vergleichen und auswerten zu können, wurde der Startwert von allen folgenden Werten zum Zeitpunkt t_x subtrahiert (Abb. 2-7b+c). Nach Grafe *et al.* [86] bewirkt eine Normalisierung die Vergleichbarkeit von Ergebnissen mit unterschiedlicher Grundlage und führt zu einer Allgemeingültigkeit der Daten.

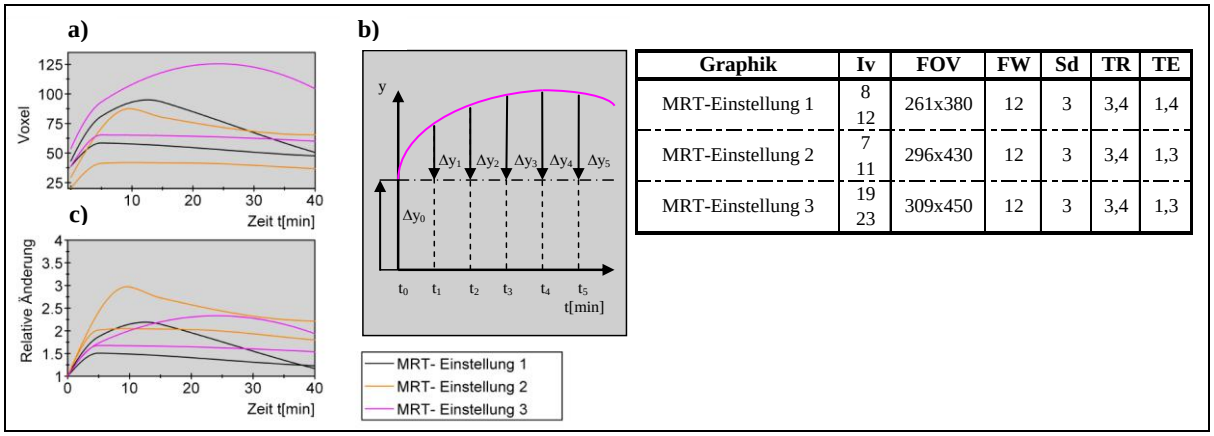

Graphik	Iv	FOV	FW	Sd	TR	TE
MRT-Einstellung 1	8 12	261x380	12	3	3,4	1,4
MRT-Einstellung 2	7 11	296x430	12	3	3,4	1,3
MRT-Einstellung 3	19 23	309x450	12	3	3,4	1,3

Abb. 2-7: Schematische Darstellung der Signalhandhabung. a) Auszug der originalen MRT-Signalwerte im unbehandelten Leberparenchym nach KM-Gabe. Dabei werden die Interventionen, durchgeführt unter identischen MRT-Einstellungen, gleich-farbig dargestellt. b) Schematische Differenzbildung einer einzelnen Intervention: Δy_0 zum Zeitpunkt t_0 wird von jedem folgenden Zeitintervall subtrahiert. c) Signalwerte der unter a) dargestellten Interventionen als relative Änderung mit nun identischem Ausgangswert.

Die folgende graphische Auswertung erfolgte mit DIAdem 10.1 (National Instruments Germany GmbH, München, Deutschland). Die Signalkurven sind als zeitlicher Verlauf auf der x-Achse

aufgetragen. Zur einheitlichen Darstellung und mathematischen Betrachtung des Kurvenanstiegs bzw. des Abfalls der Kurvenverläufe erfolgte auf der Y-Achse die Normierung der Graphen in einem Intervall zwischen {0; 1} bzw. {0; -1}. Der Vergleich zwischen Hauptgruppe mit KM-Gabe und der Nativ-Gruppe (KG) wurde mit Hilfe von Differenzen der Absolutwerte über den Verlauf der Intervention aufgetragen (Abb. 2-7b+c). Hierbei erfolgte für die Planungs- und Platzierungsphase eine relative Mittelung der Werte durch eine Ausgleichskurve im 5. Polynom der Funktion (x^5) für SI, SNR und CNR. Für die Therapiephase wurde der Vergleich zwischen HG und KG für jede Berichterstellung ebenfalls mit Hilfe einer Ausgleichsgeraden im 5. Polynom der Funktion (x^5) für SI, SNR und CNR gewählt. Für die sechs Interventionen der KG liegen vergleichsweise wenige Messpunkte vor. Zur Darstellung dient hier das 4. Polynom der Funktion (x^4) für SI, SNR und CNR. Für die einheitliche Darstellung der Graphen sind sowohl einzelne Messpunkte als auch einzelne Kurvenverläufe nicht aufgeführt. Da es sich um eine graphische Abbildung nach mathematischer Normierung handelt, sind Standard-abweichungen nicht abgebildet. Die folgende graphische Auswertung im Ergebnisteil zeigt ausschließlich die entsprechenden Ausgleichskurven.

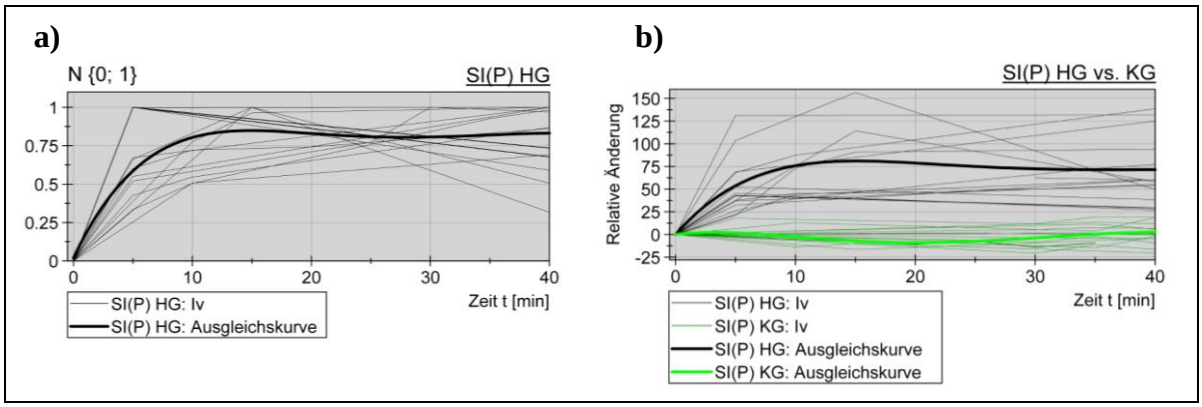

Abb. 2-8: Graphische Auswertung. Die Ausgleichskurve aller Signalverläufe wird durch ein Polynom der Funktion (x^n) gebildet und über die durchschnittliche Dauer der Intervention abgebildet. a) Darstellung der Kurvenverläufe des gesunden Leberparenchyms nach Gabe von Gd-EOB-DTPA im normierten Intervall N{0; 1}. Diese mathematische Normierung bewirkt, dass eine jede Kurve ausschließlich im Intervall zwischen Null und Eins verläuft. Die Eins wird bei maximalem Signalanstieg der Kurve erreicht. b) Farblich unterschiedlich markiert sind in dieser Graphik die einzelnen Kurvenverläufe nach KM-Gabe (HG ▬) und ohne Applikation von Gd-EOB-DTPA (KG ▬).

2.7.4.1 Kontrastverlauf zwischen gesundem Leberparenchym und Lebertumor

Der Kontrastverlauf zwischen gesundem Leberparenchym und Lebertumor wird im Kapitel 3.1.4.1 auf Seite 36 im Ergebnisteil beschrieben. Begründet durch einen zusätzlichen T1-signalsteigernde Effekt im Tumor nach Kontrastmittelgabe [38,61] (3.1.3.2, Seite 33) konnte je nach Intensität dieser Signalveränderung zwei unterschiedliche Kontrastverläufe beobachtet werden.

Beide Varianten werden hier an dem Beispiel einer Intervention verdeutlicht:

Bei der ersten Variante (Abb. 2-9a) führte die hepatozelluläre Kontrastmittelaufnahme in das gesunden Leberparenchym zu einer durchgehend stärkeren Signalveränderung als im Tumor. In der GRE-T1-Flash-3D-Bildgebung hob sich das hyperintense Leberparenchym konstant von dem hypointensen Tumor ab (Abb. 2-9c). Es resultierte ein einphasiger Kontrastverlauf zwischen beiden Strukturen (Abb. 2-9b).

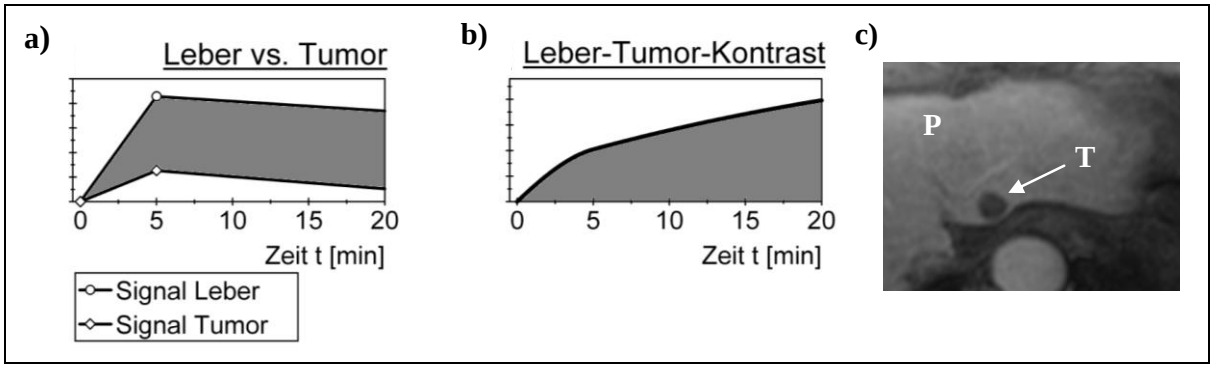

Abb. 2-9: Darstellung der ersten Variante des Kontrastverlaufes zwischen Leberparenchym (P) und Tumor (T) anhand eines Patientenbeispiels. a) Das hyperintense Leberparenchym (—○—) grenzte sich durchgängig von dem hypointensen Tumor (—◊—) ab. b) Es resultierte ein einphasiger Kontrastverlauf (—).

Bei der zweiten Variante überstieg zu Beginn die Signaländerung im Tumor das Signal des Leberparenchyms (Abb. 2-10a). In der GRE-T1-Flash-3D-Bildgebung zeigte sich in den ersten Minuten ein Tumor, der sich gegenüber dem Leberparenchym als hyperintense Struktur demarkierte (Abb. 2-10c). Während der ersten Kontrastphase war das Signal des Tumors hyperintenser als das des umgebenden Leberparenchyms (Abb. 2-10, hellgrau). Mit voranschreitendem Signalabfall im Tumor waren für kurze Zeit die MRT-Signale isointens und beide Strukturen in der GRE-T1-Flash-3D-Bildgebung nicht zu unterscheiden (hier um die 15. Minute). Ohne Zeitverzögerung folgte ein direkter Übergang in die zweite Kontrastphase, in der das Signal des Leberparenchyms das Signal des Tumors überstieg (Abb. 2-10, dunkelgrau).

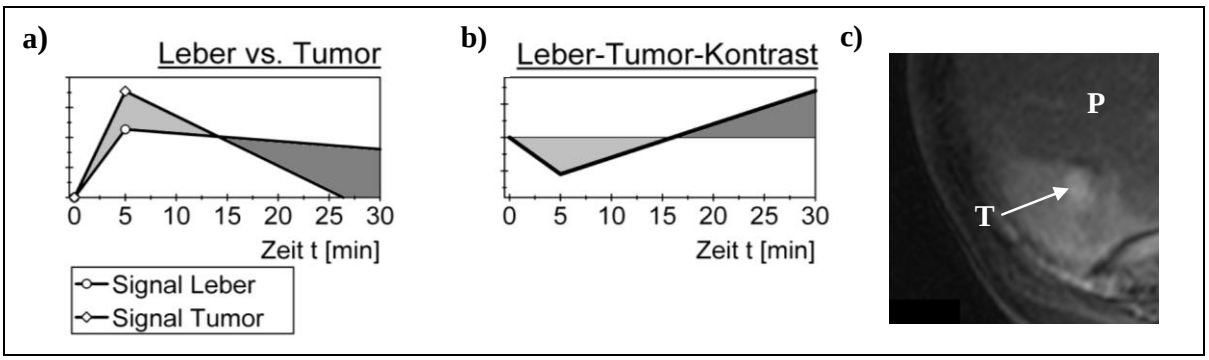

Abb. 2-10: Darstellung der zweiten Variante des Kontrastverlaufes zwischen Leberparenchym (P) und Tumor (T) anhand eines Patientenbeispiels. Die zweiphasige Kontrastkurve (—) entstand durch eine starke Signalveränderung im Tumor (—◊—) während den ersten Minuten nach KM-Gabe (c). Im Verlauf der Planungs- und Platzierungsphase sank das Signal des Tumors unter das Signal des Leberparenchyms (—○—).

3 Ergebnisse

3.1 Ergebnisse der Planungs- und Platzierungsphase

3.1.1 Abweichung vom Prüfplan

Eine Nativbildgebung vor Kontrastmittelgabe erfolgte bei 14 Interventionen der Hauptgruppe. Bei den restlichen 16 Interventionen wurde entweder keine Nativsequenz angefertigt oder die Nativsequenz hatte vom Kollektiv abweichende MRT-Einstellungen. Da innerhalb einer Intervention nur Sequenzen mit einheitlichen MRT-Einstellung ausgewertet wurden, konnten diese Nativsequenzen nicht in die Betrachtung einbezogen werden. Je nach Zeitpunkt der nächstfolgenden Bildserie unter gleichen MRT-Einstellungen erfuhr das Leberparenchym einen weiteren Signalanstieg oder die Plateauphase der maximalen Kontrastmittelanflutung war bereits erreicht und ein weiterer Signalanstieg blieb aus. In die folgende graphische Auswertung wurden ausschließlich die 14 Interventionen der Hauptgruppe mit entsprechender Nativbildgebung eingeschlossen und den 15 Interventionen der Kontrollgruppe ohne Kontrastmittelgabe gegenübergestellt. In den Ergebnissen der statistischen Auswertung findet sich hingegen das gesamte Kollektiv wieder.

Die Planungs- und Platzierungsphase dauerte im Durchschnitt sowohl nach Kontrastmittelgabe als auch ohne Kontrastmittelunterstützung 40 Minuten (HG 25 - 71 min; KG 25 - 67 min), sodass auch die graphische Darstellung hier ein *Cutt-off* erfährt. Für die Platzierung eines Applikator benötigte der behandelnde Arzt im Durchschnitt 20 Minuten (HG 10 - 42 min; KG 14 - 33 min).

3.1.2 Bildqualität

Abb. 3-1 zeigt die Mittelwerte des Betrags der Standardabweichung des Hintergrundrauschens (SD_R) der GRE-T1-Flash-3D-Bildsequenzen. Sie sind in fünf Minuten Abständen und bis zur 40. Minute dargestellt. Der Betrag der SD_R der Planungs- und Platzierungsphase schwankte zwischen 1,70 und 9,00 Voxel für die Interventionen mit KM-Gabe (HG) und zwischen 1,70 und 7,35 Voxel für die Nativ-Gruppe ohne Kontrastmittelgabe (KG).

Abk.:				
	HG	Hauptgruppe (Intervention mit Kontrastmittelgabe)	R	Hintergrundrauschen
	KG	Kontrollgruppe (Intervention ohne Kontrastmittelgabe)	SD	Standardabweichung
	KM	Kontrastmittel	SI	Signalintensität
	LA	Laserablation	SNR	*Signal-to-Noise Ratio*
	P	gesundes Leberparenchym	T	Lebertumor

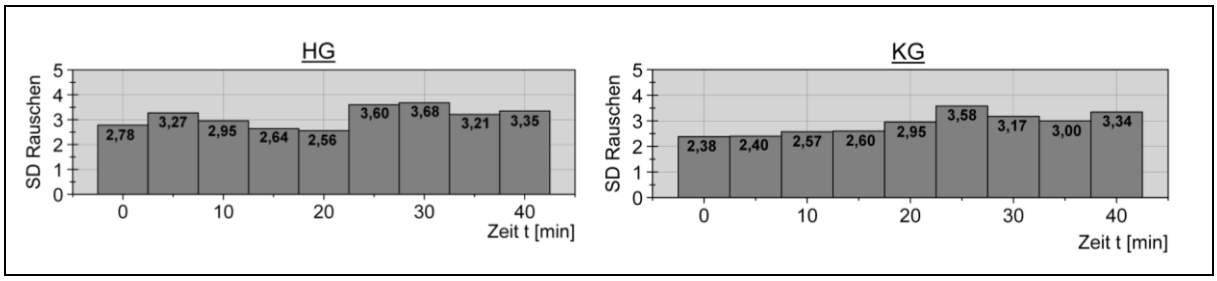

Abb. 3-1: Graphische Darstellung der Mittelwerte des Betrags der Standardabweichung des Hintergrundrauschens. Durchschnittlich fanden sich nur geringe Unterschiede in der SD_R in der GRE-T1-Flash-3D-Bildgebung während der Planungs- und Platzierungsphase.

3.1.3 Signalverhalten im unbehandelten Leberparenchym und Tumor

3.1.3.1 Unbehandeltes Leberparenchym

Nach der vaskulären Phase erfolgte eine zeitnahe Aufnahme von Gd-EOB-DTPA in die Hepatozyten. Durch die paramagnetischen Eigenschaften der Substanz wurde die T1-Relaxation der Leberzellen für einen längeren Zeitraum beeinflusst und das Organ erschien auch 40 Minuten nach Kontrastmittelapplikation in der GRE-T1-Flash-3D-Bildgebung hyperintens (Abb. 3-2a). Das Ausmaß der zellulären Kontrastmittelanreicherung im Leberparenchym korrelierte mit der Signalveränderung in der MRT-Bildgebung (Abb. 3-2b).

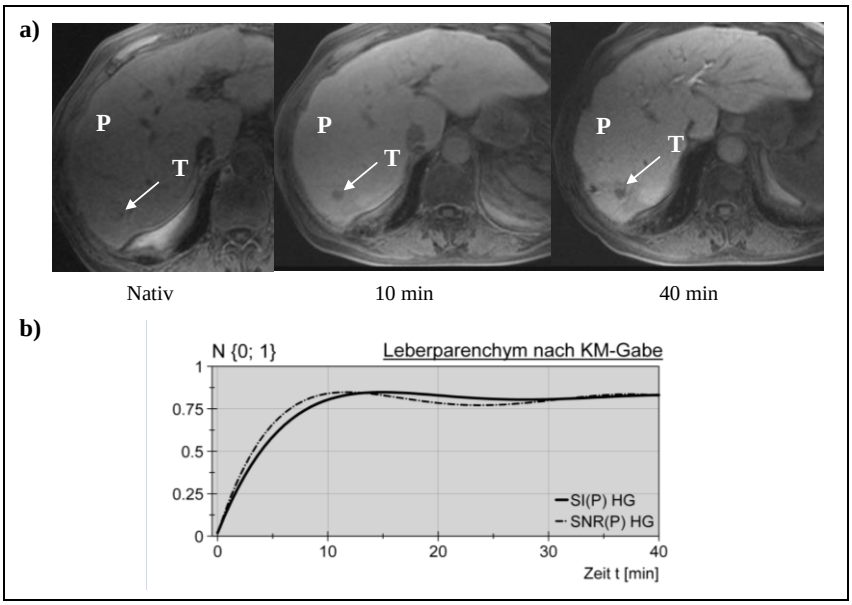

Abb. 3-2: Signalveränderung im Leberparenchym nach Gabe von 0,025 mmol/kg Körpergewicht Gd-EOB-DTPA als Bolusinjektion (HG). a) GRE-T1-Flash-3D-Bildgebung über einen zeitlichen Verlauf von 40 Minuten. Der Lebertumor (T) grenzte sich als hypointense Struktur gegenüber dem hyperintensen Leberparenchym (P) ab. b) Darstellung der mittleren Signalveränderung im gesunden Leberparenchym nach Kontrastmittelgabe. Normierung N {0; 1}. Bereits ab der 10. Minute war eine maximale Signalveränderung erreicht.

Abk.:				
	HG	Hauptgruppe (Intervention mit Kontrastmittelgabe)	R	Hintergrundrauschen
	KG	Kontrollgruppe (Intervention ohne Kontrastmittelgabe)	SD	Standardabweichung
	KM	Kontrastmittel	SI	Signalintensität
	LA	Laserablation	SNR	*Signal-to-Noise Ratio*
	P	gesundes Leberparenchym	T	Lebertumor

Eine direkte Gegenüberstellung der Signalveränderungen im unbehandelten Leberparenchym zwischen der Nativ-Gruppe (KG) und der KM-unterstützten Gruppe (HG) ist in der Abb. 3-3 dargestellt. Im Vergleich mit der Hauptgruppe blieb sowohl die GRE-T1-Flash-3D-Bildgebung (Abb. 3-3c) als auch das Signal der Kontrollgruppe während der Planungs- und Platzierungsphase konstant (Abb. 3-3a+b). Die Laserablation unter Verwendung von Gd-EOB-DTPA unterschied sich bezüglich ihrer Signalveränderungen von einer MR-geführten Therapie ohne Kontrastmittelunterstützung maßgeblich ab der zehnten Minute. Ab diesem Zeitpunkt bestand eine maximale Differenz zwischen beiden Graphen. Diese Signalveränderung im unbehandelten Leberparenchym nach Gabe von 0,025 mmol/kg Körpergewicht Gd-EOB-DTPA war über die gesamte Dauer der Planungs- und Platzierungsphase statistisch signifikant gegenüber einer Intervention ohne KM-Applikation [$\alpha_{SI(P)} = 0{,}001$; $\alpha_{SNR(P)} = 0{,}002$].

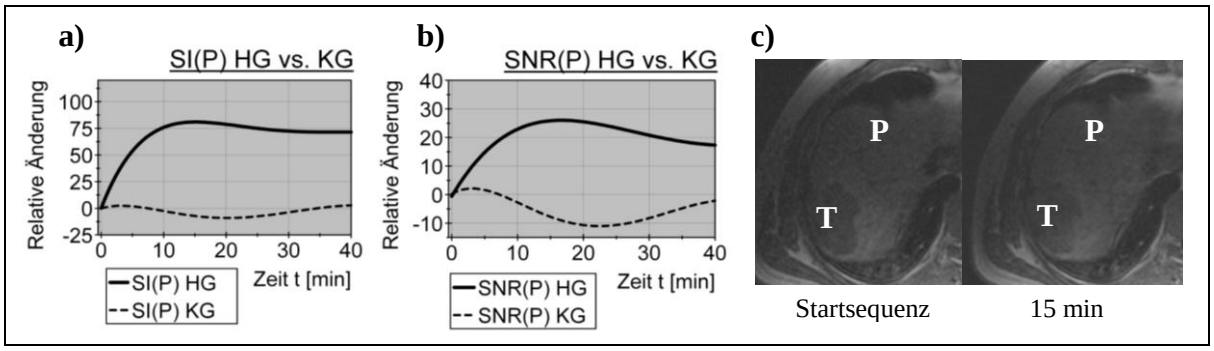

Abb. 3-3: Signalveränderung im unbehandelten Leberparenchym mit und ohne KM-Gabe. a+b) Während nach KM-Gabe (HG) eine deutliche Signalveränderung innerhalb der ersten Minuten zu erkennen war, schwankten die Interventionen ohne KM-Gabe (KG) um den Ausgangswert. c) In der GRE-T1-Flash-3D-Bildgebung der Nativ-Gruppe (KG) blieb das unbehandelte Leberparenchym (P) unverändert zur Voraufnahme.

3.1.3.2 Tumor

Es wurde das Signalverhalten von sieben primären (6 HCC; 1 CCC) und 38 sekundären Lebertumoren während der Planungs- und Platzierungsphase beobachtet. Unter den sekundären Lebertumoren befanden sich Metastasen des CRC (n = 27), Mammakarzinom (n = 3), Endometriumkarzinom (n = 3), neuroendokrinen Tumor (n = 2), Pankreaskarzinom (n = 1), Nasopharynxkarzinom (Transitorialzellkarzinom Typ Schminke, n = 1) und die Metastasen eines Aderhautmelanoms (n = 1) (Abb. 2-1).

Abk.:				
	HG	Hauptgruppe (Intervention mit Kontrastmittelgabe)	P	gesundes Leberparenchym
	KG	Kontrollgruppe (Intervention ohne Kontrastmittelgabe)	SI	Signalintensität
	KM	Kontrastmittel	SNR	*Signal-to-Noise Ratio*
	LA	Laserablation	T	Lebertumor

Eine direkte Gegenüberstellung des Signals im Lebertumor nach Gabe von 0,025 mmol/kg Körpergewicht Gd-EOB-DTPA verglichen mit einer Interventionen ohne KM-Unterstützung ist in der Abb. 3-4 dargestellt. Ein maximaler Signalanstieg fand sich für die Hauptgruppe in den ersten acht bis neun Minuten. Es kehrte innerhalb der nächsten 20 Minuten annähernd zum Ausgangsniveau zurück und ging anschließend in ein *Steady State* über. Die geringe Abweichung der Werte der KG in den negativen Bereich lag in den Absolutwerten begründet und war als *Steady State* zu werten. Der größte Unterschied zwischen einer kontrastmittelunterstützten Laserablation und einer MR-geführten Intervention ohne KM-Gabe bezüglich des Signalverhaltens im Tumor lag innerhalb der ersten zehn bis 15 Minuten. Diese Signaldifferenz war über die Dauer der Planungs- und Platzierungsphase statistisch signifikant [$\alpha_{SI(T)} = 0{,}001$; $\alpha_{SNR(T)} = 0{,}017$].

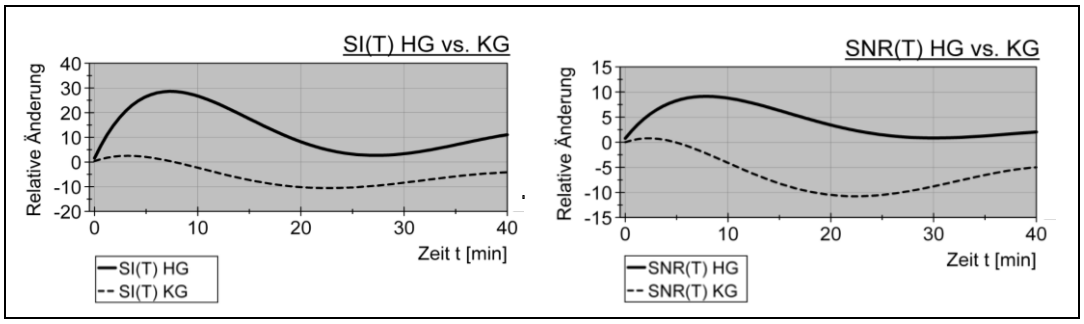

Abb. 3-4: Gegenüberstellung des Signalverhaltens im Lebertumor nach Gabe von 0,025mmol/kg Körpergewicht Gd-EOB-DTPA verglichen mit einer Intervention ohne Kontrastmittelunterstützung. Während die KM-Gruppe (HG) noch vor der zehnten Minute eine maximale Signalveränderung erfuhr, war das Signal der Nativ-Gruppe (KG) relativ konstant.

Einzelne Signalverläufe der Lebertumoren nach KM-Gabe sind in der Abb. 3-5a dargestellt. Die Mehrheit der Tumoren wies einen messbaren Signalanstieg wenige Minuten nach Gabe von Gd-EOB-DTPA auf. Dazu zählten die sekundären Tumoren des CRC, Pankreas-, Mamma-, Nasopharynxkarzinoms und des Aderhautmelanoms. Ein unterschiedliches Signalverhalten nach KM-Gabe fand sich für das hepatozelluläre Karzinom (Ca). Nach Kontrastmittelgabe zeigte das mäßig differenzierte HCC (*Grading* 2 nach Edmondson und Steiner [87]) des einen Patienten ein starkes frühes *Enhancement* mit maximaler Signalveränderung zur fünften Minute. Danach folgte ein steiler Abfall des Signals um mehr als die Hälfte bis zur zehnten Minute. Nach 40 Minuten war das Signal noch um rund 19 Prozent im Vergleich zum Ausgangswert erhöht. Ein anderer Patient mit einem gut differenzierten HCC (*Grading* 1 nach Edmondson und Steiner [87]) wurde dreimal therapiert. Es stellte sich keine Signalveränderung nach KM-Gabe ein. Auch für den

Abk.:				
	HG	Hauptgruppe (Intervention mit Kontrastmittelgabe)	P	gesundes Leberparenchym
	KG	Kontrollgruppe (Intervention ohne Kontrastmittelgabe)	SI	Signalintensität
	KM	Kontrastmittel	SNR	*Signal-to-Noise Ratio*
	LA	Laserablation	T	Lebertumor

primären Lebertumor des CCC konnte bei fehlender Nativaufnahme in der MR-Bildgebung in dem Zeitraum von einer Minute nach KM-Gabe bis zum Ende der Planungs- und Platzierungsphase keine Signalveränderung aufgezeigt werden.

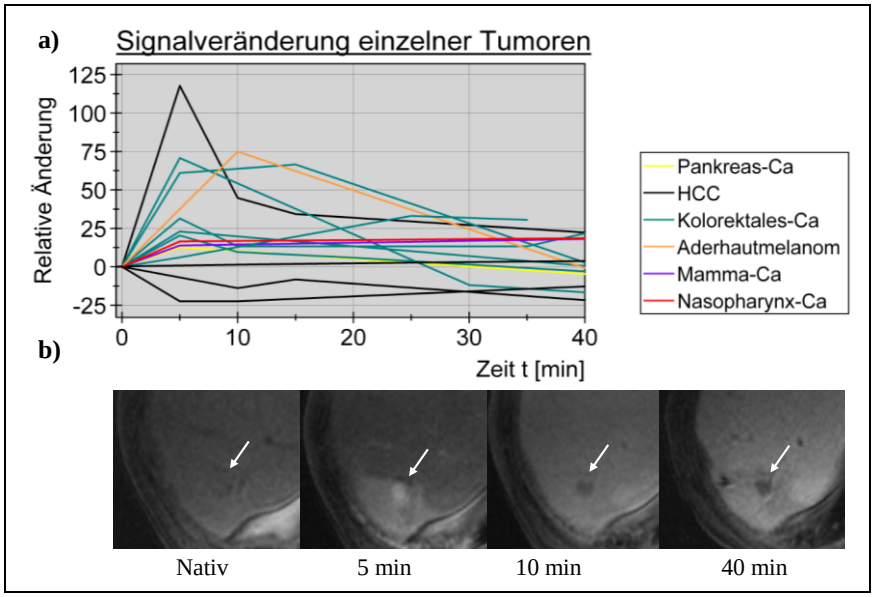

Abb. 3-5: Signalverhalten ausgewählter Tumoren nach Gabe von 0,025 mmol/kg Körpergewicht Gd-EOB-DTPA .a) Signalveränderung nach KM-Gabe in Abhängigkeit von der Tumorentität, b) GRE-T1-Flash-3D-Bildgebung eines signalanreichernden Tumorherdes (→). In den ersten Minuten demarkierte sich der Tumor gegenüber dem Leberparenchym als hyperintense Struktur. Im Verlauf der Interventionen waren überwiegend alle Tumoren hypointens und gut abgrenzbar neben dem hyperintensen Leberparenchym.

Unter Betrachtung ausschließlich der Lebertumoren, welche eine Signalveränderung nach Kontrastmittelgabe aufboten (Abb. 3-6), wies die Mehrzahl dieser Tumoren eine maximale Signalveränderung um die fünfte Minute auf. Noch vor der zehnten Minute begann ein annähernd linearer Signalabfall, welcher sich bis zur 25. Minute fortsetzte. Das anschließende *Steady State* befand sich noch rund 40 Prozent über dem Ausgangswert.

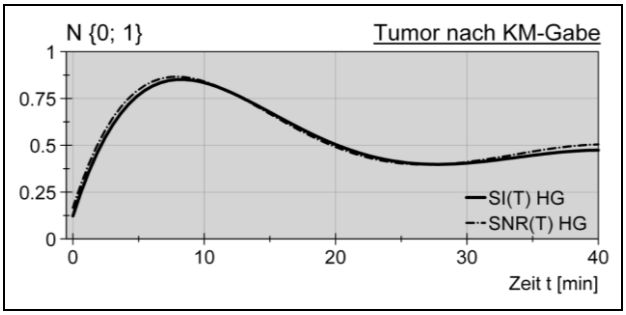

Abb. 3-6: Durchschnittlicher Kurvenverlauf der Tumoren mit Signalveränderung nach Gabe von 0,025 mmol/kg Körpergewicht Gd-EOB-DTPA als Bolusinjektion. Eine maximale Signalveränderung zeigte sich noch vor der zehnten Minute. Normierung N {0; 1}.

Abk.:	HG	Hauptgruppe (Intervention mit Kontrastmittelgabe)	P	gesundes Leberparenchym
	KG	Kontrollgruppe (Intervention ohne Kontrastmittelgabe)	SI	Signalintensität
	KM	Kontrastmittel	SNR	*Signal-to-Noise Ratio*
	LA	Laserablation	T	Lebertumor

3.1.4 Kontrastverhalten zwischen Leberparenchym, Tumor und Applikator

In den folgenden Ergebnissen finden ausschließlich Ausgleichskurven unter Berücksichtigung des Hintergrundrauschens Beachtung [SNR (*Signal-to-Noise Ratio*) bzw. CNR (*Contrast-to-Noise Ratio*)].

3.1.4.1 Kontrastverhalten zwischen Leberparenchym und Tumor

Um den Unterschied im Kontrastverhalten zwischen Leberparenchym und Tumor zu evaluieren, war aufgrund der zwei unterschiedlichen Verhalten der Tumorsignale (Kapitel 2.7.4.1; ab Seite 29) eine Aufteilung der Interventionen in zwei Gruppen nötig:

In der ersten Gruppe (G1; 64 %) resultierte ein ausschließlich einphasiger Kontrastverlauf, der nach einem annähernd linearen Kurvenanstieg innerhalb der ersten sieben Minuten ($CNR_{PT(50\,\%)}$ = 3 - 4 min) die maximale Kontrastierung zwischen Leberparenchym und Tumor ab der 12. Minute erlangte (Abb. 3-7a+b, G1 ▬○▬). In der GRE-T1-Flash-3D-Bildgebung hob sich das hyperintense Leberparenchym konstant von dem hypointensen Tumor ab (Abb. 3-7a).

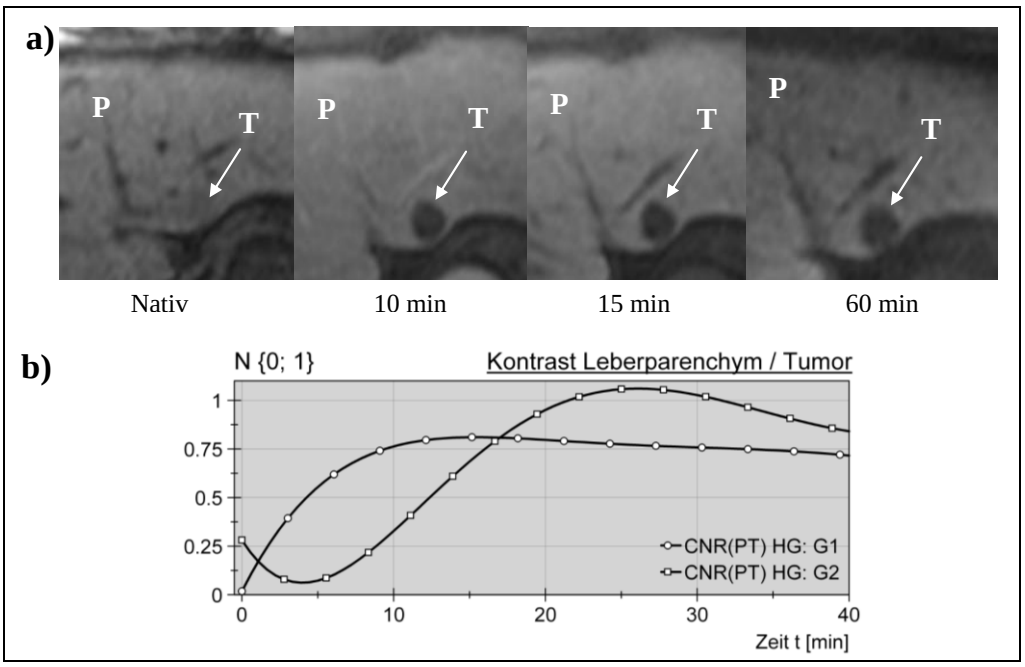

Abb. 3-7: Mittleres Kontrastverhalten zwischen Leberparenchym und Lebertumor aller Interventionen nach Gabe von 0,025 mmol/kg Körpergewicht Gd-EOB-DTPA. a) Nach KM-Gabe demarkierte sich in der GRE-T1-Flash-3D-Bildgebung der hypointense Tumor (T) gegenüber dem hyperintensen Leberparenchym (P), entsprechend der Gruppe 1 (G1) mit einphasigem Kontrastverlauf. Die visuelle Kontrastverbesserung überdauerte die restliche Planungs- und Platzierungsphase. b) Darstellung des einphasigen (G1) und zweiphasigen (G2) Kurvenverlaufs des Kontrastes zwischen Leberparenchym und Tumor [CNR(PT)]. Normierung N {0; 1}.

Abk.:				
	CNR	*Contrast-to-Noise Ratio*	KG	Kontrollgruppe (Iv ohne KM-Gabe)
	CR	Kontrast der Absolutwerte	KM	Kontrastmittel
	G1	Gruppe 1 (einphasige Kontrastkurve)	LA	Laserablation
	G2	Gruppe 2 (zweiphasige Kontrastkurve)	P	gesundes Leberparenchym
	HG	Hauptgruppe (Intervention mit Kontrastmittelgabe)	T	Lebertumor

Die zweite Gruppe (G2; 36 %) wies eine zweiphasige Kontrastkurve auf, welche innerhalb der ersten fünf Minuten erstmals ein maximales Ausmaß erfuhr. Nach annähernd linearem Kurvenanstieg zwischen der fünften und 22. Minute erfolgte die zweite maximale Kontrastierung zwischen der 25. und 30. Minute (Abb. 3-7b, G2 ▬□▬). Die zweiphasige Kontrastkurve entstand durch eine starke Signalveränderung im Tumor während der ersten Minuten (Abb. 3-5b). Unabhängig ob ein einphasiger oder zweiphasiger Kurvenverlauf bestand, die Kontraständerung zwischen Leberparenchym und Tumor ging zum Schluss in ein *Steady State* über und war für die restliche Zeit der Planungs- und Platzierungsphase konstant.

Während die Nativ-Interventionen (KG) keine Signalveränderungen erfuhren, erfolgten für die entsprechenden Interventionen nach KM-Gabe (HG) die vorbeschriebenen Kontrastveränderungen. Bei einphasigem Kontrastverhalten war der Unterschied zwischen kontrastmittelgestützter Laserablation und einer LA ohne KM-Gabe (Abb. 3-8 ▬○▬ vs. - -) in den ersten 15 Minuten stark progredient und stagnierte zwischen der 20. und 30. Minute. Bei zweiphasigem Kontrastverlauf (Abb. 3-8 ▬□▬ vs. - -) lag eine maximale Kurvendifferenz jeweils um die fünfte und 25. Minute vor. Zwischen der 12. und 13. Minute resultierte eine zeitweilige Kontrastauslöschung, in der das Signal von Leberparenchym und Tumor isointens waren. Alle Kurven gingen anschließend in ein *Steady State* über und überdauerten die restliche Planungs- und Platzierungsphase. Der Kontrastunterschied zwischen unbehandeltem Leberparenchym und Tumor bei zusätzlicher Gabe von Gd-EOB-DTPA verglichen mit einer MR-gestützten LA ohne Kontrastmittelunterstützung war statistisch signifikant [$\alpha_{CR(PT)} = 0{,}015$; $\alpha_{CNR(PT)} = 0{,}020$].

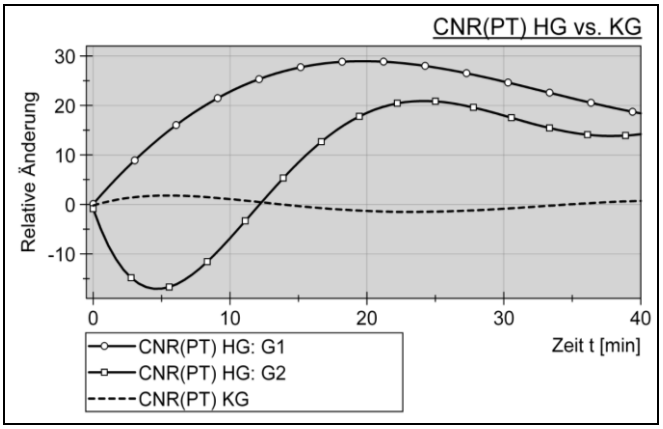

Abb. 3-8: Vergleich des Kontrastverhaltens zwischen Leberparenchym und Tumor zwischen Haupt- und Kontrollgruppe. Die Gabe von Gd-EOB-DTPA führte, unabhängig ob ein- (HG: G1) oder zweiphasiges (HG: G2) Kontrastverhalten, zu einer statistisch signifikanten Veränderung des Kontrastes zwischen Leberparenchym und Tumor in der GRE-T1-Flash-3D-Sequenz verglichen mit einer Nativ-Intervention ohne KM-Gabe (KG).

Abk.:				
	CNR	*Contrast-to-Noise Ratio*	KG	Kontrollgruppe (Iv ohne KM-Gabe)
	CR	Kontrast der Absolutwerte	KM	Kontrastmittel
	G1	Gruppe 1 (einphasige Kontrastkurve)	LA	Laserablation
	G2	Gruppe 2 (zweiphasige Kontrastkurve)	P	gesundes Leberparenchym
	HG	Hauptgruppe (Intervention mit Kontrastmittelgabe)	T	Lebertumor

3.1.4.2 Kontrastverhalten in Abhängigkeit vom Applikator

Nach jeder Punktion wurde die aktuelle Lage des Applikators mit einer GRE-T1-Flash-3D-Serie überprüft (Abb. 3-9). Das Material der Punktionsnadel beeinflusste das magnetische Feld, sodass sich ein hyperintenser Applikatorartefakt (A) in der GRE-T1-Flash-3D-Bildgebung zeigte. Dieser Artefakt war durchschnittlich 0,71 cm breit (0,4 - 1,17 cm; SD ±0,13 cm). Es erfolgte die Auswertung des Kontrastes zwischen dem Applikatorartefakt, dem unbehandelten Leberparenchym und dem Tumor für jeden Zeitpunkt. Es wurde vorausgesetzt, dass die Kontrastmittelgabe keinen Einfluss auf das Material des Applikator hatte.



Abb. 3-9: Darstellung des Applikatorartefakt. Der Applikator stellte sich in der GRE-T1-Flash-3D-Bildgebung je nach Anschnitt als längliche oder punktförmige hypointense Struktur dar. Das unbehandelte Leberparenchym (P), der Tumor (T) und der Applikatorartefakt (A) waren nach Gabe von Gd-EOB-DTPA (b) in der GRE-T1-Flash-3D-Bildgebung visuell besser strukturell voneinander zu differenzieren als in der Nativ-Intervention ohne KM-Gabe (a).

3.1.4.2.1 Leberparenchym und Applikator

Wird der mittlere Kontrastverlauf zwischen Leberparenchym und Applikatorartefakt im normierten Intervall N {0; 1} betrachtet, war bis sieben Minuten nach KM-Gabe ein annähernd linearer Kurvenanstieg zu finden (Abb. 3-10a). Eine maximale Unterscheidung zwischen beiden Strukturen wurde zwischen der 13. und 15. Minute [$CNR(PA)_{50\,\%}$ nach ca. 3 min] erreicht. Sie überdauerte die restliche Planungs- und Platzierungsphase.

Der größte Unterschied in einer kontrastmittelgestützten MR-geführten Laserablation verglichen mit einer Nativ-Intervention zeigte sich bereits wenige Minuten nach KM-Gabe (Abb. 3-10b). Die Kurvendifferenz stieg stetig bis zur zehnten Minute und blieb für die restliche Planungs- und Platzierungsphase konstant.

Abk.:				
	A	Applikatorartefakt	KG	Kontrollgruppe (Iv ohne KM-Gabe)
	CNR	*Contrast-to-Noise Ratio*	KM	Kontrastmittel
	CR	Kontrast der Absolutwerte	LA	Laserablation
	G1	Gruppe 1 (einphasige Kontrastkurve)	P	gesundes Leberparenchym
	G2	Gruppe 2 (zweiphasige Kontrastkurve)	T	Lebertumor
	HG	Hauptgruppe (Intervention mit Kontrastmittelgabe)		

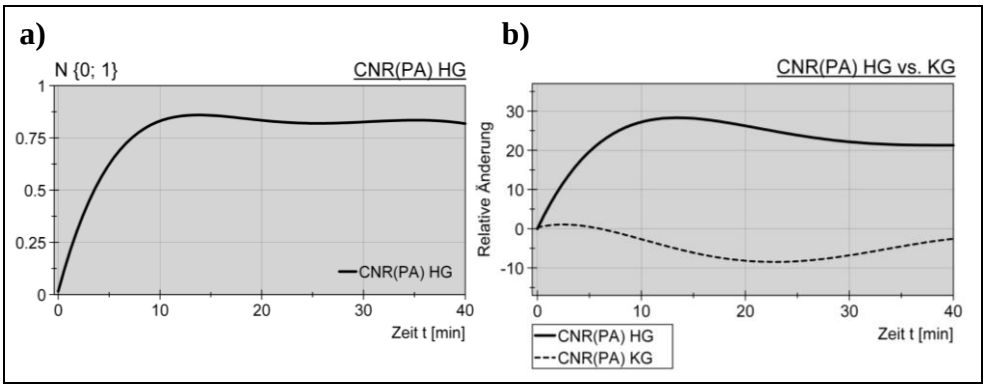

Abb. 3-10: Kontrastverhalten zwischen Leberparenchym und Applikator [CNR(PA)]. a) Durchschnittlicher Kurvenverlauf nach Kontrastmittelgabe unter der Normierung N {0; 1}. b) Während der Kontrast zwischen Applikatorartefakt und Leberparenchym nach KM-Gabe anstieg (HG), schwankte er für die Nativ-Interventionen (KG) um den Ausgangswert.

Die Kontrastveränderung in der Planungs- und Platzierungsphase nach Gabe von Gd-EOB-DTPA zwischen unbehandeltem Leberparenchym und Applikatorartefakt war im Vergleich mit einer MR-geführten Laserablation ohne Kontrastmittelunterstützung statistisch signifikant [$\alpha_{CR(PA)} = 0{,}001$; $\alpha_{CNR(PA)} = 0{,}002$].

3.1.4.2.2 Tumor und Applikator

In dem Kapitel 3.1.3.2 wurde darauf verwiesen, dass nach Gabe von Gd-EOB-DTPA eine Signalveränderung nicht nur in dem gesunden Leberparenchym sondern auch im Lebertumor nachgewiesen werden konnte. Dem entsprechend resultierte eine entsprechende Kontrastveränderung zwischen Tumor und Applikatorartefakt, wie in der normierten Abb. 3-11a dargestellt. Ein maximaler Unterschied zwischen beiden Strukturen stellte sich zwischen der achten und neunten Minute ein. Noch vor der zehnten Minute näherten sich die Signale von Tumor und Applikator wieder aneinander an und bedingten eine Kontrastverringerung. Ab der 25. Minute erfolgte der Übergang in ein *Steady State*, welches sich am Ende der Planungs- und Platzierungsphase noch bei rund 45 bis 50 Prozent des Ausgangswertes befand.

Ein direkter Vergleich des Kontrastverhaltens zwischen den signalanreichernden Lebertumoren (G2) und dem Applikatorartefakt nach Gabe von Gd-EOB-DTPA verglichen mit einer Nativ-Laserablation (KG) ist in der Abb. 3-11b dargestellt. Die Abweichung der KG in den negativen Bereich beruhte auch hier auf Schwankungen der Absolutwerte und war als *Steady State* zu werten.

Abk.:				
	A	Applikatorartefakt	KG	Kontrollgruppe (Iv ohne KM-Gabe)
	CNR	*Contrast-to-Noise Ratio*	KM	Kontrastmittel
	CR	Kontrast der Absolutwerte	LA	Laserablation
	G1	Gruppe 1 (einphasige Kontrastkurve)	P	gesundes Leberparenchym
	G2	Gruppe 2 (zweiphasige Kontrastkurve)	T	Lebertumor
	HG	Hauptgruppe (Intervention mit Kontrastmittelgabe)		

Der Unterschied zwischen einer MR-geführten Tumorpunktion unter Kontrastmittel-unterstützung verglichen mit einer Nativ-Intervention erreichte zehn Minuten nach KM-Gabe sein Maximum. Eine gewisse Signaldifferenz zwischen Haupt- und Kontrollgruppe blieb auch bis zum Ende der Planungs- und Platzierungsphase bestehen. Der Anstieg des Kontrastes zwischen Tumor und Applikator nach KM-Applikation im Bereich der Planungs- und Platzierungsphase der Laserablation war statistisch signifikant verglichen mit einer MR-geführten Laserablation ohne KM-Gabe [$\alpha_{CR(TA)}$ = 0,003; $\alpha_{CNR(TA)}$ = 0,008].

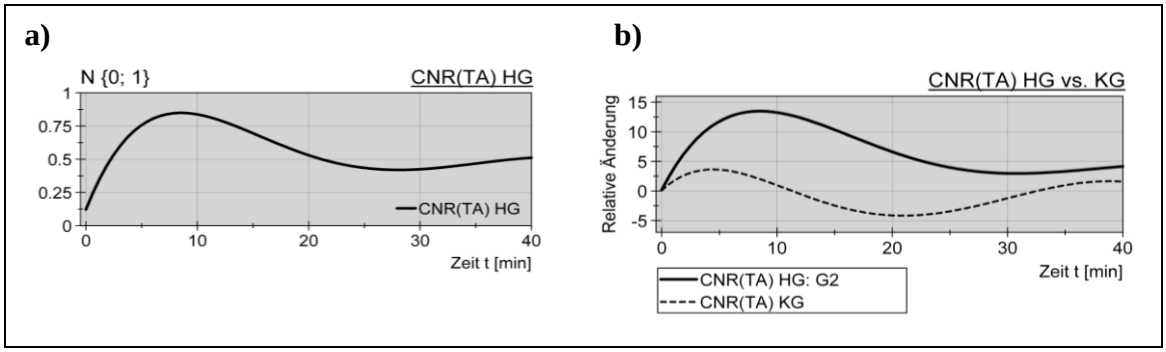

Abb. 3-11: Kontrastverhalten zwischen den signalanreichernden Lebertumoren (HG: G2) und dem Applikator. a) Durchschnittlicher Kurvenverlauf unter der Normierung N {0; 1}. b) Relative Änderung des Kontrastes zwischen Tumor und Applikatorartefakt im Verlauf der Planungs- und Platzierungsphase mit (▬) und ohne KM (- -).

3.2 Ergebnisse der Therapiephase

Die Therapiephase dauerte im Durchschnitt 20 Minuten (HG 10 - 40 min; KG 15 - 35 min). Die nullte Minute wurde mit der ersten GRE-T1-Flash-2D-Serie definiert. Die statistische wie auch graphische Auswertung des Datenmaterials erfolgte für 20 Minuten nach der ersten Bildgebung.

3.2.1 Bildqualität

Das Hintergrundrauschen mit Standardabweichung wurde für die Therapiephase analog der Planungs- und Platzierungsphase bestimmt. In der Abb. 3-12 sind die Mittelwerte der Standartabweichung des Hintergrundrauschens während der Therapiephase in Fünfminutenabständen bis zur zwanzigsten Minute dargestellt. Der Betrag der SD_R der Therapiephase schwankte zwischen 1,60 und 8,40 Voxel für die Interventionen mit zusätzlicher KM-Applikation (HG) und zwischen 1,25 und 4,90 Voxel für die Nativ-Gruppe ohne Kontrastmittelgabe (KG).

Abk.:				
	A	Applikatorartefakt	KG	Kontrollgruppe (Iv ohne KM-Gabe)
	CNR	*Contrast-to-Noise Ratio*	KM	Kontrastmittel
	CR	Kontrast der Absolutwerte	P	gesundes Leberparenchym
	G1	Gruppe 1 (einphasige Kontrastkurve)	R	Hintergrundrauschen
	G2	Gruppe 2 (zweiphasige Kontrastkurve)	SD	Standardabweichung
	HG	Hauptgruppe (Intervention mit Kontrastmittelgabe)	T	Lebertumor

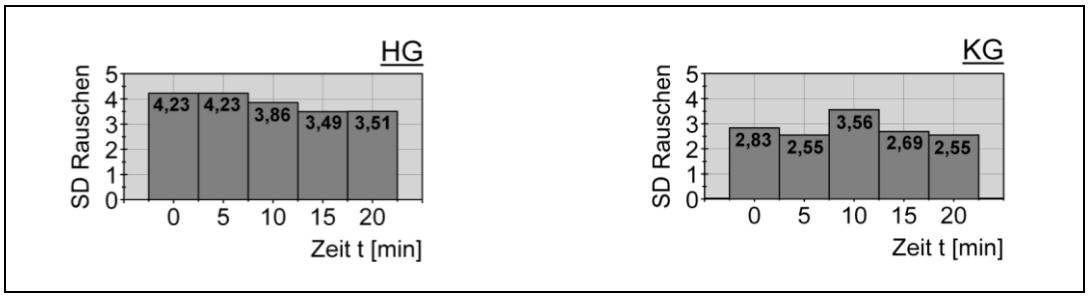

Abb. 3-12: Darstellung der Mittelwerte der Beträge der Standardabweichung des Hintergrundrauschens während der Therapiephase. Es fanden sich nur geringe Unterschiede in der SD_R während der Therapiephase.

3.2.2 Signalverhalten im Leberparenchym und in der Ablationszone

3.2.2.1 Unbehandeltes Leberparenchym

Die Abb. 3-13 stellt den Signalverlauf im unbehandelten Leberparenchym während der Therapiephase dar. Dabei pendelten die Signalwerte sowohl nach KM-Gabe (HG) als auch in der Nativ-Gruppe (KG) um ihren Ausgangswert.

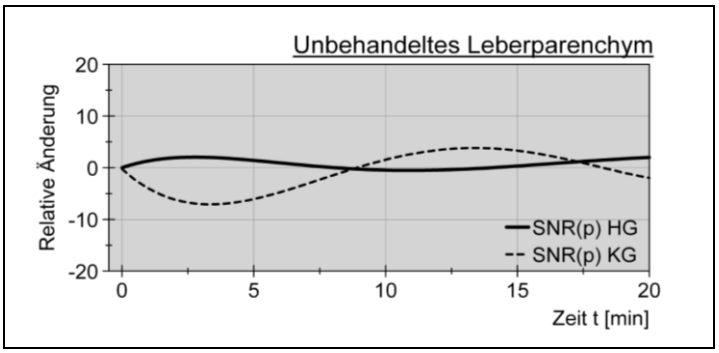

Abb. 3-13: Signalverhalten des unbehandelten Leberparenchym mit (—) und ohne Kontrastmittelgabe (- -) in der Therapiephase.

Es lag statistisch keine signifikante Signalveränderung im unbehandelten Leberparenchym in der Therapiephase vor, wenn zur Applikatorplatzierung zusätzlich das leberspezifische Kontrastmittel Gd-EOB-DTPA gegeben wurde [SI(p) und SNR(p): $\alpha > 0{,}05$)].

3.2.2.2 Ablationszone

Mit einer kontinuierlichen Steigerung der Energieleistung über die Dauer der Intervention erhitzte sich das der Faser anliegende Gewebe. Die Temperaturentwicklung wurde mit Hilfe von GRE-T1-Flash-2D-Sequenzen überwacht (Abb. 3-14).

Abk.:				
	AZ	Ablationszone	LA	Laserablation
	CNR	*Contrast-to-Noise Ratio*	p	Leberparenchym in der Therapiephase
	CR	Kontrast der Absolutwerte	SNR	*Signal-to-Noise Ratio*
	HG	Hauptgruppe (Intervention mit Kontrastmittelgabe)	SI	Signalintensität
	KG	Kontrollgruppe (Intervention ohne Kontrastmittelgabe)	T	Lebertumor
	KM	Kontrastmittel		

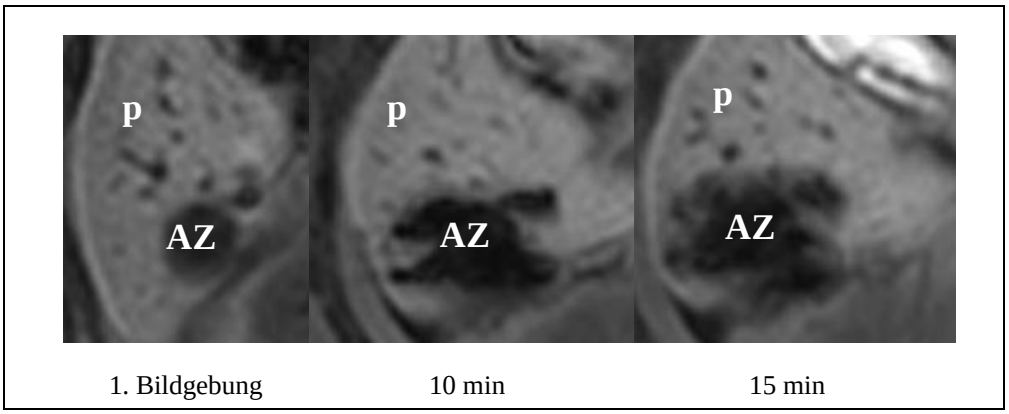

Abb. 3-14: T1-Flash-2D-Bildgebung der Therapiephase. Zeitliche Entwicklung der Ablationszone (AZ) unter Verwendung von zwei Laserfasern, je 14 Watt für 15 Minuten. Das unbehandelte Leberparenchym (p) grenzte sich visuell gegenüber der hypointensen Ablationszone ab.

Die Änderung der Gewebetemperatur mit voranschreitender Koagulation führte hierbei zu einem Abfall des T1-gewichteten Signals. In der T1-Flash-2D-Bildgebung zeigte sich dieser Signalabfall in einer an Intensität zunehmenden hypointensen Ablationszone (Abb. 3-14). In drei Interventionen dieser Arbeit entsprach die Ablationszone nicht der eigentlichen Zielstruktur.

In der Abb. 3-15 ist die Signalveränderung in der Ablationszone für den Verlauf der Therapiephase dargestellt. Die Abb. 3-15a zeigt im normierten Intervall N{0; -1} ausschließlich die Ausgleichskurve der Interventionen, welche eine erste GRE-T1-Flash-3D-Bildsequenz noch vor Lasertherapiebeginn vorweisen konnten.
Zu Beginn der Therapiephase waren zwei unterschiedliche Verhalten des therapierten Gewebes zu erkennen. Entweder resultierte ein sofortiger T1-Signalabfall ab der ersten T1-Flash-2D-Bildgebung oder das T1-Signal stagnierte zu allererst bevor eine entsprechende Hitzeakkumulation im Gewebe zu einem messbaren T1-Signalabfall führte. Ein homogenes Verhalten aller Kurven stellte sich um die zweite bis dritte Minute ein, gekennzeichnet durch einen annähernd linearen T1-Signalabfall in der T1-Flash-2D-Bildgebung. In der Abb. 3-15b ist die Ausgleichskurve der Signalverläufe aller Interventionen der HG und KG als relative Änderung aufgezeigt. Hier zeigte sich ein ähnlicher Kurvenverlauf wie in der Abb. 3-15a mit minimalem T1-Signal zum Ende der Therapiephase. Es lag statistisch kein signifikanter Unterschied der Signalwerte in der Echtzeit-Darstellung der Ablationszone bei zusätzlicher Verwendung von Gd-EOB-DTPA vor [SI(AZ) und SNR(AZ): $\alpha > 0{,}05$].

Abk.:				
	AZ	Ablationszone	LA	Laserablation
	CNR	*Contrast-to-Noise Ratio*	p	Leberparenchym in der Therapiephase
	CR	Kontrast der Absolutwerte	SNR	*Signal-to-Noise Ratio*
	HG	Hauptgruppe (Intervention mit Kontrastmittelgabe)	SI	Signalintensität
	KG	Kontrollgruppe (Intervention ohne Kontrastmittelgabe)	T	Lebertumor
	KM	Kontrastmittel		

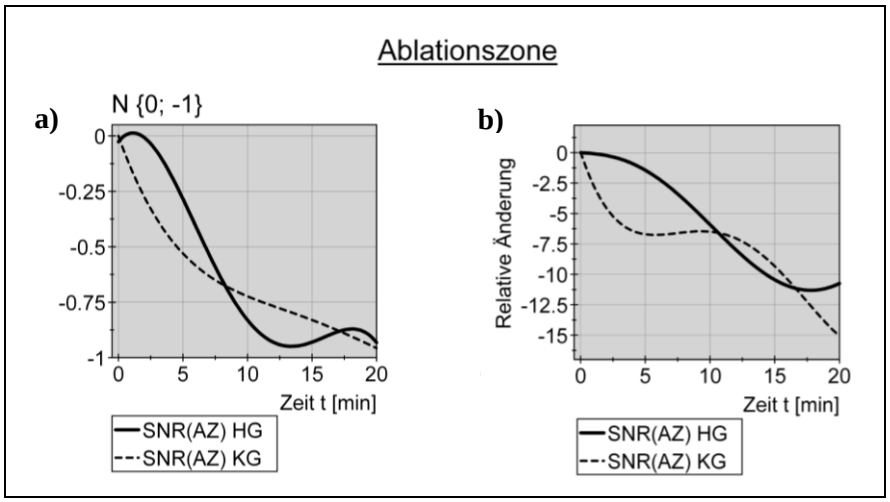

Abb. 3-15: Signalverlauf in der Ablationszone (AZ) während der Therapiephase. a) Durchschnittlicher Kurvenverlauf unter der Normierung N{0; -1}. b) Mit steigender Temperatur fiel das Signal in der Ablationszone kontinuierlich während der Therapiephase ab.

3.2.3 Kontraständerung zwischen Leberparenchym und Ablationszone

Sowohl für die normierte Darstellung (Abb. 3-16a) als auch für die Absolutwerte (Abb. 3-16b) zeigte sich nur eine geringe Differenz im Kurvenverlauf. Nach einem annähernd linearen Kurvenanstieg lag eine maximale Kontrastierung zwischen unbehandeltem Leberparenchym und Ablationszone mit steigender Gewebetemperatur zum Ende der Therapiephase vor. Der größte Unterschied im Kontrastverhalten zwischen einer Intervention mit Gd-EOB-DTPA (HG) und einer Nativ-Intervention (KG) war zu Beginn der Therapiephase zu finden.

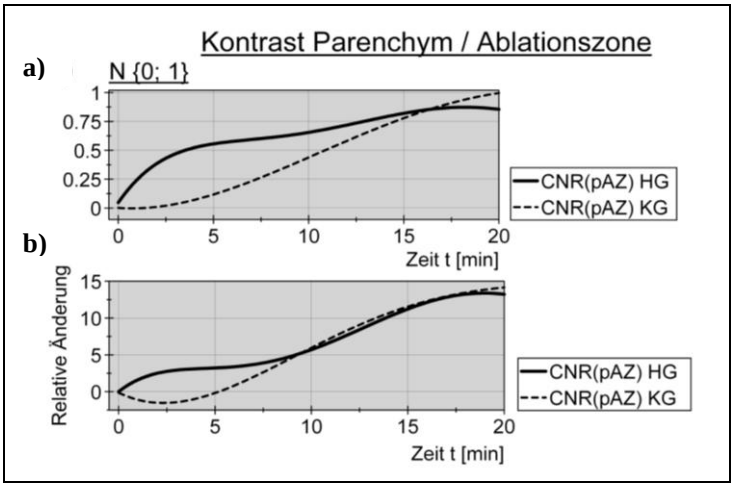

Abb. 3-16: Kontraständerung zwischen Leberparenchym und Ablationszone in der Therapiephase. a) Normierter Verlauf der Ausgleichskurven mit annähernd linearem Kontrastanstieg; N{0; 1}. b) Der Kontrastverlauf nach Gabe von Gd-EOB-DTPA war dem Verlauf ohne KM-Gabe analog.

Abk.:				
	AZ	Ablationszone	LA	Laserablation
	CNR	*Contrast-to-Noise Ratio*	p	Leberparenchym in der Therapiephase
	CR	Kontrast der Absolutwerte	SNR	*Signal-to-Noise Ratio*
	HG	Hauptgruppe (Intervention mit Kontrastmittelgabe)	SI	Signalintensität
	KG	Kontrollgruppe (Intervention ohne Kontrastmittelgabe)	T	Lebertumor
	KM	Kontrastmittel		

Die zusätzliche Gabe von Gd-EOB-DTPA führte zu keinem signifikanten Unterschied in der Echtzeit-Darstellung der Kontrastentwicklung zwischen dem unbehandelten Leberparenchym und der Ablationszone im zeitlichen Verlauf der Therapiephase [CR(pAZ) und CNR(pAZ): $\alpha > 0{,}05$].

3.3 Komplikationen

Für drei Interventionen war das Auftreten von Komplikationen retrospektiv nicht eruierbar. Somit gingen von insgesamt 49 Laserablationen 46 Interventionen in die Auswertung zur Ermittlung der unmittelbaren Therapiekomplikationen [78] ein. Die Gesamtrate an Minorkomplikationen und Nebeneffekten lag bei 10,9 Prozent. Klinisch relevante Komplikationen traten jedoch nur in einer Intervention auf (2 %). Hier erfolgte ein vorzeitiger Therapieabbruch bei nicht medikamentös führbaren starken Schmerzen und Lagerungsintoleranz. Insgesamt traten keine behandlungsbedürftigen Majorkomplikationen auf. Als Nebeneffekt zeigten sich lediglich in zwei Interventionen ein subkapsuläres bzw. ein intrahepatisches Hämatom (4%). Unter Analgesie kontrollierbare Schmerzen wurden von zwei weiteren Patienten geäußert.

3.4 Therapieergebnis und Verlaufskontrolle

Von insgesamt 45 Laserablationen unter MR-geführter Applikatorplatzierung wurden 35 Interventionen (77,8 %; HG = 22 Iv, KG = 13 Iv) vollständig abladiert, definiert als lokal tumorfrei in der MR-Kontrollbildgebung 24 Stunden nach Therapie. In der Hauptgruppe konnten in acht Interventionen und in der Kontrollgruppe in zwei Interventionen nur eine unvollständige Tumorablation erreicht werden. Hier lag der Tumordurchmesser durchschnittlich bei 3,28 cm (SD ±1,71 cm). Eine entsprechende Kontrollbildgebung drei Monate postinterventionell zur Bestimmung der lokalen Tumorrezidivrate lag für 23 Interventionen vor (HG = 13 Iv, KG = 10 Iv). Sie lag insgesamt bei 26,1 Prozent (6 von 23 Iv).

Es ließ sich die Tendenz erkennen, dass nach einer Applikatorplatzierung ohne Kontrastmittelunterstützung zur Tumordarstellung (KG) ein lokales Tumorrezidiv annähernd dreimal so häufig auftrat als nach einer Intervention mit zusätzlicher Kontrastmittelgabe (positives Vorliegen eines Rezidivs: KG 40 % vs. HG 15,4 %). Diese Tendenz war nicht signifikant ($\alpha > 0{,}05$).

Abk.:				
	AZ	Ablationszone	KG	Kontrollgruppe (Iv ohne KM-Gabe)
	CNR	*Contrast-to-Noise Ratio*	KM	Kontrastmittel
	CR	Kontrast der Absolutwerte	p	Leberparenchym in der Therapiephase
	HG	Hauptgruppe (Iv mit Kontrastmittelgabe)	SD	Standardabweichung
	Iv	Intervention	T	Lebertumor

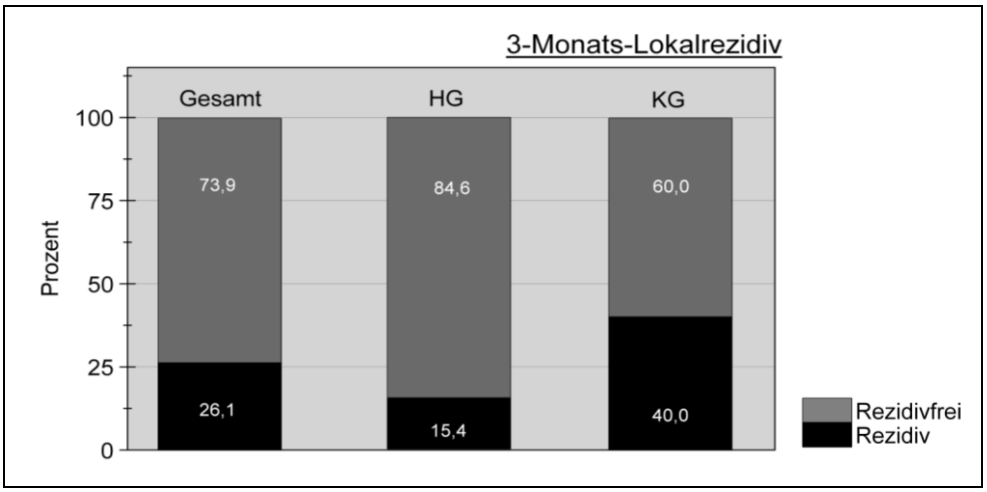

Abb. 3-17: Übersicht über das Vorliegen eines lokalen Tumorrezidivs drei Monate postinterventionell. Nach erfolgreicher Laserablation lag ein lokales Tumorrezidiv nach KM-gestützter Applikatorplatzierung rund dreimal weniger vor als nach nativer Applikatorplatzierung.

Abk.: HG Hauptgruppe (Intervention mit Kontrastmittelgabe) KM Kontrastmittel
KG Kontrollgruppe (Intervention ohne KM-Gabe)

4 Diskussion

4.1 Gd-EOB-DTPA im Rahmen der MR-geführten Laserablation maligner Lebertumoren

Die Verfahren der lokal thermischen Behandlung von primär und sekundär malignen Tumoren der Leber erfordern in der Regel eine schnittbildgeführte Intervention. Die MRT bietet für eine MR-geführte Laserablation gute Rahmenbedingungen durch einen hohen Weichteilkontrast und der Möglichkeit zur multiplanaren Rekonstruktion [19,22,28,38,39,41–43,55]. Für die Darstellung und Charakterisierung sehr kleiner und schlecht sichtbarer Lebertumoren stößt die native MR-Bildgebung dennoch weiterhin auf Limitationen durch einen ungenügenden Leber-Tumor-Kontrast [9,19,48,49]. In den bislang veröffentlichten Studien über die Laserablation maligner Lebertumoren wurde überwiegend ein extrazelluläres Kontrastmittel zur Interventionsplanung bzw. zur Tumorkontrolle appliziert. Mack *et al.* [4,36], Vogl *et al.* [31,33] und Puls *et al.* [37] führten an insgesamt 2526 Patienten mit 7060 Tumoren rund 6000 Laserablationen unter Gabe des Kontrastmittels Magnevist® durch. Die MR-geführte Laserablation unter Einsatz eines extrazellulären Kontrastmittels hat aber einen entscheidenden Nachteil. Eine kontrastreiche determinierende Darstellung des Zieltumors über die mindestens mehrminütige Phase der Applikatorplatzierung kann nicht aufrechterhalten werden [88]. In dieser Arbeit wurde anhand von 49 Laserablationen von malignen Lebertumoren die Signal- und Kontrastveränderungen zwischen Leberparenchym, Tumor und Applikator nach Gabe von 0,025 mmol/kg Körpergewicht Gd-EOB-DTPA untersucht und mit der Applikatorplatzierung einer Nativ-Intervention ohne Kontrastmittelunterstützung verglichen. Nach Kontrastmittelgabe konnte für den gesamten Zeitraum der Applikatorplatzierung eine verbesserte Visualisierung von unbehandeltem Leberparenchym, Tumor und Applikator nachgewiesen werden. Eine Beeinflussung des T1-Signals während des MR-geführten *Online-Monitoring* der Therapiephase konnte nach zusätzlicher Kontrastmittelgabe nicht nachgewiesen werden. Die Intervention profitierte von einer zusätzlichen Gabe des leberzellspezifischen Gd-EOB-DTPA, welches durch die prolongierte Signalanreicherung im Leberparenchym eine verbesserte strukturelle Unterscheidung zwischen Leberparenchym und Tumor sowie eine genaue Standortverfolgung und Platzierung des Applikators auch 40 Minuten nach KM-Gabe ermöglichte. Die erwarteten Konsequenzen waren weniger Therapiekomplikationen, eine verkürzte Dauer der Planungs- und Platzierungsphase und ein verbessertes Therapie-*Outcome*.

In diesem Patientenkollektiv konnten unabhängig von der KM-Gabe keine behandlungsbedürftigen Majorkomplikationen beobachtet werden. Die hier präsentierten Ergebnissen liegen somit unter denen vorheriger Studien [4,10,22,30,31,33,34], welche ein Auftreten therapiebedürftiger und

schwerer Komplikationen zwischen 2,8 bis 9,5 Prozent angaben. Mit einer Minorkomplikationsrate von 10,9 Prozent liegen wir im Bereich der Publikationen anderer Autoren [4,10,22,30,31,33,34]. Die zusätzliche Gabe von Gd-EOB-DTPA führte zu keiner zeitlichen Verzögerung der Intervention. Die Applikatoren waren im Durchschnitt 40 Minuten nach erster Punktion platziert, wobei der behandelnde Arzt rund 20 Minuten pro erforderlichen Applikator benötigte. Hierbei konnte kein zeitlicher Unterschied zwischen einer Platzierungsphase mit oder ohne KM-Gabe beobachtet werden.

Ricke *et al.* [58] betonten, dass eine exakte Nadelplatzierung maßgeblich den Therapieerfolg beeinflusst. In unserem Kollektiv wurden insgesamt 77,8 Prozent der Tumoren vollständig abladiert. In der Kontrollbildgebung drei Monate postinterventionell waren von diesen Patienten rund 74 Prozent weiterhin lokal tumorfrei. Ein lokaler Tumorprogress konnte bei 26 Prozent gefunden werden. **Es zeigte sich die Tendenz, dass eine annähernd dreifach niedrigere lokale Tumorrezidivrate vorlag, wenn die Applikatorplatzierung während der Laserablation mit Gd-EOB-DTPA-Unterstützung durchgeführt worden war (HG 15,4 % vs. KG 40,0 %).** Diese Tendenz war in der statistischen Auswertung nicht signifikant und vermutlich auf das zu kleine Interventionskollektiv zurückzuführen. Sie unterstützt jedoch die These, dass ein gesteigerter Kontrast zwischen Leberparenchym, Tumor und Applikator eine exaktere Applikatorplatzierung ermöglicht und somit in einem größeren Therapieerfolg resultiert. Mit einer lokalen Tumorkontrolle von 85 Prozent in der Gruppe mit KM-Unterstützung liegen wir im Ergebnisbereich anderer Publikationen (77,8 % - 98,6 %) [4,31,34,36,37]. Ein direkter Vergleich war hier jedoch bei unterschiedlichen Einschlusskriterien nur eingeschränkt möglich.

Die These dieser Arbeit lag in dem Nachweis von Signal- und Kontrastveränderungen zwischen Leberparenchym, Tumor und Applikator nach Gabe von 0,025 mmol/kg Körpergewicht Gd-EOB-DTPA und dessen Einfluss auf die Laserablation maligner Lebertumoren. Eine Beschreibung des hepatozellulären Anreicherungsverhaltens von Gd-EOB-DTPA mit prolongiertem Leberparenchym-Tumor-Kontrast erfolgte bereits in anderen Studien [50,75,82]. Bis zu diesem Zeitpunkt wurde jedoch nur in zwei weiteren Publikationen [58,88] über den spezifischen Einsatz von Gd-EOB-DTPA im Rahmen einer MR-geführten lokal thermischen Intervention von malignen Lebertumoren berichtet. Es lagen keine Studien über die Verwendung von Gd-EOB-DTPA in einer MR-geführten Laserablation zum Vergleich vor.

Ricke *et al.* [58] behandelten 224 Lebertumoren unter MR-geführter Brachytherapie 20 Minuten nach Gabe von Gd-EOB-DTPA. Sie konnten einen statistisch signifikanten Unterschied des Leber-Tumor-Kontrastes mit eindeutiger Überlegenheit der kontrastmittelgestützten

MR-Bildgebung gegenüber einer nativen CT-Bildgebung feststellen. Bathe *et al.* [88] schrieben in einem Fallbericht über die Verwendung von Gd-EOB-DTPA zur Unterstützung der MR-Bildgebung während einer Radiofrequenzablation bei einem schlecht sichtbaren Herd in der Leberkuppel. Die prolongierte Anreicherung des Leberparenchyms mit verbesserter Visualisierung des Tumors bezeichneten sie als bedeutenden technischen Fortschritt für die thermische Behandlung von malignen Tumoren.

Die Studien beinhalteten weder entsprechende Signalmessungen im Tumor während der Therapiephase noch eine Bewertung bezüglich einer möglichen negativen Beeinflussung des Therapieverlaufs durch die zusätzliche Gabe von Gd-EOB-DTPA. Dabei hat sich die MR-geführte Echtzeit-Darstellung und Kontrolle der Ausbreitung der Ablationszone während der Therapiephase für die Laserablation als festen Therapiebestandteil bewährt [22,44–46]. Für die Sicherheit und Effizienz der Intervention sind die Vorhersagbarkeit der räumlichen Ausbreitung der Ablationszone, die geringe Invasivität und die Schonung angrenzender Strukturen entscheidend. Eine exakte und sensitive Echtzeit-Darstellung der Wärmeausbreitung dient der direkten Überwachung des Lasereinsatzes und beeinflusst den Therapieerfolg maßgeblich [44,45]. Studien an Tiermodellen haben gezeigt, dass bei nur geringen Diskrepanzen zwischen histopathologischer Bestimmung und visueller MR-Bildgebung der Ablations- bzw. Nekrosezone die MRT eine zuverlässige Methode zur Therapieüberwachung darstellt [44,89–91]. In dieser Arbeit erfolgte ausschließlich die bildgebende Auswertung der Ablationszone. Unter Auswertung von 36 Interventionen konnte ab der zweiten bis dritten Minute ein einheitlicher, annähernd linearer Abfall des T1-gewichteten Signals nachgewiesen werden. Dieser Kurvenverlauf stimmt mit den Ergebnissen anderer Studien [44,45,90] überein. Analog der Publikation von Vogl *et al.* [45] über 15 therapierte Patienten mit kolorektalen Metastasen konnte in dieser Arbeit ein vom Applikator ausgehender Signalabfall in der Zielstruktur sowie in dem umgebenden Lebergewebe beobachtet werden. In der Auswertung fand sich ein T1-Signal-Minimum zwischen der 13. und 20. Minute, welches anschließend in einen nicht-linearen Kurvenverlauf als *Steady State* überging. Ein nicht-linearer Kurvenverlauf kann nach Rieke *et al.* [44] besonders bei Temperaturen über 60 °C durch Gewebeveränderungen, wie z. B. einer einsetzenden Koagulation, entstehen.

Für die aktuelle Studie war die Stabilität des Gd-Chelatkomplexes von entscheidender Bedeutung. In der Literatur [62–68,70,71] wurde in den letzten Jahren vermehrt über den Entstehungsmechanismus frei werdender Gadoliniumionen aus labilen Chelatkomplexen und dessen spezifische Auswirkungen diskutiert. Beschrieben wurde eine negative Beeinflussung des Kalziumstoffwechsels mit Pseudohypokalzämie, Zinkurie, Hautulzera, ein proinflammatorischer und profibrotischer Effekt sowie ein klinisch vermehrtes Auftreten von Nephrogen systemischer Fibrose [63–66]. Die Nephrogen systemische Fibrose (NSF) ist eine seltene Erkrankung, dessen

Auftreten bisher überwiegend bei Patienten mit hochgradig eingeschränkter Nierenfunktion (GFR < 30 ml/min/1.73 m^2) beschrieben wurde [65]. Da einerseits die überwiegende Mehrheit der Patienten nach Gabe gadoliniumhaltiger Kontrastmittel nicht betroffen ist und andererseits auch Fälle von NSF beschrieben wurden ohne jegliche KM-Gabe, wird von einer multifaktoriellen Genese mit patientenabhängigen prädisponierenden Faktoren ausgegangen [66]. Zwar ist der Entstehungsmechanismus der Nephrogen systemischen Fibrose noch nicht abschließend geklärt, ein Zusammenhang zwischen NSF und einigen gadoliniumhaltigen Kontrastmitteln, wie z. B. Omniscan® und Magnevist® scheint aus klinischer Sicht evident [63,65,66]. Der Ausschuss für Humanarzneimittel der Europäischen Arzneimittelbehörde hat das Auftreten einer NSF nach Applikation von gadoliniumhaltigen Kontrastmittel bewertet und das in dieser Arbeit verwendete Gd-EOB-DTPA mit einem mittleren Risiko eingestuft [72]. Die Unterschiede in der Stabilität einzelner Gadoliniumchelate sind einerseits durch die entsprechende chemische Struktur (makrozyklisch vs. linear) und die Ionizität (nicht-ionisch vs. ionisch) bedingt [63,65]. Andererseits sind Dosierung, Wasserlöslichkeit und die Ausscheidung der Substanzen von Bedeutung [62,63,66,67]. Das in dieser Arbeit verwendete linear-ionische Gd-Chelat Primovist® hat eine zusätzlich verbesserte kinetische [76] und die höchste thermodynamische Stabilität (23,5 log K_{therm} ph 14 bzw. 18,7 log K_{cond} ph 7,4) seiner Stoffgruppe [63,68,69]. Die empfohlene Standarddosierung von 0,025 mmol/kg Körpergewicht Gd-EOB-DTPA ist die geringste unter den Gadoliniumchelaten [38,52,63,64], wobei eine Dosierung über 0,1 mmol/kg Körpergewicht das Risiko einer Nephrogen systemischen Fibrose deutlich erhöht [62,66,67]. Als ionischer Chelatkomplex ist es stärker wasserlöslich als die nicht-ionischen Substanzen [63]. Verglichen mit extrazellulären Gadoliniumchelaten, welche ausschließlich renal eliminiert werden [64,67], liegt für Gd-EOB-DTPA durch die zusätzliche Ethyl-Oxy-Benzylgruppe [73] eine veränderte Pharmakokinetik vor. Die lipophile aromatische Gruppe ermöglicht eine hepatozelluläre Aufnahme [63]. Die Ausscheidung der Substanz kann somit sowohl renal als auch biliär erfolgen [38,48,51,54]. Durch diese Eigenschaften von Gd-EOB-DTPA und der möglichen Anpassung der Exkretionsraten, z. B. bei Niereninsuffizienz, kann eine Akkumulation des Kontrastmittel mit längerer Verweildauer und Entstehung zusätzlicher freier Gadoliniumionen vermieden werden [48,62–66]. Ferner wurde ein Auftreten von NSF nach Gabe von Gd-EOB-DTPA in der Literatur bisher nicht beschrieben [63,65,67].

Da sich die aktuelle Zulassung von Primovist® auf die Abklärung fokaler Leberherde beschränkt, erfolgte die Laserablation maligner Lebertumoren unter Verwendung von Gd-EOB-DTPA zur Applikatorplatzierung im Rahmen eines *Off-Label-Use*. Bei der beabsichtigten thermischen Ablation eines Sicherheitssaumes gesunden Leberparenchyms zur Beseitigung mikroskopischer Tumoren und der Unsicherheit bezüglich des Tumorrandes [10,22,25] wurden Gd-Chelat

speichernde Hepatozyten einer Erhitzung auf bis zu 60 °C ausgesetzt. Besonders die vorab beschriebene hohe kinetische und thermodynamische Stabilität von Gd-EOB-DTPA war hierbei von entscheidender Bedeutung. Im Rahmen präklinischer Tests konnte ein suffizienter Stabilitätsnachweis bis zu einer maximalen Temperatur von knapp 70 °C nachgewiesen werden [76]. Im Rahmen des Herstellungsverfahrens wird das Arzneimittel bei Temperaturen von bis zu 120 °C sterilisiert, nach Herstellerangaben ohne Hinweise auf eine Störung der Stabilität.

In dieser Arbeit konnte kein statistisch signifikanter Unterschied in den Signalveränderungen der Ablationszone bei zusätzlicher Gabe von Gd-EOB-DTPA im Vergleich mit einer MR-geführten Laserablation ohne Kontrastmittelgabe festgestellt werden. Durch die konstanten Leberparenchymsignale einerseits und die Signalveränderungen in der Ablationszone andererseits entstand über die Dauer der Therapiephase ein entsprechender Kontrast zwischen unbehandeltem Leberparenchym und Ablationszone. Eine maximale Kontrastierung zwischen Leberparenchym und Ablationszone wurde mit abfallendem T1-Signal innerhalb der Ablationszone zum Ende der Therapiephase erreicht. Auch für die Kontraständerung zwischen dem unbehandelten Leberparenchym und der Ablationszone wurde kein signifikanter Unterschied im *Online-Monitoring* nach Gabe von Gd-EOB-DTPA im Vergleich mit einer MR-geführten Laserablation ohne KM-Unterstützung nachgewiesen.

Zusammenfassend zeigen die Ergebnisse dieser Arbeit keine T1-Signal-Beeinflussung durch die zusätzliche Gabe von Gd-EOB-DTPA zur Applikatorplatzierung, welche auf einen Stabilitätsverlust des Gadoliniumchelats während der Therapiephase hinweisen könnte. Wie von anderen Autoren [22,44–46,90] vorbeschrieben, kann unsere Studiengruppe die nicht-invasive Überwachung der Ablationszone in der Therapiephase mittels GRE-T1-Flash-2D-Sequenzen auch nach Kontrastmittelgabe als zuverlässiges Medium bestätigen. Was das Auftreten freier Gadoliniumionen und dessen Auswirkungen wie z. B. Nephrogen systemischer Fibrose anbetrifft, ziehen wir folgende klinische Konsequenz für die zulassungsüberschreitende Anwendung von Gd-EOB-DTPA während der Laserablation:

Unter Berücksichtigung der NSF Risikofaktoren überwiegt der Nutzen der Intervention durch die zusätzliche Gabe von Gd-EOB-DTPA zur Applikatorplatzierung im Vergleich mit dem geringen Risiko einer NSF-Erkrankung und dem Auftreten von schweren Therapiekomplikationen. Zu diesen Risikofaktoren gehören akute und chronische Niereninsuffizienz, GFR < 30 ml/min/1.73 m^2, Zustand nach Nierentransplantation, perioperative Lebertrans-plantationsphase, wiederholte Gabe von Gd-EOB-DTPA innerhalb von 7 Tagen und Kinder unter einem Jahr [65,69,70,72].

Neben der Evaluation des Einflusses von Gd-EOB-DTPA auf die Therapiephase erfolgte in dieser Arbeit eine Auswertung der Substanz als fester Bestandteil für die Planungs- und Platzierungsphase. Gd-EOB-DTPA hat in den letzten Jahren neben einem ausgezeichneten Sicherheitsprofil [38,54,75,77,82] andere umfangreiche Eigenschaften bewiesen, die einen zusätzlichen Gewinn für die Planung und finale Platzierung der Applikatoren im Rahmen der MR-geführten Laserablation primärer und sekundärer Lebertumoren bedeutet. In der Auswertung konnte ein sehr zeitiger hepatozellulärer Aufnahmetrend von Gd-EOB-DTPA mit analoger T1-Signalveränderung im unbehandelten Lebergewebe dargestellt werden. Eine maximale Signalveränderung stellte sich nach einem annähernd linearen Kurvenanstieg innerhalb der ersten 15 Minuten nach Kontrastmittelgabe ein. Perfusionsstudien zum Anreicherungsverhalten des Leberparenchyms nach Gabe von Gd-EOB-DTPA lagen zum Vergleich vor [9,50,51,56,61,75,79,92]. Im Jahr 1995 untersuchten Hamm *et al.* [75] in einer Phase I Studie anhand von 44 Patienten Dosierung, Sicherheit und optimale MRT-Bildgebung nach Gabe von Gd-EOB-DTPA. Sie stellten eine maximale Kontrastmittelanreicherung im Leberparenchym 20 Minuten nach KM-Gabe mit anschließend konstanter hepatozellulärer Signalanreicherung zwischen der 20. und 120. Minute fest. Zeitlich spätere Studien von Vogl *et al.* [56], Ba-Ssalamah *et al.* [9], Ziska *et al.* [51] und Filippone *et al.* [50] stützen diese Aussage mit kongruenten Ergebnissen. Reimer *et al.* [61] und Frericks *et al.* [92] wiesen bei der Untersuchung von insgesamt 56 Patienten keine weitere signifikante Signalveränderung im Leberparenchym zehn Minuten nach KM-Gabe nach. Auch Halavaara *et al.* [79] empfahlen in ihrer multizentrischen Studie mit 176 eingeschlossenen Patienten und 252 Tumoren eine zeitnahe Bildgebung bereits zwischen der zehnten und 20. Minute nach Kontrastmittelgabe. Mit einer maximalen Signalveränderung im unbehandelten Leberparenchym 15 Minuten nach Gabe von Gd-EOB-DTPA liegen die Ergebnisse unserer Arbeit im Zeitintervall der hier aufgeführten Publikationen. Analog Hamm *et al.* [75], Vogl *et al.* [56] und Reimer *et al.* [82] konnten wir eine statistisch signifikante prolongierte Signalerhöhung im unbehandelten Leberparenchym nachweisen, welche die 40. Minute überdauerte. Die Hälfte der maximalen KM-Aufnahme war im Durchschnitt bereits rund drei bis vier Minuten nach KM-Gabe erreicht. Primovist® eignete sich durch seine bimodalen Eigenschaften hervorragend für die MR-geführte Laserablation von malignen Lebertumoren. Der behandelnde Arzt profitierte ohne große zeitliche Verzögerung von der Signalveränderung im gesunden Leberparenchym durch eine verbesserte strukturelle Unterscheidung zwischen Leberparenchym und Tumor. Im Gegenteil zu den extrazellulären Kontrastmitteln überdauerte der in der T1-Flash-3D-Bildgebung sichtbare signalanreichernde Effekt im gesunden Leberparenchym die gesamte Dauer der Planungs- und Platzierungsphase. Diese prolongierte Signalveränderung

bildete die notwendige Basis für einen hinreichenden Kontrast zwischen Leber, Tumor und Applikator.

In dieser Arbeit konnte sowohl für die primären als auch für die sekundären Lebertumoren ein sehr heterogenes Signalverhalten nach Kontrastmittelgabe beobachtet werden. Dabei ist nach der Gabe von Gd-EOB-DTPA eine Signalerhöhung in den Tumoren während der Perfusionsphase hauptsächlich von der Tumorvaskularisation (hypo- vs. hypervaskulär) und von der Blutzufuhr abhängig [61]. Ein spätes Tumor-*Enhancement* liegt in der Zellspezifität des Kontrastmittels begründet (extrazellulär vs. intrazellulär) und ist für Gd-EOB-DTPA ausschließlich für Tumoren hepatozellulären Ursprungs zu erwarten [38,61]. In der hier präsentierten Arbeit wurden zwei Patienten mit Therapie eines HCC eingeschlossen, welche zur Intervention 0,025 mmol/kg Körpergewicht Gd-EOB-DTPA erhielten. Ein Patient hatte nach der Einteilung von Edmondson und Steiner [87] ein mäßig differenziertes hepatozelluläres Karzinom (*Grading* 2) und zeigte nach KM-Gabe ein starkes frühes *Enhancement* mit maximaler Signalveränderung zur fünften Minute und prolongiertem Signalverlauf bis zum Ende der Planungs- und Platzierungsphase. Bei dem HCC des zweiten Patienten handelte es sich um einen gut differenzierten Tumor (*Grading* 1) [87]. Dieser Patient wurde dreimal unter kontrastmittelgestützter MR-Führung therapiert und zeigte in keiner Intervention eine Signalanreicherung im Tumor. Das hepatozelluläre Karzinom zählt zu den primären Lebertumoren mit Ursprung in den Hepatozyten [9]. Es ist in den meisten Fällen hypervaskulär und reichert nach KM-Gabe innerhalb der arteriellen Phase stark an [9,59,60,92]. Je nach Restfunktion der entarteten Leberzellen könnte eine zelluläre Aufnahme von leberspezifischen Kontrastmitteln erwartet werden [38,52,56,59–61]. Einige Studien haben sich in der Vergangenheit mit der Frage beschäftigt, ob durch das Ausmaß eines späten Tumor-*Enhancement* in der hepatozellulären Kontrastmittelphase Rückschlüsse auf den Differenzierungsgrad eines HCC gezogen werden können [59–61,92]. Entgegen anderen Studien [60] konnten wir unter Beobachtung der Signalverläufe eines kleinen HCC-Kollektivs keine Assoziation zwischen dem Differenzierungsgrad und der Tumoranreicherung nach KM-Gabe feststellen. Frericks *et al.* [92] gelangten nach kontrastmittel-gestützter Untersuchung von 25 Patienten mit Gd-EOB-DTPA mit bekanntem HCC zu äquivalenten Ergebnissen. Unabhängig des HCC-Differenzierungsgrades war für die Laserablation von entscheidender Bedeutung, dass sich der überwiegende Teil der hepatozellulären Karzinome nach einer Zeitdauer von 20 Minuten in der MR-Bildgebung hypointens darstellte und somit gegenüber dem gesunden Leberparenchym gut abgrenzbar war. Analoge Ergebnisse fanden andere Autoren [52,56,59,92]. Das cholangiozelluläre Karzinom zählt ebenfalls zu den primären Lebertumoren mit Ursprung in den Epithelien der Gallenwege [9,59,60]. Eine Tumoranreicherung in der leberzellspezifischen Phase konnte in dieser Studie für das CCC

nicht dargestellt werden und wird auch von anderen Autoren [59,60] nicht beschrieben. Diese Tatsache kann mit dem Fehlen von Hepatozyten begründet werden. Allerdings war unser Kollektiv mit Auswertung nur eines CCC begrenzt.

In dieser Arbeit wurde das Signalverhalten von insgesamt 25 sekundären Lebertumoren nach Kontrastmittelgabe beobachtet. Es konnte ein inhomogenes Verhalten der 25 Metastasen nachgewiesen werden, wobei die Mehrheit einen maximalen Kurvenanstieg zwischen der fünften und neunten Minute aufwies. Um das Signalverhalten von sekundären Lebertumoren besonders in den frühen Phasen nach KM-Gabe zu beurteilen, ist eine Differenzierung zwischen hypo- und hypervaskulären Metastasen nötig [38]. Das ganz individuelle *Enhancement*-Verhalten von sekundären Lebertumoren nach KM-Gabe wird von vielen Faktoren beeinflusst. Das Ausmaß der Vaskularisierung, die Gefäßpermeabilität und die Größe des Extrazellularraumes spielen eine entscheidende Rolle. Auch die Tumorgröße und die Beschaffenheit, bezüglich Zelldichte und Vorhandensein von fibrösem Gewebe und Nekrose beeinflussen das Tumor-*Enhancement* [38]. Dies könnten erklären, warum in der Studie von Huppertz *et al.* [60] auch drei von 19 hypovaskulären Metastasen ein frühe arterielle Anreicherung aufzeigten. Abzugrenzen ist dieses Phänomen von einer unregelmäßigen peripheren Randanreicherung in der arteriellen Phase. Sowohl für hypervaskuläre als auch für hypovaskuläre Metastasen wurde dieses Ring-*Enhancement*, ausgelöst von einer vom Tumor ausgehenden desmoplastische Reaktion und Gefäßproliferation an der Tumor-Lebergrenze, in der Literatur beschrieben [9,38,55,59]. Dieses *Enhancement* zeigt typischerweise einen Progress in Richtung Herdzentrum mit gleichzeitigem peripherem *Wash-out*. Das periphere *Wash-out* Zeichen demarkiert sich circa zehn Minuten nach KM-Gabe als hypointensen peripheren Ring und ist ein typisches Zeichen für Malignität [9,59]. In seltenen Fällen kann solch ein peripheres Ring-*Enhancement* sogar vier bis 24 Stunden nach Kontrastmittelgabe anhalten wie in einer Studie von Reimer *et al.* [52] beschrieben. Sie begründeten dies mit der tumorbedingten peripheren Obstruktion und Kompression von Lebergewebe und Gallenwegen mit dadurch verursachter Kontrastmittel-retention. In unserer Auswertung fand keine Korrelation der Signalveränderungen zu histopathologischen Untersuchungen statt. Somit kann nur vermutet werden, dass die überwiegend frühen Signalveränderungen des hier dargelegten Tumorkollektivs maßgeblich durch eine frühe Gefäßperfusion während der vaskulären Phase ausgelöst wurden. Eine spezifische Signalanreicherung in späten Phasen, bedingt durch eine zelluläre Kontrastmittelaufnahme, wurde bisher in der Literatur für sekundäre Lebertumoren und Gd-EOB-DTPA nicht beschrieben und kann durch die lokale Verdrängung der Hepatozyten begründet werden [9,38,48,52,55,59–61]. Analog zu vorhergehenden Studien [48,59,60] demarkierten sich

zum Ende der Planungs- und Platzierungsphase alle primären und sekundären Lebertumoren visuell deutlich als hypointens Struktur gegenüber dem hyperintensen Leberparenchym.

Das unterschiedliche Signalverhalten der Lebertumoren nach Gabe von Gd-EOB-DTPA einerseits und die leberspezifische Kontrastmittelanreicherung andererseits führten zu einem charakteristischen Leberparenchym-Tumor-Kontrast [38]. Je nach Intensität der Signalveränderung im Lebertumor konnte ein ein- oder zweiphasiger Kontrastverlauf beobachtet werden. Obwohl die Mehrheit der Tumoren eine frühe Signalveränderung nach Kontrastmittelgabe aufwies, war bei nur rund einem Drittel der Interventionen diese Signalveränderung stärker ausgeprägt als die Signalveränderung im unbehandelten Leberparenchym. Die Mehrheit der Interventionen zeigte einen einphasigen Kontrastverlauf mit maximaler Kontrastierung zwischen Leberparenchym und Tumor ab der 12. Minute. Bei zweiphasigem Kontrastverlauf mit initialer Tumorsignalveränderungen, zeitlich vor den Veränderungen im Leberparenchym, stellte sich eine maximale Kontrastierung jeweils um die fünfte und 25. Minute ein. Isointense Signale zwischen dem unbehandelten Leberparenchym und dem Tumor waren zwischen der 12. und 13. Minuten zu finden. Ein ähnliches zweiphasiges Kontrastverhalten wurde bereits von Reimer *et al.* [61] nach Gabe von Gd-EOB-DTPA bei 31 Patienten beschrieben. Sie stellten ebenfalls eine inhomogene Kontrastmittelaufnahme in sekundäre Lebertumoren mit einem maximalen Tumor-*Enhancement* 90 bis 120 Sekunden nach Kontrastmittelgabe fest. Ab der dritten Minute erfolgte der Übergang in die zweite Phase des Kontrastverlaufes mit maximaler Steigerung bis zur 20. Minute. Werden die Ergebnisse des zweiphasigen Kontrastverlaufes von Reimer *et al.* [61] mit den Ergebnissen dieser Arbeit verglichen, so ist ein Unterschied bezüglich der ersten Kontrastphase zu finden, welche in unserer Auswertung wenige Minuten später beginnt. Nicht nur die zelluläre Kontrastmittelanreicherung in den Hepatozyten sondern besonders auch die Signalveränderungen in den Tumoren ist ein dynamischer Vorgang mit Beginn innerhalb der ersten Sekunden bis Minuten nach KM-Gabe. Die Auswertung der Daten dieser Studie erfolgte retrospektiv nach Zuordnung der verfügbaren Bildsequenzen innerhalb von Fünfminutenabständen, welche während der Laserablation im Rahmen des regulären Klinikalltags entstanden. Da zu Beginn der Laserablation, unmittelbar nach Kontrastmittelapplikation, eine vermehrte Bildgebung nicht zwingend erforderlich war, könnte einerseits der Mangel an entsprechendem Datenmaterial und andererseits die zeitliche Zuordnung der Daten zu einer Verzögerung der Kurvenverläufe, verglichen mit der Publikationen von Reimer *et al.* [61], geführt haben. Von entscheidender Bedeutung für die Laserablation ist jedoch ein eindeutiger Kontrast zwischen Leberparenchym und Tumor zum Ende der Planungs- und Platzierungsphase für die visuelle Kontrolle der finalen

Applikatorplatzierung. Unabhängig ob ein ein- oder zweiphasiges Kontrastverhalten vorlag, im Verlauf der Planungs- und Platzierungsphase lag eine statistisch signifikante und prolongierte Kontrastveränderung zwischen unbehandeltem Leberparenchym und Tumor vor, welche mit den Ergebnissen andere Publikationen [51,92] übereinstimmt. Diese Kontrastverbesserung schaffte eine ideale Voraussetzung zur Punktion der Tumorherde, welche sich im Verlauf der Planungs- und Platzierungsphase in der MRT-Bildgebung als hypointense Strukturen neben dem hyperintensen Lebergewebe klar demarkierten. Ein starkes Tumor-*Enhancement* bildete darüber hinaus einen zusätzlichen Vorteil für die Planungsphase gegenüber einer Intervention ohne Kontrastmittel-unterstützung zur visuellen Differenzierung zwischen maligner Struktur und dem Leberparenchym bereits wenige Sekunden nach KM-Gabe.

Die genaue Standortverfolgung zur exakten Platzierung der Applikatoren durch einen verbesserten visuellen Kontrast trägt maßgeblich zum Ausmaß des Therapieerfolges bei [58]. Während der MR-geführten Laserablation dieser Arbeit kamen für die Punktionen der malignen Tumoren Titannadeln zum Einsatz. Die Signalkonstanz des Applikatorartefaktes wurde vorausgesetzt. Es wurde eine statistisch signifikante Kontrastveränderung zwischen unbehandeltem Leberparenchym und Applikator über die Dauer der Planungs- und Platzierungsphase gegenüber einer MR-geführten Laserablation ohne KM-Unterstützung nachgewiesen. Dabei kam es nach KM-Gabe zu einer frühen maximalen Leberparenchym-Applikator-Kontrastierung zwischen der 13. und 15. Minute, welche die 40. Minute überdauerte. Die Hälfte der maximalen Kontrastierung war bereits nach zwei bis drei Minuten erreicht. Auch die Signalveränderung in den Lebertumoren führte in unserer Auswertung zu einer statistisch signifikanten Veränderung des Kontrastes zwischen Tumor und Applikator. Bei ausschließlicher Untersuchung der Lebertumoren mit einer Signalveränderung konnte ein maximales Ausmaß des Tumor-Applikator-Kontrastes ab der achten Minute nachgewiesen werden. Noch vor der zehnten Minute begann der Abfall des Tumor-Applikator-Kontrastes bis auf rund 45 Prozent des Ausgangswertes mit anschließendem Übergang in ein *Steady State* zwischen der 25. und 27. Minute. Zwischen den Tumoren ohne Signalveränderung und der Kontrollgruppe ohne KM-Unterstützung konnte kein Unterschied in den Kontrast-veränderungen gefunden werden.

Eine vergleichende detaillierte Beschreibung der Kontrastentwicklung zwischen Leberparenchym und Applikator, bzw. Tumor und Applikator, ist bislang in der Literatur nicht zu finden. Fischbach *et al.* [93] führten bei 50 Patienten eine Leberpunktion mit Hilfe von MR-kompatiblen Titannadeln unter MR-geführter Bildgebung durch. Die Patienten erhielten als Bolusgabe 0,025 mmol/kg Körpergewicht Gd-EOB-DTPA. Die Autoren gaben eine sehr gute

Standortverfolgung der Punktionsnadeln in jeder Ebene zwischen der 20. und 40. Minute nach Kontrastmittelgabe an. Dank verbesserter Visualisierung von Lebertumor und Punktionsnadel konnte eine positive Probeentnahme für alle Patienten verwirklicht werden.
In dieser Arbeit wurde die Planungs- und Platzierungsphase im Durchschnitt nach 40 Minuten mit der finalen Applikatorplatzierung beendet. Zu diesem Zeitpunkt stellten sich in der MR-Bildgebung alle behandelten Lebertumoren als hypointense Struktur (grau) neben einem hypointenseren Applikatorartefakt (schwarz) dar und grenzten sich deutlich gegenüber dem hyperintensen Leberparenchym ab. Eine Signalveränderung in primären und sekundären Lebertumoren trat nur in den ersten Minuten der Planungs- und Platzierungsphase auf. Bedingt durch die prolongierte Signalveränderung im unbehandelten Leberparenchym über die 40. Minute hinaus, war keine entscheidende Beeinflussung der Applikatorplatzierung in der MRT-Bildgebung während der Laserablation durch einen signalanflutenden Lebertumor zu erwarten.

Die visuelle Kontrastverbesserung zwischen Applikator, Leberparenchym und Tumor stellt einen entscheidenden Fortschritt zur Verbesserung der MR-geführten lokal thermischen Laserablation dar. Die genaue Applikatorplatzierung führte in dieser Studie zu einem verbesserten Therapie-*Outcome*. Von der prolongierten Signalveränderung im gesunden Leberparenchym profitierte der behandelnde Arzt besonders bei der Therapie kleiner und schlecht sichtbarer Lebertumoren.

4.2 Bildqualität

Das Hintergrundrauschen beeinträchtigt fortwährend die Bildqualität. Es liegt in der Wärmebewegung der Materie begründet und interferiert durch die emittierte elektromagnetische Strahlung konstant mit dem Frequenzbereich der gemessenen MRT-Signale [84,85]. Eine kleine Empfangsspule nahe am untersuchten Gewebe kann das Hintergrundrauschen verringern. Zur Darstellung großer und tiefer liegender Strukturen, wie der Leber, wird eine große Empfangsspule benötigt [85]. Eine *Body-Phased-Array*-Spule wurde für den Signalempfang während der Laserablation verwendet. Ihre Lage wurde patientenindividuell in jeder Intervention nach Lokalisation des Herdes angepasst. Der Betrag der Standardabweichung des Hintergrundrauschens unterlag sowohl in der Planungs- und Platzierungsphase als auch in der Therapiephase geringen Schwankungen. Dies kann für die graphische Auswertung zu Verschiebungen von Kurvenverläufen im direkten Vergleich von Signal- bzw. Kontrastverläufen zu SNR- und CNR-Kurvenverläufen geführt haben. Trotz der geringen Kurvenabweichungen in der graphischen Auswertung konnten kein Unterschied in den statistischen Ergebnissen festgestellt werden.

4.3 Technische Limitation

Es handelt sich hierbei um eine durch die Patientenzahl begrenzte nicht randomisierte Arbeit. Die Datenerhebung erfolgte im Rahmen der interventionellen Lasertherapie des regulären Klinikalltags. Fixe MRT-Einstellungen zu homogenen Messzeitpunkten lagen sowohl für den Teil der Planungs- und Platzierungsphase als auch für die Therapiephase nicht einheitlich vor und können mit dem retrospektiven Ansatzpunkt dieser Arbeit begründet werden. Die extrinsischen Faktoren FOV, TR, TE, FW und SD waren innerhalb einer Intervention gleich, unterschieden sich jedoch zwischen einzelnen Interventionen. Eine vielseitige Beeinflussung der Faktoren untereinander wird in der Literatur beschrieben [19,40,84,85]. Es erfolgten spezifische Normierungen der zu analysierenden Originaldaten um eine Vergleichbarkeit der Ergebnisse zu erreichen [86]. Eine weitere Limitation der Auswertung war eine fehlende Nativ-Bildgebung bei 16 Interventionen vor KM-Gabe als Signalausgangswert im Bereich der Planungs- und Platzierungsphase. Bei mangelnden Thermometrieaufnahmen vor Therapiebeginn als Startsequenz konnte bei rund $^{1}/_{7}$ der Interventionen kein weiterer Signalabfall bzw. Kontrastanstieg nachgewiesen werden, obwohl sich visuell in der T1-Flash-2D-Bildgebung bereits eine stark hypointense Ablationszone gegenüber dem unbehandelten Leberparenchym abgrenzte.

Die Ergebnisse dieser Studie sollten unter Einschluss eines größeren Interventionskollektivs und unter einem standardisierten MR-Sequenzprotokoll reevaluiert werden. Die MR-geführte Laserablation von malignen Lebertumoren stellt jedoch eine komplexe technischen Interventionen dar. Primär durchgeführt unter lokaler Anästhesie ist sie entscheidend von der Patientencompliance und dem Patientenkomfort beeinflusst. Es bleibt zu prüfen ob sich eine klinische Intervention wie die Laserablation in unserem Institut für Diagnostische Radiologie und Neuroradiologie in eine prospektiv angelegten Studie mit standardisiertem MR-Sequenzprotokoll zu festgelegten Zeitpunkten eingliedern lässt, ohne das es dadurch zu einer Verzögerungen im Therapieablauf mit nachfolgenden Konsequenzen für den Klinikalltag kommt.

Eine weitere Limitation fand sich in dem kleinen Interventionskollektiv. In der Planungs- und Platzierungsphase wurden 30 Interventionen (HG mit KM) mit 15 Interventionen (KG ohne KM) verglichen. In die Therapiephase erfolgte die Auswertung zwischen 30 Interventionen (HG) und sechs Interventionen (KG). Andere Interventionen konnten aufgrund des Bildmaterialumfangs nicht in diese Arbeit eingeschlossen werden.

4.4 Ausblick

Die chirurgische Resektion gilt bisher als Goldstandard und einzig kurativer Ansatz zur Behandlung maligner Lebertumoren [3–6,10]. Lokale Therapieformen für die überwiegend inoperablen Patienten haben sich in den letzten Jahren etabliert und unterliegen einem stetigen Wandel zur Qualitätsverbesserung der Interventionen. Kombinationen der lokal thermischen Behandlungen, z. B. mit der transarteriellen Chemoembolisation, ermöglichen besonders bei großen hypervaskulären Tumoren ein verbessertes Therapieergebnis durch Verminderung des Energieverlustes [10,22,29,83,94]. Die Vorteile des Einsatzes leberspezifischer Kontrastmittel für die lokal thermische, MR-geführte Behandlung maligner Lebertumoren werden gerade erst in ihrer Bedeutung erkannt. Ein größeres Verständnis über die Substanzen und weiterführende Studien besonders im Bereich der Thermometrie unter Gd-EOB-DTPA könnten in Zukunft einen entscheidenden Einfluss auf die multimodalen Therapieoptionen nicht nur inoperabler Patienten haben. Der behandelnde Arzt profitiert von der zusätzlichen Gabe von Gd-EOB-DTPA zur Applikatorplatzierung durch einen verbesserten Kontrast zwischen Tumor, Leberparenchym und Applikator.

Nach Auswertung der Daten konnten in dieser Arbeit weder Hinweise auf einen Stabilitätsverlustes des Gd-Chelatkomplexes noch eine entsprechende T1-Signalbeeinflussung durch die zusätzliche Gabe von Gd-EOB-DTPA auf das *Online-Monitoring* festgestellt werden. **Als Folge des verbesserten Gewebekontrastes konnte in der Auswertung des Drei-Monate-Lokalrezidivs auf die Tendenz verwiesen werden, dass nach Applikatorplatzierung unter Verwendung von Gd-EOB-DTPA ein lokales Tumorrezidiv annähernd dreifach seltener auftrat als nach einer Intervention ohne Kontrastmittelunterstützung.**

Es sollte geprüft werden, ob sich die Ergebnisse unserer Arbeit unter Optimierung der technischen Rahmenbedingungen im Sinne einer prospektiv angelegten Studie mit standardisiertem Sequenzprotokoll zu festen Interventionszeitpunkten bestätigen lassen. Um eine sichere Aussage über das Signal- und Kontrastverhalten einzelner Malignomentitäten treffen zu können, müsste das Sequenzprotokoll eine vermehrte Bildgebung in den ersten Sekunden bis Minuten nach Kontrastmittelgabe vorsehen. Die Reevaluation der hier dargebotenen Ergebnisse sollte unter Einschluss eines größeren Interventionskollektivs erfolgen.

Der generelle Ablauf der Planungs- und Platzierungsphase der Laserablation unterscheidet sich kaum von anderen MR-geführten leberspezifischen Interventionen, wie z. B. einer Leberpunktion. Somit ist zu erwarten, dass die Ergebnisse der Planungs- und Platzierungsphase auch für andere lokal minimal-invasive Verfahren unter MR-geführter Bildgebung eine entscheidende Relevanz besitzen. Es bleibt zu prüfen ob sich die spezifischen Vorteile der zusätzlichen Gabe von Gd-EOB-DTPA auf andere schnittbildgeführte Leberinterventionen übertragen lassen.

5 Zusammenfassung

Die schnittbildgeführte perkutane Laserablation hat sich in den letzten Jahren zur Behandlung von malignen Lebertumoren besonders bei offen chirurgisch inoperablen Patienten etabliert. Die MRT bildet den Goldstandard zur Darstellung der Leberpathologie und bietet hervorragende Rahmenbedingungen für diese Intervention. Die native Bildgebung bleibt jedoch bei kleinen und schlecht sichtbaren Herden limitiert.

Ziel der Arbeit war die Darlegung eines therapiebegünstigenden Effektes durch die zusätzliche Gabe von Gd-EOB-DTPA zur Kontrastverbesserung zwischen Leberparenchym, Tumor und Applikator während der Applikatorplatzierung im Rahmen der MR-geführten Laserablation maligner Leberherde. Eine Beeinflussung des T1-Signals durch Gd-EOB-DTPA während der Echtzeit-Thermometrie sollte ausgeschlossen werden.

Insgesamt wurden 49 Laserablationen eingeschlossen. Davon erhielten die Patienten in 30 Interventionen 0,025 mmol/kg Körpergewicht Gd-EOB-DTPA als i.v.-Bolusinjektion und wurden einer MR-geführten Laserablation ohne Kontrastmittelunterstützung gegenübergestellt. Die Planung und Platzierung der Applikatoren erfolgte unter multiplanarer Rekonstruktion mit GRE-T1-Flash-3D-Sequenzen. Noch während der Therapiephase konnte die Ausbreitung der Ablationszone mit GRE-T1-Flash-2D-Serien überwacht werden. SNR-, CR- und CNR wurden berechnet und ermöglichten die Bestimmung von Signal- und Kontrastveränderungen zwischen Leberparenchym, Tumor, Applikator und Ablationszone im zeitlichen Verlauf nach KM-Gabe. Die statistische Auswertung erfolgte mit dem Wilcoxon-Test für verbundene Stichproben.

Nach KM-Gabe erfolgten signifikante Signal- und SNR-Veränderungen sowohl im Leberparenchym als auch im Tumor verglichen mit einer Applikatorplatzierung ohne KM-Unterstützung. Eine statistisch signifikante Steigerung des Kontrastes zwischen Leberparenchym, Tumor und Applikator lag spätestens 25 Minuten nach KM-Gabe vor und überdauerte die restliche Zeit der Applikatorplatzierung. Interventionsablauf, Therapiezeit und T1-Thermometriesignal wurden durch die Gabe von Gd-EOB-DTPA nicht zum Nachteil beeinflusst. Die MR-geführte Laserablation maligner Lebertumoren profitiert von der zusätzlichen Gabe von Gd-EOB-DTPA. Eine exaktere Standortverfolgung und Platzierung der Applikatoren war auch 40 Minuten nach KM-Gabe möglich. **Der Einsatz von Gd-EOB-DTPA führte zu einem gesteigerten Therapieerfolg mit annähernd dreimal weniger Tumorrezidiven drei Monate postinterventionell im Vergleich mit einer Behandlung ohne Gd-EOB-DTPA zur Applikatorplatzierung.** Vorteile und eine nachhaltige Verbesserung von Sicherheit und Effizienz der MR-geführten Laserablation finden sich insbesondere bei der Behandlung kleiner und schlecht sichtbarer Tumoren. Die Ergebnisse lassen sich prinzipiell auf jede andere MR-geführte instrumentäre Leberintervention übertragen.

6 Anhang

6.1 Abkürzungsverzeichnis

2D	Zweidimensional
3D	Dreidimensional
α	Signifikanzniveau
A	Applikatorartefakt
Abb.	Abbildung
APL	Applikator
AZ	Ablationszone
bzw.	beziehungsweise
°C	Grad Celsius
Ca	Karzinom (*Carcinoma*)
ca.	circa
CCC	Cholangiozelluläres Karzinom (*Cholangiocellular Carcinoma*)
CH	offen chirurgische Resektion
cm	Zentimeter
cm^2	Quadratzentimeter
CNR	Kontrast/Rauschverhältnis (*Contrast-to-Noise Ratio*)
CR	Kontrast der Absolutwerte
CRC	Kolorektales Karzinom (*Colorectal Carcinoma*)
CT	Computertomographie
et al.	und andere (*et alii*)
EU	Europäische Union
Flash	*Fast-Low-Angle-Shot*
FOV	Sichtfeld (*Field-of-View*)
FW	Flip Winkel
G1	Gruppe 1 (einphasige Kontrastkurve)
G2	Gruppe 2 (zweiphasige Kontrastkurve nach starkem Signalanstieg im Tumor)
Gd	Gadolinium
Gd-BOPTA	MultiHance®
Gd-DTPA	Magnevist®
Gd-EOB-DTPA	Primovist®
GRE	Gradientenecho
HCC	Hepatozelluläres Karzinom (*Hepatocellular Carcinoma*)
HG	Hauptgruppe mit Gabe von Primovist®
Iv	Intervention
JÜR	Jahres-Überlebensrate
KG	Kontrollgruppe ohne Gabe von Primovist®
kg	Kilogramm
KM	Kontrastmittel
LA	Laserablation

LITT	Laserinduzierte Thermotherapie
log K_{therm}	Thermodynamiche Stabilität (*Thermodynamic stability constant*)
log K_{cond}	Conditional complex Stabilität (*Conditional stability constant*)
m^2	Quadratmeter
Max	Maximum
Min	Minimum
min	Minuten
ml	Milliliter
mm	Millimeter
mmol	Millimol
mPA	Millipascal
MR	Magnetresonanz
MRT	Magnetresonanztomographie
ms	Millisekunden
n	Anzahl
Nd: YAG-Laser	Neodym-dotierter-Yttrium-Aluminium-Granat-Laser
NSF	Nephrogen systemische Fibrose
nm	Nanometer
P	unbehandeltes Leberparenchym in der Planungs-/Platzierungsphase
p	unbehandeltes Leberparenchym in der Therapiephase
R	Hintergrundrauschen
RES	Retikuloendotheliales System
RFA	Radiofrequenzablation
ROI	Bereich von Interesse (*Region-of-Interest*)
s	Sekunde
Sd	Schichtdicke
SD	Standardabweichung
SD_R	Standardabweichung des Rauschens
SI	Signalintensität
SNR	Signal/Rauschverhältnis (*Signal-to-Noise Ratio*)
T	Tumor
T1	Längsrelaxation
$t_{1/2}$	Halbwertszeit
T2	Querrelaxation
TE	Echozeit
TR	Repetitionszeit
VIBE	*Volume-Interpolated-Breath-Hold-Examination*
vs.	versus
z. B.	zum Beispiel

6.2 Abbildungsverzeichnis

Abb. 1-1: Strukturformel von Gd-DTPA (a) und Gd-EOB-DTPA (b). 13
Abb. 1-2: MR-Bildgebung nach Gabe von 0,025 mmol/kg Körpergewicht Gd-EOB-DTPA als Bolusinjektion (b) im Vergleich mit einer Bildgebung ohne KM-Gabe (a). 13
Abb. 2-1: Verteilungsmuster der Primärkarzinome. 16
Abb. 2-2: Übersicht des verwendeten Lasersystems. 18
Abb. 2-3: Übersicht über den Ablauf der Laserablation. 20
Abb. 2-4: Schematische Darstellung der LA im Lebergewebe in Anlehnung an Jiang *et al.* [29]. 21
Abb. 2-5: GRE-T1-Flash-2D-Bildgebung während der Therapiephase. 22
Abb. 2-6: Zwei-Felder-Technik der GRE-T1-Flash-3D-Bildgebung an der MR-Konsole. 24
Abb. 2-7: Schematische Darstellung der Signalhandhabung. 28
Abb. 2-8: Graphische Auswertung. 29
Abb. 2-9: Darstellung der ersten Variante des Kontrastverlaufes zwischen Leberparenchym (P) und Tumor (T) anhand eines Patientenbeispieles. 30
Abb. 2-10: Darstellung der zweiten Variante des Kontrastverlaufes zwischen Leberparenchym (P) und Tumor (T) anhand eines Patientenbeispieles. 30
Abb. 3-1: Graphische Darstellung der Mittelwerte des Betrags der Standardabweichung des Hintergrundrauschens. 32
Abb. 3-2: Signalveränderung im Leberparenchym nach Gabe von 0,025 mmol/kg Körpergewicht Gd-EOB-DTPA als Bolusinjektion (HG). 32
Abb. 3-3: Signalveränderung im unbehandelten Leberparenchym mit und ohne KM-Gabe. 33
Abb. 3-4: Gegenüberstellung des Signalverhaltens im Lebertumor nach Gabe von 0,025mmol/kg Körpergewicht Gd-EOB-DTPA verglichen mit einer Intervention ohne Kontrastmittelunterstützung. 34
Abb. 3-5: Signalverhalten ausgewählter Tumoren nach Gabe von 0,025 mmol/kg Körpergewicht Gd-EOB-DTPA. 35
Abb. 3-6: Kurvenverlauf der Tumoren mit Signalveränderung nach Gabe von 0,025 mmol/kg Körpergewicht Gd-EOB-DTPA als Bolusinjektion. 35
Abb. 3-7: Kontrastverhalten zwischen Leberparenchym und Lebertumor aller Interventionen nach Gabe von 0,025 mmol/kg Körpergewicht Gd-EOB-DTPA. 36
Abb. 3-8: Vergleich des Kontrastverhaltens zwischen Leberparenchym und Tumor zwischen Haupt- und Kontrollgruppe. 37
Abb. 3-9: Darstellung des Applikatorartefakt. 38
Abb. 3-10: Kontrastverhalten zwischen Leberparenchym und Applikator [CNR(PA)]. 39
Abb. 3-11: Kontrastverhalten zwischen den signalanreichernden Lebertumoren (HG: G2) und dem Applikator. 40
Abb. 3-12: Darstellung der Mittelwerte der Beträge der Standardabweichung des Hintergrundrauschens während der Therapiephase. 41
Abb. 3-13: Signalverhalten des unbehandelten Leberparenchym mit (▬) und ohne Kontrastmittelgabe (- -) in der Therapiephase. 41
Abb. 3-14: T1-Flash-2D-Bildgebung der Therapiephase. 42
Abb. 3-15: Signalverlauf in der Ablationszone (AZ) während der Therapiephase. 43
Abb. 3-16: Kontraständerung zwischen Leberparenchym und Ablationszone in der Therapiephase. 43
Abb. 3-17: Übersicht über das Vorliegen eines lokalen Tumorrezidiv drei Monate postinterventionell. 45

6.3 Tabellenverzeichnis

Tabelle 1-1: Übersicht über die in der Leberdiagnostik verwendeten Kontrastmittel [9,47,49]. 10
Tabelle 1-2: In der EU zugelassene gd-haltige Kontrastmittel [72]. 12
Tabelle 2-1: Übersicht über die eingeschlossenen Interventionen und die jeweilige Aufteilung in Bezug auf den entsprechenden Therapieteil. 15

6.4 Literaturverzeichnis

[1] **Ferlay J, Parkin DM, Steliarova-Foucher E.** *Estimates of cancer incidence and mortality in Europe in 2008.* Eur J Cancer. 2010. 46(4):765–781.

[2] **Jemal A, Siegel R, Ward E, Hao Y, Xu J, Thun MJ.** *Cancer statistics, 2009.* CA Cancer J Clin. 2009. 59(4):225–249.

[3] **Al-asfoor A, Fedorowicz Z, Lodge M.** *Resection versus no intervention or other surgical interventions for colorectal cancer liver metastases.* Cochrane Database of Systematic Reviews. 2008 (Issue 2. Art. No.: CD006039.):1–20.

[4] **Mack MG, Straub R, Eichler K, Engelmann K, Zangos S, Roggan A, Woitaschek D, Böttger M, Vogl TJ.** *Percutaneous MR imaging-guided laser-induced thermotherapy of hepatic metastases.* Abdominal Imaging. 2001. 26(4):369–374.

[5] **Heinemann V, Rummeny EJ, Knoefel WT, Tannapfel A, Reinacher-Schick A.** *Management von Lebermetastasen.* Onkologie. 2007. 30(2):5–12.

[6] **Shah SA, Haddad R, Al-Sukhni W, Kim RD, Greig PD, Grant DR, Taylor BR, Langer B, Gallinger S, Wei AC.** *Surgical resection of hepatic and pulmonary metastases from colorectal carcinoma.* J Am Coll Surg 2006. 202(3):468–475.

[7] **Holmer C, Lehmann KS, Risk J, Roggan A, Germer C, Reissfelder C, Isbert C, Buhr HJ, Ritz J.** *Colorectal tumors and hepatic metastases differ in their optical properties-relevance for dosimetry in laser-induced interstitial thermotherapy.* Lasers in Surgery and Medicine. 2006. 38(4):296–304.

[8] **Lermite E, Marzano E, Chéreau E, Rouzier R, Pessaux P.** *Surgical resection of liver metastases from breast cancer.* Surgical Oncology. 2009. 19(4):e79–84.

[9] **Ba-Ssalamah A, Happel B, Kettenbach J, Dirisamer A, Wrba F, Längle F, Schima W.** *MRT of the liver. Clinical significance of nonspecific and liver-specific MRT contrast agents.* Der Radiologe. 2004. 44(12):1170–1184.

[10] **Gillams AR.** *Thermal ablation of liver metastases.* Abdominal Imaging. 2001. 26(4):361–368.

[11] **Wagner JS, Adson MA, Van HJA, Adson MH, Ilstrup DM.** *The natural history of hepatic metastases from colorectal cancer. A comparison with resective treatment.* Ann Surg. 1984. 199(5):502–508.

[12] **Neeff H, Hörth W, Makowiec F, Fischer E, Imdahl A, Hopt UT, Passlick B.** *Outcome after Resection of Hepatic and Pulmonary Metastases of Colorectal Cancer.* Abstract. J Gastrointest Surg. 2009. 13(10):1813–1820.

[13] **Abdalla EK, Vauthey JN, Ellis LM, Ellis V, Pollock R, Broglio KR, Hess K, Curley SA.** *Recurrence and outcomes following hepatic resection, radiofrequency ablation, and combined resection/ablation for colorectal liver metastases.* Ann Surg. 2004. 239(6):818–827.

[14] **Aldrighetti L, Castoldi R, Di PS, Arru M, Stella M, Orsenigo E, Gavazzi F, Ferla G, Di CV, Staudacher C.** *Prognostic factors for long-term outcome of hepatic resection for colorectal liver metastases.* Abstract. Chir Ital. 2005. 57(5):555–570.

[15] **Aloia TA, Vauthey J, Loyer EM, Ribero D, Pawlik TM, Wei SH, Curley SA, Zorzi D, Abdalla EK.** *Solitary colorectal liver metastasis: resection determines outcome.* Archives of Surgery . 2006. 141(5):460–467.

[16] **De Santibanes E., Fernandez D, Vaccaro C, Quintana GO, Bonadeo F, Pekolj J, Bonofiglio C, Molmenti E.** *Short-Term and Long-Term Outcomes After Simultaneous Resection of Colorectal Malignancies and Synchronous Liver Metastases.* World J Surg. 2010. 34(9):2133–2140.

[17] **McLoughlin JM, Jensen EH, Malafa M.** *Resection of colorectal liver metastases: current perspectives.* Cancer Control. 2006. 13(1):32–41.

[18] **Choti MA, Sitzmann JV, Tiburi MF, Sumetchotimetha W, Rangsin R, Schulick RD, Lillemoe KD, Yeo CJ, Cameron JL.** *Trends in long-term survival following liver resection for hepatic colorectal metastases.* Ann Surg. 2002. 235(6):759–766.

[19] **Ward J.** *New MR techniques for the detection of liver metastases.* Cancer Imaging. 2006. 6(5):33–42.

[20] **Scheele J.** *Hepatectomy for liver metastases.* British J of Surgery. 1993. 80(3):274–276.

[21] **Fong Y, Cohen AM, Fortner JG, Enker WE, Turnbull AD, Coit DG, Marrero AM, Prasad M, Blumgart LH, Brennan MF.** *Liver resection for colorectal metastases.* J Clin Oncol. 1997. 15(3):938–946.

[22] **Stroszczynski C, Gaffke G, Gnauck M, Puls R, Hosten N, Speck U, Ricke J, Oettle H, Hohenberger P, Felix R.** *Current concepts and recent developments of laser ablation in tumor therapy.* Der Radiologe. 2004. 44(4):320–329.

[23] **Gillams AR.** *Image guided tumour ablation.* Cancer Imaging. 2005. 5(1):103–109.

[24] **Albrecht D, Germer CT, Roggan A, Isbert C, Ritz JP, Buhr HJ.** *Laser-induced thermotherapy. Technical prerequisites for treatment of malignant liver tumors.* Der Chirurg. 1998. 69(9):930–937.

[25] **Goldberg SN, Gazelle GS, Mueller PR.** *Thermal ablation therapy for focal malignancy: a unified approach to underlying principles, techniques, and diagnostic imaging guidance.* AJR. 2000. 174(2):323–331.

[26] **Gross AJ, Herrmann TRW.** *History of lasers.* World J of Urology. 2007. 25(3):217–220.

[27] **Hosten N, Stier A, Weigel C, Kirsch M, Puls R, Nerger U, Jahn D, Stroszczynski C, Heidecke C, Speck U.** *Laser-induced thermotherapy (LITT) of lung metastases: description of a miniaturized applicator, optimization, and initial treatment of patients.* RöFo. 2003. 175(3):393–400.

[28] **Puls R, Stroszczynski C, Gaffke G, Hosten N, Felix R, Speck U.** *Laser-induced thermotherapy (LITT) of liver metastases: MR-guided percutaneous insertion of an MRI-compatible irrigated microcatheter system using a closed high-field unit.* JMRI. 2003. 17(6):663–670.

[29] **Jiang SC, Zhang XX.** *Effects of dynamic changes of tissue properties during laser-induced interstitial thermotherapy (LITT).* Lasers in Medical Science. 2005. 19(4):197–202.

[30] **Eickmeyer F, Schwarzmaier H, Müller FP, Nakic Z, Yang Q, Fiedler V.** *Survival after laser-induced interstitial thermotherapy of colorectal liver metastases--a comparison of first clinical experiences with current therapy results.* RöFo. 2008. 180(1):35–41.

[31] **Vogl TJ, Straub R, Eichler K, Söllner O, Mack MG.** *Colorectal carcinoma metastases in liver: laser-induced interstitial thermotherapy--local tumor control rate and survival data.* Radiology. 2004. 230(2):450–458.

[32] **Vogl TJ, Mack M, Eichler K, Lehnert T, Nabil M.** *Effect of laser-induced thermotherapy on liver metastases.* Expert Rev Anticancer Ther. 2006. 6(5):769–774.

[33] **Vogl TJ, Straub R, Eichler K, Woitaschek D, Mack MG.** *Malignant liver tumors treated with MR imaging-guided laser-induced thermotherapy: experience with complications in 899 patients (2,520 lesions).* Radiology. 2002. 225(2):367–377.

[34] **Vogl TJ, Mack MG, Müller PK, Straub R, Engelmann K, Eichler K.** *Interventional MR: interstitial therapy.* Eur Radiol. 1999. 9(8):1479–1487.

[35] **Vyslouzil K, Klementa I, Stary L, Zboril P, Skalicky P, Dlouhy M, Cwiertka K, Duda M.** *Radiofrequency ablation of colorectal liver metastases.* Zentralbl Chir. 2009. 134(2):145–148.

[36] **Mack MG, Straub R, Eichler K, Söllner O, Lehnert T, Vogl TJ.** *Breast cancer metastases in liver: laser-induced interstitial thermotherapy--local tumor control rate and survival data.* Radiology. 2004. 233(2):400–409.

[37] **Puls R, Langner S, Rosenberg C, Hegenscheid K, Kuehn JP, Noeckler K, Hosten N**. *Laser ablation of liver metastases from colorectal cancer with MR thermometry: 5-year survival.* J Vasc Interv Radiol. 2009. 20(2):225–234.

[38] **Zech CJ, Herrmann KA, Reiser MF, Schoenberg SO.** *MR imaging in patients with suspected liver metastases: value of liver-specific contrast agent Gd-EOB-DTPA.* Magn Reson in Med Science. 2007. 6(1):43–52.

[39] **Born C, Kuhn F, Debus J.** *Radiologie, 2. korrigierte Auflage.* Stuttgart. Bob A, Bob K. Georg Thieme-Verlag KG. 2006. Radiologische Verfahren-Magnetresonanztomographie:83-88. ISBN 978-3-13-125322-4.

[40] **Weishaupt D, Koechli VD, Marincek B.** *How Does MRI Work? An Introduction to the Physics and Function of Magnetic Resonance Imaging, Second Edition.* Heidelberg Berlin New York. Heilmann U. Springer-Verlag. 2006. Factors Affecting the Signal-to-Noise Ratio:29-38, Basic Pulse Sequences:47-56, Fast Pulse Sequences:57-62, MR Contrast Agents:129-137. ISBN 3-89412-176-9.

[41] **Zech CJ, Schoenberg SO, Herrmann KA, Dietrich O, Menzel MI, Lanz T, Wallnöfer A, Helmberger T, Reiser MF.** *Modern visualization of the liver with MRT. Current trends and future perspectives.* Der Radiologe. 2004. 44(12):1160–1169.

[42] **Biederer J.** *Magnetic resonance imaging: technical aspects and recent developments.* Med Klin. 2005. 100(1):62–72.

[43] **Puls R, Stroszczynski C, Rosenberg C, Kuehn J, Hegenscheid K, Speck U, Stier A, Hosten N.** *Three-dimensional gradient-echo imaging for percutaneous MR-guided laser therapy of liver metastasis.* JMRI. 2007. 25(6):1174–1178.

[44] **Rieke V, Butts Pauly K.** *MR thermometry.* JMRI. 2008. 27(2):376–390.

[45] **Vogl TJ, Weinhold N, Mack MG, Muller PK, Scholz WR, Straub R, Roggan A, Felix R.** *Verification of MR thermometry by means of an in vivo intralesional, fluoroptic temperature measurement for laser-induced thermotherapy of liver metastases.* RöFo. 1998. 169(2):182–188.

[46] **Cernicanu A, Lepetit-Coiffe M, Viallon M, Terraz S, Becker CD.** *New horizons in MR-controlled and monitored radiofrequency ablation of liver tumours.* Cancer Imaging. 2007. 7(5):160–166.

[47] **Stichnoth F.** *MR-Tomographie. Technische Grundlagen und klinische Aspekte. 2nd Edition.* Berlin. Stichnoth FA. Blackwell Wissenschafts-Verlag. 1994. Kontrastmitteluntersuchungen:29-44, Leber:90-96. ISBN 3-89412-176-9.

[48] **Stroszczynski C, Gaffke G, Gnauck M, Streitparth F, Wieners G, Lopez-Häninnen E.** *Aktueller Stand der MRT Diagnostik mit leberspezifischen Kontrastmitteln Gd-EOB-DTPA und Gd-BOPTA.* Der Radiologe. 2004. 44(12):1185–1191.

[49] **Reimer P, Vosshenrich R.** *Kontrastmittel in der MRT. Substanzen, Wirkungen, Pharmakologie und Zulassung.* Der Radiologe. 2004. 44(3):273–283.

[50] **Filippone A, Blakeborough A, Breuer J, Grazioli L, Gschwend S, Hammerstingl R, Heinz-Peer G, Kittner T, Laghi A, Leen E, Lencioni R, Lucidarme O, Remplik P, Robinson PJ, Ruehm SG, Schaefer F, Stoupis C, Tombach B, Valette PJ, Zech CJ, Huppertz A.** *Enhancement of liver parenchyma after injection of hepatocyte-specific MRI contrast media: a comparison of gadoxetic acid and gadobenate dimeglumine.* JMRI. 2010. 31(2):356–364.

[51] **Zizka J, Klzo L, Ferda J, Mrklovský M, Bukac J.** *Dynamic and delayed contrast enhancement in upper abdominal MRI studies: comparison of gadoxetic acid and gadobutrol.* Eur J of Radiol. 2007. 62(2):186–191.

[52] **Reimer P, Schneider G, Schima W.** *Hepatobiliary contrast agents for contrast-enhanced MRI of the liver: properties, clinical development and applications.* Eur Radiol. 2004. 14(4):559–578.

[53] **Hammerstingl R, Huppertz A, Breuer J, Balzer T, Blakeborough A, Carter R, Fusté LC, Heinz-Peer G, Judmaier W, Laniado M, Manfredi RM, Mathieu DG, Müller D, Mortelè K, Reimer P, Reiser MF, Robinson PJ, Shamsi K, Strotzer M, Taupitz M, Tombach B, Valeri G, van Beers BE, Vogl TJ.** *Diagnostic efficacy of gadoxetic acid (Primovist)-enhanced MRI and spiral CT for a therapeutic strategy: comparison with intraoperative and histopathologic findings in focal liver lesions.* Eur Radiol. 2008. 18(3):457–467.

[54] **Huppertz A, Balzer T, Blakeborough A, Breuer J, Giovagnoni A, Heinz-Peer G, Laniado M, Manfredi RM, Mathieu DG, Mueller D, Reimer P, Robinson PJ, Strotzer M, Taupitz M, Vogl TJ.** *Improved detection of focal liver lesions at MR imaging: multicenter comparison of gadoxetic acid-enhanced MR images with intraoperative findings.* Radiology. 2004. 230(1):266–275.

[55] **Semelka RC, Hussain SM, Marcos HB, Woosley JT.** *Perilesional enhancement of hepatic metastases: correlation between MR imaging and histopathologic findings-initial observations.* Radiology. 2000. 215(1):89–94.

[56] **Vogl TJ, Kümmel S, Hammerstingl R, Schellenbeck M, Schumacher G, Balzer T, Schwarz W, Müller PK, Bechstein WO, Mack MG, Söllner O, Felix R.** *Liver tumors: comparison of MR imaging with Gd-EOB-DTPA and Gd-DTPA.* Radiology. 1996. 200(1):59–67.

[57] **Blyth S, Blakeborough A, Peterson M, Cameron IC, Majeed AW.** *Sensitivity of magnetic resonance imaging in the detection of colorectal liver metastases.* Ann R Coll Surg Engl. 2008. 90(1):25–28.

[58] **Ricke J, Thormann M, Ludewig M, Jungnickel K, Grosser O, Wybranski C, Peters N, Hass P, Bunke J, Fischbach F.** *MR-guided liver tumor ablation employing open high-field 1.0T MRI for image-guided brachytherapy.* Eur Radiol. 2010. 20(8):1985–1993.

[59] **Ba-Ssalamah A, Uffmann M, Saini S, Bastati N, Herold C, Schima W.** *Clinical value of MRI liver-specific contrast agents: a tailored examination for a confident non-invasive diagnosis of focal liver lesions.* Eur Radiol. 2009. 19(2):342–357.

[60] **Huppertz A, Haraida S, Kraus A, Zech CJ, Scheidler J, Breuer J, Helmberger TK, Reiser MF.** *Enhancement of focal liver lesions at gadoxetic acid-enhanced MR imaging: correlation with histopathologic findings and spiral CT--initial observations.* Radiology. 2005. 234(2):468–478.

[61] **Reimer P, Rummeny EJ, Shamsi K, Balzer T, Daldrup HE, Tombach B, Hesse T, Berns T, Peters PE.** *Enhancement characteristics of liver metastases, hepatocellular carcinomas, and hemangiomas with Gd-EOB-DTPA: preliminary results with dynamic MR imaging.* Eur Radiol. 1997. 7(2):275–280.

[62] **Penfield J, Reilly R.** *Gadolinium and nephrogenic systemic fibrosis: have we overreacted?* Semin Dial. 2011. 24(5):480–486.

[63] **Port M, Idee J, Medina C, Robic C, Sabatou M, Corot C.** *Efficiency, thermodynamic and kinetic stability of marketed gadolinium chelates and their possible clinical consequences: a critical review.* Biometals. 2008. 21(4):469–490.

[64] **Idee J, Port M, Raynal I, Schaefer M, Le G, Corot C.** *Clinical and biological consequences of transmetallation induced by contrast agents for magnetic resonance imaging: a review.* Fundam Clin Pharmacol. 2006. 20(6):563–576.

[65] **Michaely HJ, Thomsen HS, Reiser MF, Schoenberg SO.** *Nephrogene systemische Fibrose (NSF)--Implikationen für die Radiologie.* Der Radiologe. 2007. 47(9):785–793.

[66] **Newton B, Jimenez S.** *Mechanism of NSF: New evidence challenging the prevailing theory.* JMRI. 2009. 30(6):1277–1283.

[67] **Sieber M, Steger-Hartmann T, Lengsfeld P, Pietsch H.** *Gadolinium-based contrast agents and NSF: evidence from animal experience.* JMRI. 2009. 30(6):1268–1276.

[68] **Sieber MA, Pietsch H, Walter J, Haider W, Frenzel T, Weinmann HJ.** *A preclinical study to investigate the development of nephrogenic systemic fibrosis: a possible role for gadolinium-based contrast media.* Invest Radiol. 2008. 43(1):65–75.

[69] **Prince MR, Zhang HL, Roditi GH, Leiner T, Kucharczyk W.** *Risk factors for NSF: a literature review.* JMRI. 2009. 30(6):1298–1308.

[70] **Bardin T, Richette P.** *Nephrogenic systemic fibrosis.* Curr Opin Rheumatol. 2010. 22(1):54–58.

[71] **Bahrami S, Raman SS, Sauk S, Salehmoghaddam S, Villablanca JP, Finn JP, Lu DS.** *Ten-year experience with nephrogenic systemic fibrosis: case-control analysis of risk factors.* J Comput Assist Tomogr. 2009. 33(6):819–823.

[72] **Bundesinstitut für Arzneimittel und Medizinprodukte.** *Gadolinium-haltige Kontrastmittel für MRT: Aktualisierter Stand zur Anzahl von Berichten über NSF-Risiko.* nach Paragraph 63 AMG. Pressemitteilung vom 07.05.2008.

[73] **Huppertz A.** *Vergleich der Verträglichkeit und der Kinetik der MRI-Leberkontrastmittel Resovist (R) (SH U 555 A) und Eovist (R) (SH L 569 B): Erstanwendung am Menschen,* Aachen. Shaker-Verlag. 1997. 30-31

[74] **Leonhardt M, Keiser M, Oswald S, Kuhn J, Jia J, Grube M, Kroemer HK, Siegmund W, Weitschies W.** *Hepatic uptake of the magnetic resonance imaging contrast agent Gd-EOB-DTPA, role of human organic anion transporters.* Drug Metab Dispos. 2010. 38(7):1024–1028.

[75] **Hamm B, Staks T, Mühler A, Bollow M, Taupitz M, Frenzel T, Wolf KJ, Weinmann HJ, Lange L.** *Phase I clinical evaluation of Gd-EOB-DTPA as a hepatobiliary MR contrast agent: safety, pharmacokinetics, and MR imaging.* Radiology. 1995. 195(3):785–792.

[76] **Vander Elst L, Maton F, Laurent S, Seghi F, Chapelle F, Muller RN.** *A multinuclear MR study of Gd-EOB-DTPA: Comprehensive preclinical characterization of an organ specific MRI contrast agent.* Magn Reson Med. 1997. 38(4):604–614.

[77] **Bluemke DA, Sahani D, Amendola M, Balzer T, Breuer J, Brown JJ, Casalino DD, Davis PL, Francis IR, Krinsky G, Lee FT, Lu D, Paulson EK, Schwartz LH, Siegelman ES, Small WC, Weber TM, Welber A, Shamsi K.** *Efficacy and safety of MR imaging with liver-specific contrast agent: U.S. multicenter phase III study.* Radiology. 2005. 237(1):89–98.

[78] **Goldberg SN, Grassi CJ, Cardella JF, Charboneau JW, Dodd G3, Dupuy DE, Gervais D, Gillams AR, Kane RA, Lee FT JR, Livraghi T, McGahan J, Phillips DA, Rhim H, Silverman SG.** *Image-guided tumor ablation: standardization of terminology and reporting criteria.* Radiology. 2005. 235(3):728–739.

[79] **Halavaara J, Breuer J, Ayuso C, Balzer T, Bellin MF, Blomqvist L, Carter R, Grazioli L, Hammerstingl R, Huppertz A, Jung G, Krause D, Laghi A, Leen E, Lupatelli L, Marsili L, Martin J, Pretorius ES, Reinhold C, Stiskal M, Stolpen AH.** *Liver tumor characterization: comparison between liver-specific gadoxetic acid disodium-enhanced MRI and biphasic CT--a multicenter trial.* J Comput Assist Tomogr. 2006. 30(3):345–354.

[80] **Nordlinger B, Guiguet M, Vaillant JC, Balladur P, Boudjema K, Bachellier P, Jaeck D.** *Surgical resection of colorectal carcinoma metastases to the liver. A prognostic scoring system to improve case selection, based on 1568 patients.* Association Française de Chirurgie. Cancer. 1996. 77(7):1254–1262.

[81] **Zech CJ, Grazioli L, Jonas E, Ekman M, Niebecker R, Gschwend S, Breuer J, Jönsson L, Kienbaum S.** *Health-economic evaluation of three imaging strategies in patients with suspected colorectal liver metastases: Gd-EOB-DTPA-enhanced MRI vs. extracellular contrast media-enhanced MRI and 3-phase MDCT in Germany, Italy and Sweden.* Eur Radiol. 2009. 19(3):S753–63.

[82] **Reimer P, Rummeny EJ, Shamsi K, Balzer T, Daldrup HE, Tombach B, Hesse T, Berns T, Peters PE.** *Phase II clinical evaluation of Gd-EOB-DTPA: dose, safety aspects, and pulse sequence.* Radiology. 1996. 199(1):177–183.

[83] **Ritz J, Lehmann KS, Zurbuchen U, Wacker F, Brehm F, Isbert C, Germer CT, Buhr HJ, Holmer C.** *Improving laser-induced thermotherapy of liver metastases--effects of arterial microembolization and complete blood flow occlusion.* Eur J Surg Oncol. 2007. 33(5):608–615.

[84] **Chakeres DW, Schmalbrock P.** *Fundamentals of magnetic resonance imaging,* Baltimore. Williams & Wilkins. 1992. Grayson TH. Intrinsic Magnetic Resonance Parameters:33-41, Optimizing Image Parameters and Technical Factors:100-115. ISBN 0-683-01666-0.

[85] **Schick F.** *Grundlagen der Magnetresonanztomographie (MRT).* Der Radiologe. 2007. 47(1):S7–26.

[86] **Balcke E, Grafe H, Heisterberg J, Lehmann G, Loose J, Matthes G, Winkler R, Zimmermann E.** *Grundlagen der Elektrotchnik, Band 2, Wechselspannungstechnik.* Berlin. VEB Verlag Technik. 1986. Institut für Fachhochschulwesen der Deutschen Demokratischen Republik. Dualitätsprinzip Reihen-Parallel-Resonanz:59-61. ISBN 3-341-00075-5.

[87] **Edmonson HA, Steiner PE.** *Primary carcinoma of the liver: a study of 100 cases among 48,900 necropsies.* Cancer. 1954. 7(3):462–503.

[88] **Bathe OF, Mahallati H.** *MR-guided ablation of hepatocellular carcinoma aided by gadoxetic acid.* J Surg Oncol. 2007. 95(8):670–673.

[89] **Peters RD, Chan E, Trachtenberg J, Jothy S, Kapusta L, Kucharczyk W, Henkelman RM.** *Magnetic resonance thermometry for predicting thermal damage: an application of interstitial laser coagulation in an in vivo canine prostate model.* Magn Reson Med. 2000. 44(6):873–883.

[90] **Meister D, Hübner F, Mack M, Vogl TJ.** *MR thermometry for laser-induced thermotherapy at 1.5 Tesla.* RöFo. 2007. 179(5):497–505.

[91] **Graham SJ, Chen L, Leitch M, Peters RD, Bronskill MJ, Foster FS, Henkelman RM, Plewes DB.** *Quantifying tissue damage due to focused ultrasound heating observed by MRI.* Magn Reson Med. 1999. 41(2):321–328.

[92] **Frericks BB, Loddenkemper C, Huppertz A, Valdeig S, Stroux A, Seja M, Wolf KJ, Albrecht T.** *Qualitative and quantitative evaluation of hepatocellular carcinoma and cirrhotic liver enhancement using Gd-EOB-DTPA.* AJR. 2009. 193(4):1053–1060.

[93] **Fischbach F, Bunke J, Thormann M, Gaffke G, Jungnickel K, Smink J, Ricke J.** *MR-Guided Freehand Biopsy of Liver Lesions With Fast Continuous Imaging Using a 1.0-T Open MRI Scanner: Experience in 50 Patients.* Cardiovasc Intervent Radiol. 2011. 34(1):188–192.

[94] **Gasparini D, Sponza M, Marzio A, Zanardi R, Bazzocchi M, Cemal Y.** *Combined treatment, TACE and RF ablation, in HCC: preliminary results.* Abstract. Radiol Med. 2002. 104(5-6):412–420.

6.5 Eidesstattliche Erklärung

Hiermit erkläre ich, dass ich die vorliegende Dissertation selbständig verfasst und keine anderen als die angegebenen Hilfsmittel benutzt habe.

Die Dissertation ist bisher keiner anderen Fakultät, keiner anderen wissenschaftlichen Einrichtung vorgelegt worden.

Ich erkläre, dass ich bisher kein Promotionsverfahren erfolglos beendet habe und dass eine Aberkennung eines bereits erworbenen Doktorgrades nicht vorliegt.

Ort / Datum	Andrea Jahn

6.6 Danksagung

Ein herzlicher Dank gilt Herrn Prof. Dr. med. N. Hosten für die Möglichkeit die Dissertation am Institut für Diagnostische Radiologie und Neuroradiologie an der Universitätsmedizin Greifswald durchzuführen und für die tatkräftige Unterstützung im Abschluss der Arbeit.

Ganz besonders möchte ich mich bei Dr. med. Christian Rosenberg für die umfangreiche Betreuung bedanken, welche ich ab dem ersten Tag erfahren habe. Viele Stunden der Zusammenarbeit und konstruktiven Kritik haben mir immer wieder Ideen für die Fertigstellung dieser Arbeit gegeben.

Ein Dank gilt auch PD Dr. med. Ralf Puls und allen Mitarbeitern des Radiologischen Instituts, welche mir mit wertvollen Ratschlägen stets hilfreich zur Seite standen.

Zuletzt möchte ich mich bei meinem Mann, meiner Familie und meinen Freunden bedanken, die mich während des gesamten Studiums und der Dissertation stets motiviert und unterstützt haben.