Aus dem Institut für Diagnostische Radiologie und Neuroradiologie
der Universitätsmedizin der Ernst-Moritz-Arndt-Universität Greifswald

Direktor: Prof. Dr. med. N. Hosten

Nichtinvasive Quantifizierung des Leberfettgehalts in der Magnetresonanztomographie:

Verwendung der Drei-Echo-Dixon-Technik mit Korrektur des T2*-Effektes

Inaugural-Dissertation

zur

Erlangung des akademischen

Grades

Doktor der Medizin
(Dr. med.)

der

Universitätsmedizin

der

Ernst-Moritz-Arndt-Universität

Greifswald

2011

vorgelegt von: Robert Thiel

geb. am: 12.10.1986
in: Berlin

Dekan:	Prof. Dr. med. dent. Reiner Biffar
1. Gutachter:	Prof. Dr. med. Ralf Puls
2. Gutachter:	Prof. Dr. med. Matthias Taupitz

Ort:	Greifswald
Tag der Disputation:	16.05.2013

Inhaltsverzeichnis

1 Einleitung 5

1.1 Fettleber 5

1.2 Klinische Bedeutung der nichtalkoholischen Fettleber 5

1.3 Diagnostik der Fettleber 6

1.4 Chemical Shift 8

1.5 Limitationen des Chemical Shifts 11

1.6 Studiensequenz 12

1.7 Fragestellung 13

2 Material und Methoden 14

2.1 Ethikkommission und Aufklärung 14

2.2 Patientenkollektiv und Studiendesign 14

2.3 Untersuchungsgerät und Studiensequenz 17

2.4 Histologische Aufarbeitung der Leberbiopsien 22

2.5 Datenanalyse der MRT 26

2.6 Statistische Auswertung 26

3 Ergebnisse 28

3.1 Kalibrierung der Sequenz 28

3.2 Einfluss von Fibrose, Eisen und mikroskopischer Fettverteilung auf die Signalintensität 33

4 Diskussion 35

5 Zusammenfassung 41

6 Literaturverzeichnis 42

7 Abbildungsverzeichnis 47

8 Anhang 48

8.1 Berechnung der T2*-korrigierten Fettgehaltskarte nach Siemens: 48

9 Abkürzungsverzeichnis 49

10 Entstandene Forschungsleistung 51

10.1 Präsentation / Vortrag 51

10.2 Originalarbeit 51

11 Eidesstattliche Erklärung 52

12 Danksagung 53

1 Einleitung

1.1 Fettleber

Die Fettleber (Synonym: Steatosis hepatis; englisch: fatty liver disease, FLD) ist eine reversible Strukturveränderung der Leber mit einer abnormal erhöhten, vakuolenartigen Retention von Lipiden in den Leberzellen. Sie ist meist symptomfrei und bereitet im frühen Stadium kaum Komplikationen. Die Fettleber wird in zwei Gruppen unterteilt, die alkoholische Fettleber (englisch: alcoholic fatty liver disease, AFLD) und die nichtalkoholische Fettleber (englisch: non-alcoholic fatty liver disease, NAFLD). Die alkoholische Fettleber (AFLD) ist eine direkte Folge exzessiven, chronischen Alkoholkonsums von über 20 g/Tag. Bei einem Alkoholkonsum von unter 20 g/Tag spricht man per Definition von der nichtalkoholischen Fettleber (NAFLD) [1]. Seltene späte Symptome der NAFLD sind das Fatigue-Syndrom, körperliches Unwohlsein sowie dumpfe Oberbauchbeschwerden. Die aggressive Form der NAFLD ist die gefährliche, nichtalkoholische Fettleberhepatitis (englisch: non-alcoholic steatohepatitis, NASH), welche als eine der Hauptursachen für eine Leberzirrhose unklarer Genese angesehen wird.

1.2 Klinische Bedeutung der nichtalkoholischen Fettleber

Die Prävalenz der NAFLD in der Normalbevölkerung ist in der Literatur sehr variabel und beläuft sich auf 14 – 35 % [2–4]. Sie wird mit der Entstehung von Adipositas, gesteigerter Insulinresistenz und metabolischem Syndrom in Zusammenhang gebracht [5, 25, 27]. Aufgrund der ansteigenden Prävalenz von Adipositas, Diabetes und metabolischem Syndrom in der westlichen Welt ist die Steatosis hepatis zu einer Hauptursache für chronische Lebererkrankungen in der generellen Bevölkerung geworden. In den letzten Jahrzehnten hatten die NAFLD und ihre extreme Form, die NASH, einen signifikant schädlichen Einfluss auf die öffentliche Gesundheit und das Gesundheitssystem [6, 7]. Dies unterstreicht die Wichtigkeit der exakten Bestimmung von Risikopatienten in der generellen Bevölkerung.

1.3 Diagnostik der Fettleber

Die Biopsie von Leberparenchym mit anschließender histologischer Aufarbeitung zeigt die größte Präzision und gilt als Goldstandard in der Detektion und Quantifizierung einer Leberverfettung [8]. Die histologische Aufarbeitung gibt Aufschluss über etwaige Fettinfiltrationen und Entzündungsreaktionen in der Leber. Dieses invasive Verfahren ist jedoch teuer (Liegezeit des Patienten, Materialausgaben für die Punktion, Kosten für die histologische Aufarbeitung) und mit einem Risiko von postinterventionellen Komplikationen (Schmerz, Blutung, Verlängerung des stationären Aufenthalts) behaftet. Durch ausschließliche Beurteilung eines kleinen Leberzylinders der Probe in der histologischen Untersuchung kommt es zu Stichprobenfehlern. Für Screeninguntersuchungen, Therapieverlaufskontrollen und epidemiologische Studien ist die histologische Untersuchung ungeeignet und ethisch nicht vertretbar [9]. Die nichtinvasive Detektion einer Fettleber ist mit mehreren Modalitäten, wie z. B. Sonographie, Computertomographie und Magnetresonanztomographie möglich. Diese Methoden werden bisher ausschließlich im Rahmen von Studien zur nichtinvasiven Quantifizierung des Leberfettgehalts herangezogen und befinden sich im präklinischen Status.

Die Sonographie ist eine nichtinvasive Methode zur Detektion von moderaten und schweren Verfettungen der Leber. Ein erhöhter Fettgehalt der Leber verursacht eine gesteigerte Echogenität des Leberparenchyms gegenüber dem Nierenparenchym [10]. Fettanteile können erst ab einem Anteil von 10 - 20 % nachgewiesen werden [11]. Selbst die Detektion der Fettleber mit einem Anteil von mehr als 20 % in der Sonographie zeigt eine enorme Interobserver-Variabilität. Eine Quantifizierung des Leberfettgehalts ist nicht möglich.

In der nativen CT werden für die Diagnosestellung der Steatosis hepatis die Dichtewerte des Leberparenchyms mit denen des Milzparenchyms verglichen. Im Falle einer Steatosis hepatis stellt sich das Leberparenchym dichtegemindert (hypodens) zum Milzgewebe dar. Bei einem Fettanteil von 10 % ist ein entsprechender Abfall von 17 - 20 Hounsfield-Einheiten (HE) zu verzeichnen. Bei 80 % Fettanteil sind es bis zu 50 HE. Fokale Verfettungen sind zwar leicht zu erkennen, jedoch nur schwierig von malignen Geschehen abgrenzbar [11]. In der Computertomographie wird eine Steatosis hepatis eher als Nebenbefund von klinisch indizierten Routineuntersuchungen detektiert und beschrieben. Ansätze zur Quantifizierung

haben sich hingegen nicht durchgesetzt, weil die Computertomographie mit einer Strahlenexposition verbunden ist.

Die MR-Protonenresonanz-Spektroskopie (^{1}H-MRS) wird als sensitivste Methode zur Quantifizierung des Leberfettgehalts angesehen [4]. Hierbei werden die Signale einzelner chemischer Verbindungen (z. B. H_2O) in einem Voxel gemessen und als Peaks visualisiert. Durch dieses Single-Voxel-Verfahren können allerdings keine anatomischen Informationen gewonnen werden. Multi-Voxel-Spektroskopie ist zwar technisch möglich, in der Regel jedoch sehr zeitaufwändig und, wenn überhaupt, nur in Zentren mit Maximalversorgung verfügbar [5, 12]. Trotz dieser Limitierungen ist die Magnetresonanzspektroskopie bislang der Goldstandard der nichtinvasiven Quantifizierung des Leberfettgehalts.

Eine alternative, nichtinvasive Methode zur Quantifizierung des Leberfettgehalts ist die Chemical Shift MRT, auf deren Grundlage sich alle Ergebnisse dieser Arbeit beziehen. Die Chemical Shift MRT ist sehr lange bekannt und wird im klinischen Alltag zur Detektion von Leberverfettungen und zur Differenzierung von Lebertumoren und Nebennierentumoren eingesetzt. Die Quantifizierung des Leberfettgehalts mit Chemical Shift MRT-Techniken lieferte bisher nur unbefriedigende Ergebnisse. Der kombinierte Einsatz der Dixon-Methode mit einer schnellen Gradientenecho-Technik ließ diese Art der Fettquantifizierung wieder neu aufleben. Dennoch ist die Bestimmung des Leberfettgehalts mit dieser Methode nicht ohne Einschränkungen möglich (siehe Limitationen des Chemical Shifts).

In der Routinebildgebung außerhalb der Leber ist der Chemical Shift als Artefakt unerwünscht, da er aufgrund der Phasenverschiebung von Wasser und Fettprotonen zu einer Doppelkontur mit eingeschränkter Beurteilbarkeit von Gewebestrukturen führt. Der Chemical Shift wird im Folgenden ausführlich beschrieben.

1.4 Chemical Shift

Der Begriff Chemical Shift beschreibt unterschiedliche Präzessionsfrequenzen von Protonen, die in unterschiedlichen Molekülen gebunden sind. Aufgrund dessen weichen die Präzessionsfrequenzen von in Fett- bzw. in Wassermolekülen gebundenen Protonen voneinander ab [13]. Wenn in einem statischen Magnetfeld ein Erregungspuls auf eine Fett-Wasser-Mischzone (Voxel) appliziert wird, so werden alle Protonen in dieser Mischzone angeregt, jedoch präzedieren die im Fett gebunden Protonen langsamer als jene, die an Wasser gebunden sind. Dies hat folgenden Hintergrund: Der Eigenspin von Protonen mit ungerader Protonenanzahl (mehrheitlich Wasserstoffatome) verhindert die komplette Ausrichtung am äußeren Magnetfeld und der Kern beginnt mit einer Kreiselbewegung (Präzession) um die Längsachse des äußeren Magnetfeldes. Je größer die angelegte Magnetfeldstärke, desto schneller vollführt das Proton diese Präzession. Die Elektronenhüllen der Protonen schwächen durch elektromagnetische Induktion das auf sie wirkende, äußere Magnetfeld ab. Fettprotonen schwächen dieses Magnetfeld mehr ab, als Wasserprotonen, da sie aufgrund ihrer Molekülgröße von einer größeren Elektronenhülle umgeben sind. Daraus resultiert letztendlich eine höhere Präzessionsfrequenz der Wasserprotonen. Unabhängig von der angelegten Magnetfeldstärke beträgt der Frequenzunterschied 3,4 ppm (0,00034 %).

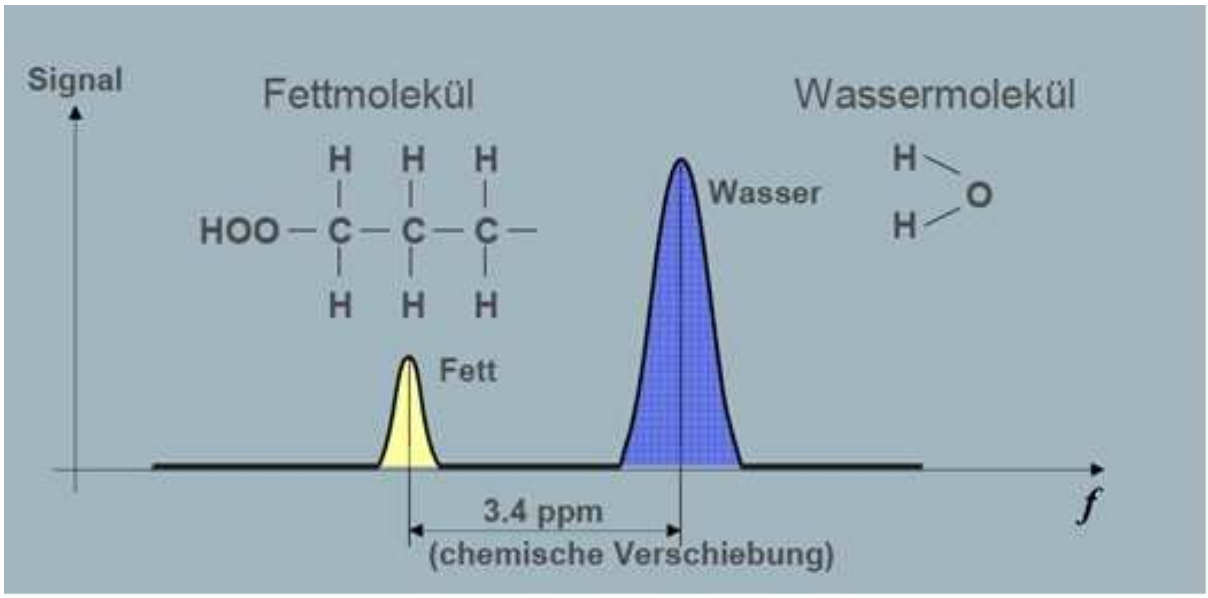

Abbildung 1: Chemical Shift zwischen Fett und Wasser

Mit freundlicher Genehmigung von Siemens Healthcare.

Um den Chemical Shift zu berechnen, bietet sich folgende Gleichung an:

$$\text{Chemical Shift in Hz} = B0 \cdot \gamma \cdot \text{relativer Chemical Shift}$$

$B0 = (\text{Hauptmagnetfeld}) = 1{,}5\ \text{T}$
$\gamma = (\text{gyromagnetische Konstante von Protonen}) = 42{,}58\ \text{MHz}$
relativer Chemical Shift = 3,4 ppm

→ Chemical Shift = 217,14 Hz
→ Unterschied Umlaufzeit = 4,6 ms

[9]

System	Feld	Chemical Shift
MAGNETOM Concerto	0.2 T	29 Hz
MAGNETOM Harmony	1.0 T	145 Hz
MAGNETOM Symphony/Avanto/Aera	1.5 T	217 Hz
MAGNETOM Trio/VERIO/Skyra	3.0 T	434 Hz

Abbildung 2: Ansteigende Chemical Shifts bei zunehmenden Magnetfeldstärken in unterschiedlichen Systemen
Mit freundlicher Genehmigung von Siemens Healthcare.

In einem Magnetfeld mit der Stärke 1,5 T ergibt sich laut Gleichung ein Umlaufzeitunterschied (Chemical Shift) von 4,6 ms zwischen beiden Protonenspezies. Dies bedeutet, dass die Magnetisierungsvektoren von Wasser und Fett alle 4,6 ms gleich ausgerichtet (in-Phase) und folglich in der Hälfte der Zeit (2,3 ms) genau entgegengesetzt ausgerichtet (out-of-Phase) sind. Siemens neigt dazu, die Magnetfeldstärke in seinen Maschinen um wenige Prozent herabzusetzen. Diese Studiensequenz basiert daher auf einem Frequenzunterschied von 4,8 ms. Die MR-Signale von Fett und Wasser addieren sich in der in-Phase. In der out-of-Phase wird nur die Differenz aus dominanter und devoter Signalintensität empfangen.

Folgende Gleichungen beschreiben, wie man den Fettanteil aus diesen Erkenntnissen berechnet:

F…Signal Fett W…Signal Wasser IP…in – Phase OP…out – of – Phase
$F\%$…Fettfraktion

$$IP = F + W \qquad OP = W - F \qquad F\% = \frac{F}{F+W}$$

$$\rightarrow \quad \mathrm{IP} + OP = 2W \quad \text{und} \quad IP\text{-}OP = 2F \quad \rightarrow \quad W = \frac{IP+OP}{2} \quad \text{und} \quad F = \frac{IP-OP}{2}$$

$$\rightarrow \quad F\% = \frac{\frac{IP-OP}{2}}{\frac{IP-OP}{2} + \frac{IP+OP}{2}} \quad \rightarrow \quad F\% = \frac{IP-OP}{2IP}$$

Mit Hilfe von Dual-Echo-Sequenzen lassen sich die benötigten Signalstärken in der in-Phase und der out-of-Phase bestimmen und isolierte Wasserbilder oder Fettbilder erzeugen.

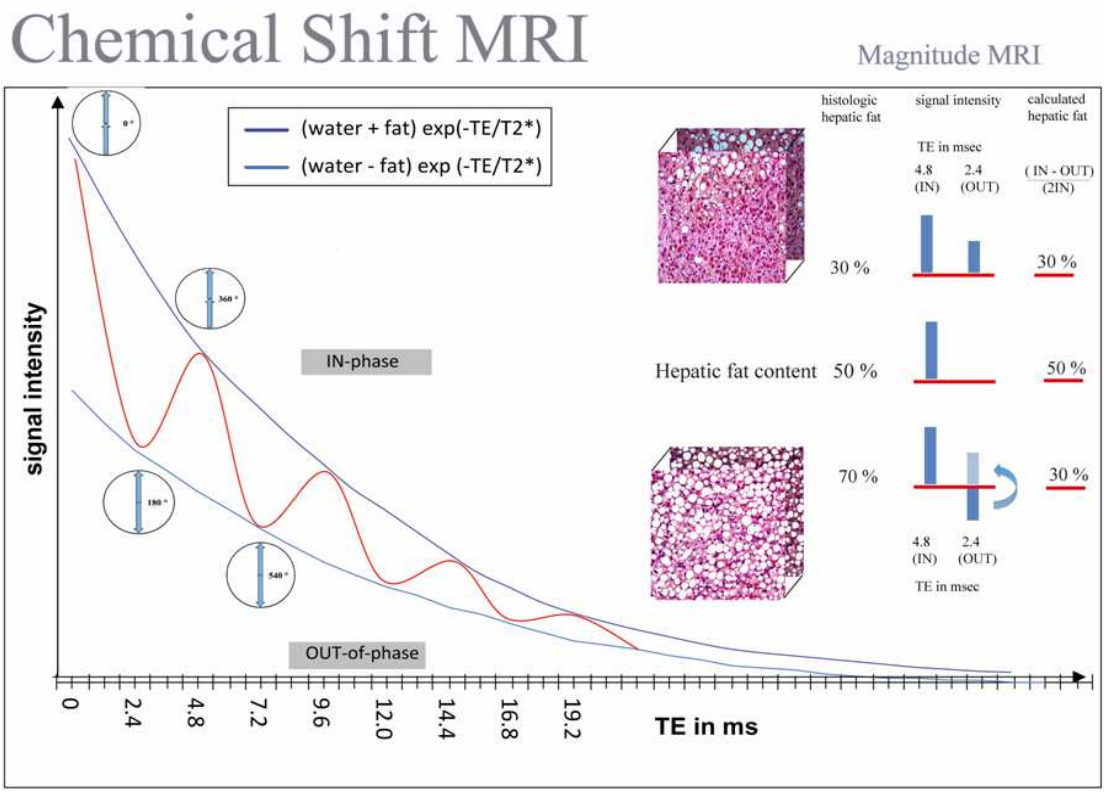

Abbildung 3: Verhalten der Signalstärken in einem Fett-Wasser-Gemisch in Abhängigkeit von der Echozeit TE Die rote Linie zeigt die konstante Phasenverschiebung der Magnetisierungsvektoren von Fett und Wasser (2,4 ms in Siemens-Systemen). Rechts wird gezeigt, wie sich die Signalintensitäten von Fett und Wasser in in- und out-of-Phase bei verschiedenen histologischen Leberfettgehalten (30 – 70 %) verhalten und wie sich daraus der Fettgehalt mit der Chemical-Shift-Technik errechnen lässt. Die Fett-Wasser-Ambiguität (s. u.) bleibt in diesem Diagramm unberücksichtigt. Mit freundlicher Genehmigung von Dr. med. Jens-Peter Kühn.

1.5 Limitationen des Chemical Shifts

Ein großer Nachteil des Verfahrens (einfache Magnituden-MRT) mit der Verwendung von zwei Echozeiten ist die sogenannte Fett-Wasser-Ambiguität. Die Rekonstruktion der Signalstärken wird nämlich an dem Vektor vorgenommen, der die größte Magnetisierung aufweist. Der Magnetisierungsvektor richtet sich in der out-of-Phase dann an den Wasserprotonen aus, da diese zumeist in der Überzahl sind. Das heißt aber wiederum auch, dass sich der Vektor im seltenen Fall eines Fettanteils von über 50 % an den Fettprotonen ausrichtet. Es ist also primär nicht möglich, zwischen 10 - bzw. 90 % Fettanteil zu unterscheiden. Es wird zudem vorausgesetzt, dass die Magnetisierungsvektoren von Wasser und Fett für gleiche reale Anteile auch die gleichen Beträge aufweisen. Zur Quantifizierung des Leberfettgehalts ist in der klinischen Forschung die komplexe Chemical-Shift-Technik unter Verwendung des Dixon-Rekonstruktionsalgorithmus aktueller Stand. Dieser erlaubt den Ausgleich der Fett-Wasser-Ambiguität.

Der durch unterschiedliche Gewebezusammensetzung entstehende T2*-Effekt ist in Fettgewebe größer als in Wasser. Dies ist besonders bei einem zusätzlich bestehenden, hohen hepatischen Eisenanteil [14, 15] und bei Leberzirrhose [16] der Fall. Die Dephasierung der transversalen Magnetisierungsvektoren findet dadurch schneller statt und beeinträchtigt die Exaktheit der Chemical-Shift-Methode, die auf zeitlich konstanten Phasenunterschieden beruht. Ansätze von komplexen T2*-Korrekturen befinden sich momentan in der klinischen Prüfung.

Ein weiteres Hindernis ist der vergleichsweise große T1-Effekt von Fett. Die Longitudinalmagnetisierung der Fettprotonen läuft innerhalb der Repetitionszeit TR schneller ab, als die der Wasserprotonen, was zu einer Überschätzung des wahren Fettanteils führt. Die Verwendung eines kleinen Flipwinkels mit gleichzeitig hoher TR gewährleistet, dass Gewebe mit großem T1-Effekt (z. B. Fett) nicht fälschlicherweise zu hohe Werte aufweisen. Eine niedrige T1-Wichtung verhindert also eine Überschätzung des Fettgehalts. Eine hohe T1-Wichtung (Flipwinkel > 60 °; TR > 500 ms) ist zur Detektion kleiner Fettmengen geeignet, aber eher nicht zur Quantifizierung. Neuere Studiensequenzen zur Fettquantifizierung verwenden einen niedrigen Flipwinkel und reduzieren somit den T1-Effekt.

Eine untergeordnete Limitation ist, dass der angegebene Frequenzunterschied von 3,4 ppm sich nur auf in Methylengruppen ($-CH_2-$) gebundene Protonen (Methylenpeaks) bezieht.

Protonen in Methylgruppen (-CH_3), Hydroxygruppen (-OH) und Carboxygruppen (-COOH) sind zwar im Verhältnis zu den Methylengruppen deutlich weniger in Fettmolekülen vertreten, dennoch besitzen sie einen anderen Chemical Shift. Es gibt also in- und out-of-Phasen, für alle chemischen Gruppen verglichen mit Wasser, die theoretisch mit einbezogen werden müssten. In der klinischen Praxis kann derzeit nur ein einzelner Frequenzunterschied berücksichtigt werden.

1.6 Studiensequenz

Das oben beschriebene Prinzip des Chemical Shifts mit seinen einhergehenden Vor- und Nachteilen bildete die Voraussetzung für eine erstmals von Dixon entwickelte Spin-Echo-Technik. Diese ist als Dixon-Methode oder Dixon-Rekonstruktion bekannt [17]. Die Dixon-Methode sollte ursprünglich dazu in der Lage sein, eine normale Leber von einer Fettleber zu unterscheiden und den Leberfettgehalt zu quantifizieren [18, 19]. Mit der Dixon-Technik konnten sowohl Single- als auch Dual-Echo-Strategien angewendet werden. Seit diesen frühen Studien wurden viele Modifizierungen der Dixon-Sequenz auf der Grundlage des Chemical Shifts entwickelt, von denen sich jedoch keine langfristig im klinischen Alltag durchsetzen konnte. Oft wurden die Sequenzkalibrierungen mit den Ergebnissen der Leberpunktionen durch geringe Fallzahlen eingeschränkt [18, 20–22]. Ferner blieb in der Zwei-Echo-Dixon-Technik und in ihren Variationen der T2*-Signalverlust während der TE-Intervalle unberücksichtigt. Somit unterliegen alle bisherigen Methoden hinsichtlich ihres ergebnisverfälschenden T2*-Effektes keiner Korrektur [9].

In dieser Arbeit soll eine modifizierte Dixon-Technik geprüft werden, welche nun ein drittes Echo (out-of-Phase - TE_1, in-Phase - TE_2, inverse in-Phase - TE_3) enthält. Es werden also mit einer Anregung insgesamt drei Echos ausgelesen. Aus den beiden in-Phasen kann die T2*-Zeit (Gradientenechosequenz) berechnet und in einer T2*-Karte visualisiert werden. Eine T2*-Korrektur fließt dann in die für die Fettquantifizierung verwendete Dixon-Sequenz ein. Die Fett-Wasser-Ambiguität wird ebenfalls in dieser Sequenz berücksichtigt. Es wurde versucht, den T1-Effekt durch den Einsatz eines kleinen Flipwinkels auszugleichen. Technisch kann zum aktuellen Zeitpunkt nur der dominante Methylenpeak des Fettmoleküls (-CH2-) berücksichtigt werden.

1.7 Fragestellung

Ziel dieser Arbeit war es, die Eignung einer nichtinvasiven, T2*-korrigierten Drei-Echo-Dixon-Sequenz für die quantitative Bestimmung des Leberfettgehalts zu prüfen. Die Sequenz wurde im Hintergrund des Einsatzes in der klinischen Routine und für epidemiologische Studien kalibriert. Als Goldstandard für die Kalibrierung dienten die Ergebnisse von Leberbiopsien.

Die experimentelle Studiensequenz beruht auf dem Rekonstruktionsalgorithmus nach Dixon unter Berücksichtigung der Fett-Wasser-Ambiguität, minimiert T1-Effekte durch den Einsatz eines kleinen Flipwinkels und gleicht durch Inline-Rekonstruktion T2*-Effekte aus. Bislang scheiterten andere experimentelle Studiensequenzen zur Fettquantifizierung bei Patienten mit einem erhöhten Eisengehalt oder Zirrhose.

Der Einfluss von Fibrosegrad, Zirrhosegrad, hepatischem Eisengehalt und mikroskopischem Muster der Fetteinlagerung auf die Genauigkeit der nichtinvasiven Fettquantifizierung wurde analysiert.

2 Material und Methoden

2.1 Ethikkommission und Aufklärung

Diese Studie wurde von der lokalen Ethikkommission der Medizinischen Fakultät der Universität Greifswald zugelassen. Es erfolgten insgesamt zwei Einverständniserklärungen der Patienten: Zum einen für die Leberbiopsie und mögliche Folgekomplikationen und zum anderen für die postinterventionelle Magnetresonanztomographie (MRT), welche gleichzeitig den Einschluss in die Studie bedeutete.

2.2 Patientenkollektiv und Studiendesign

Im Zeitraum von Februar 2009 bis November 2010 wurden in einer prospektiv durchgeführten Studie insgesamt 100 Patienten einer invasiven Leberbiopsie zugeführt. Im definierten Zeitintervall erfolgte eine MRT des Abdomens. In dieser wurde eine experimentelle Drei-Echo-Dixon, T1-gewichtete 3D-Gradientenechosequenz (work in progress_432_rev.1, Siemens Healthcare, Erlangen, Deutschland) für die Fettquantifizierung verwendet.

Die Studienpopulation setzte sich aus 50 männlichen und 50 weiblichen Patienten mit einem mittleren Alter von 57,7 ± 14,2 Jahren zusammen. Bei allen Patienten bestand aufgrund ihres klinischen Verlaufs eine klare klinische Indikation zur diagnostischen Leberpunktion. Die Indikationen zur invasiven Leberbiopsie wurden jeweils durch den Behandlungsführer gestellt. Dabei handelte es sich entweder um die Abklärung einer unklaren Erhöhung der Leberenzyme (53 Patienten) oder eines unklaren fokalen Herdbefundes der Leber (47 Patienten).

	Mittelwert	**Minimum**	**Maximum**	**Standardabweichung**
Alter	57,7 Jahre	19 Jahre	81 Jahre	14 Jahre
Geschlecht	50 männlich		50 weiblich	

Tabelle 1: Alter und Geschlecht der eingeschlossenen Patienten

Indikation für Biopsie	Diagnose Tumor (+): n = 47 10 hepatozelluläres Karzinom 05 cholangiozelluläres Karzinom 32 Metastasen von 2 Bronchialkarzinom 9 Pankreaskarzinom 10 Mammakarzinom 1 Nierenzellkarzinom 5 kolorektales Karzinom 5 Cancer of unknown primary (CUP-Syndrom)	Anstieg der Transaminasen: n = 53
Laborparameter Mittelwert und Standardabweichung	Entnommen: ±10,9 Tage ALAT*: 0,91 (SD: 1,19) µkatal/l ASAT*: 1,06 (SD: 1,66) µkatal/l gamma-GT*: 4,55 (SD: 5,63) µkatal/l Alk. Phosphatase*: 5,98 (SD: 13,28) µkatal/l	Entnommen: ±4,6 Tage ALAT*: 1,83 (SD: 2,92) µkatal/l ASAT*: 1,51 (SD: 2,09) µkatal/l gamma-GT*: 5,87 (SD: 6,99) µkatal/l Alk. Phosphatase*: 3,11 (SD: 2.26) µkatal/l

Tabelle 2: Grundlegende Kenndaten, klinische Indikationen für eine invasive Leberbiopsie und Laborparameter

(+) Im Falle malignitätsverdächtiger Läsionen der Leber wurden in einer Sitzung insgesamt 2 Proben entnommen - zuerst eine Probe aus tumorfreiem Gewebe, danach eine aus der malignitätsverdächtigen Region. Für die Kalibrierung der Sequenz wurden ausschließlich Proben aus nichtmalignem Gewebe verwendet. *Normalwert von ALAT im Plasma: 0,22 – 0,77 µkatal/l; ASAT im Plasma: < 0,59 µkatal/l; gamma-GT im Plasma: 0 – 0,96 µkatal/l; alkalische Phosphatase im Plasma: 0,83 – 2,26 µkatal/l

Insgesamt erfolgten 100 bildgestützte, perkutane Leberpunktionssitzungen (88 ultraschall- und 12 CT- bzw. MRT-gesteuert), welche anhand der Richtlinien zur Qualitätskontrolle bildgestützter, perkutaner Biopsien durchgeführt wurden [23]. Die ultraschallgestützten und CT-gestützten Leberbiopsien erfolgten unter Verwendung eines 18 Gauge Bard® Max Systems (Bard® GmbH/Angiomed, Karlsruhe, Deutschland) und die MRT-gestützten Punktionen unter Verwendung eines 16 Gauge MRT-tauglichen MRT-Biopsy-Systems (Somatex® Medical Technologies, Teltow, Deutschland). Beide Systeme lieferten einen 22 mm langen Stanzbiopsiezylinder für histologische Aufarbeitungen. Im Falle malignitätsverdächtiger Läsionen der Leber wurden in einer Sitzung insgesamt zwei Proben

entsprechend der standardisierten Vorgehensweise diagnostischer Leberpunktionen der Universitätsmedizin Greifswald entnommen: Initial eine Probe aus tumorfreiem Gewebe, danach eine aus der malignitätsverdächtigen Region, um eine Tumorzellverschleppung zu vermeiden. Sofern möglich, erfolgte die Punktion in Koaxialtechnik unter Verwendung einer Führungskanüle, um eine zweite Penetration der Leberkapsel zu vermeiden. Bei allen Punktionen wurde nach der Intervention das Lebersegment, aus dem die Probe entnommen wurde, vom Interventionalisten schriftlich dokumentiert. Für die Kalibrierung der Sequenz wurden ausschließlich Proben aus nichtmalignem Gewebe verwendet. Es wurden insgesamt 102 auswertbare Gewebeproben gewonnen, wobei von zwei Patienten jeweils zwei Leberbiopsien für die Studie verwendet wurden. Beide Patienten wiesen Areale ausgedehnter Verfettungen (fokale Steatosen bzw. geographische Verfettung) auf. Bei beiden Patienten wurden jeweils zwei Proben mit unterschiedlichem Fettgehalt berücksichtigt.

Alle punktierten Patienten wurden innerhalb von 24 - 72 Stunden nach erfolgreicher Leberbiopsie einer nativen (kontrastmittelfreien) Leber-MRT zum Ausschluss postinterventioneller Komplikationen zugeführt. Diese MRT beinhaltete neben der Studiensequenz zusätzlich eine T1-gewichtete, eine T2-gewichtete sowie eine diffusionsgewichtete Bildgebung.

Sequenz	**Wich-tung**	**TR in ms**	**TE in ms**	**Flipwinkel in °**	**Bandbreite in Hz**	**Schicht-dicke in mm**	**Matrix in Pixeln**
Flash 2D	T1	110	4,76	70	140	6	512x512i
TSE 2D	T2	3876	116	150	500	6	256x256
2E-Dixon	T1	7,48	2,4/4,8	10	300	4	120x256
3E-Dixon	T1	11	2,4/4,8/9,6	10	1065	3	126x224
Diffusion	T2	3263	72	90	1735	6	115x192

Tabelle 3: MRT-Protokoll: Kontrolle nach Punktion

Ausschlusskriterien zur Durchführung der MRT waren Patienten mit Verweigerung der Einverständniserklärung, Patienten, welche die Tragweite der Studie nicht verstanden, Patienten unter 18 Jahren und Patienten mit Kontraindikationen für eine abdominale MRT, wie MRT-inkompatible Implantate oder Schrittmacher. Erst nach Durchführung der Magnetresonanztomographieuntersuchung galt der Patient als vollständig eingeschlossen. Sekundär ausgeschlossen wurden laut Studiendesign Patienten, bei denen Komplikationen der Leberpunktion, wie zum Beispiel eine Parenchymblutung, detektiert wurden. Im Falle einer Parenchymblutung würde die Sequenz-Kalibrierung wegen fehlerhafter Messung der Signalintensität des Lebergewebes zu einem sekundär fehlerhaft kalibrierten Leberfettgehalt führen. Eine Parenchymblutung wurde im Vorfeld durch eine hohe Signalintensität in T1-gewichteten Bildern und niedriger Signalintensität in T2-gewichteten Bildern definiert. Im Patientenkollektiv wurden keine adverse/serious adverse events, welche zum Patientenausschluss aus der Studie führten, detektiert.

2.3 Untersuchungsgerät und Studiensequenz

Die Magnetresonanztomographien wurden mit einem handelsüblichen, verfügbaren MRT-System (Magnetom Avanto, Siemens Healthcare, Erlangen, Deutschland) mit folgenden Gerätedaten durchgeführt: Magnetom Avanto Tim [76 x 32], Magnetfeldstärke: 1,5 Tesla, Gradienten-Stärke: 45 mT/m (SQ-Engine), min. Anstiegsgeschwindigkeit: 200T/m/s, 32 Hochfrequenzkanäle; bis zu 76 nahtlos integrierte Matrix-Spulen-Elemente; Magnetlänge: 150 cm; Innendurchmesser: 60 cm; FoV: 50 cm; Software-Version VB15. Eine kommerzielle Body-Phased-Array-Spule wurde als Sende- und Empfangsspule verwendet.

Die Kalibrierung des Leberfettgehalts erfolgte unter Anwendung einer Drei-Echo-Dixon-Technik mit T2*-Korrektur (Siemens Healthcare, Erlangen, Deutschland). Die Studiensequenz ist eine „Work-in-Progress“-Sequenz und zum aktuellen Zeitpunkt nicht für die kommerzielle Nutzung freigegeben. Es handelt sich um eine schnelle, dreidimensionale, T1-gewichtete Gradienten-Echo-Sequenz, welche auf der Basis der Chemical-Shift-Technik (siehe Einleitung) fungiert. Die Sequenz wurde in Atemanhaltetechnik in einer Zeit von 19 Sekunden akquiriert. Sie wurde unter Verwendung folgender Bildparameter generiert: $TR/TE_1/TE_2/TE_3$: 11/ 2,4/4,8/9,6 ms; einem niedrigen Flip-Winkel von 10 °; einer Mittelung; einer Bandbreite von 1065 Hz/Pixel; einer Schichtdicke von 3 mm und 64 Schichten; einer

Matrix von 224 x 168 Pixel, einem konstanten Sichtfeld von 410 mm, Schichtorientierung axial.

Wie dem Sequenznamen zu entnehmen ist, handelt es sich bei der Studiensequenz um eine Multiecho-Sequenz, in der in einer Anregung drei differente Echozeiten ausgelesen wurden. Die drei Echozeiten sind definiert als TE_1 out-of-Phase (OP - 2,4 ms – Vektorstellung 180°), TE_2 in-Phase (IN_1 - 4,8 ms – Vektorstellung 360°) und TE_3 inverse-in-Phase (IN_2 - 9,6 ms – Vektorstellung 720°) für eine Magnetfeldstärke von 1,5 Tesla.

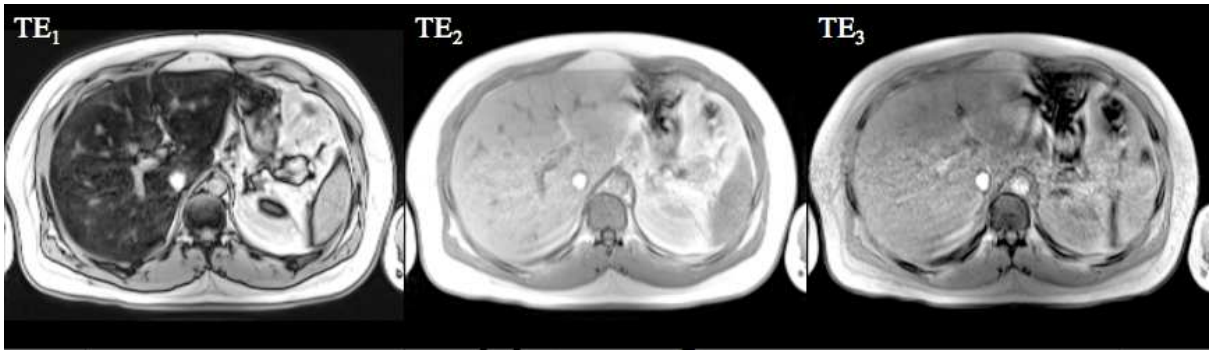

Abbildung 4: MRT-Bilder zu den entsprechenden Echozeiten
TE_1: out-of-Phase; TE_2: in-Phase; TE_3: inverse in-Phase. Mit freundlicher Genehmigung von Dr. med. Jens-Peter Kühn.

In der out-of-Phase (OP) sind die Magnetisierungsvektoren von Fett und Wasser um 180 ° entgegengesetzt ausgerichtet, in der in-Phase (IN_1) zeigen sie hingegen in die gleiche Richtung. Der Wechsel von out-of-Phasen auf in-Phasen ist in dem 1,5 Tesla Hauptmagneten zeitlich konstant und beträgt 2,4 ms. Die Sequenz zeigt ein drittes Echo, gemessen wieder in der in-Phase (In_2) mit einer TE_3 von 9,6 ms. Diese Phase wird als inverse in-Phase bezeichnet. Sie dient der Berechnung der T2*-Korrektur.

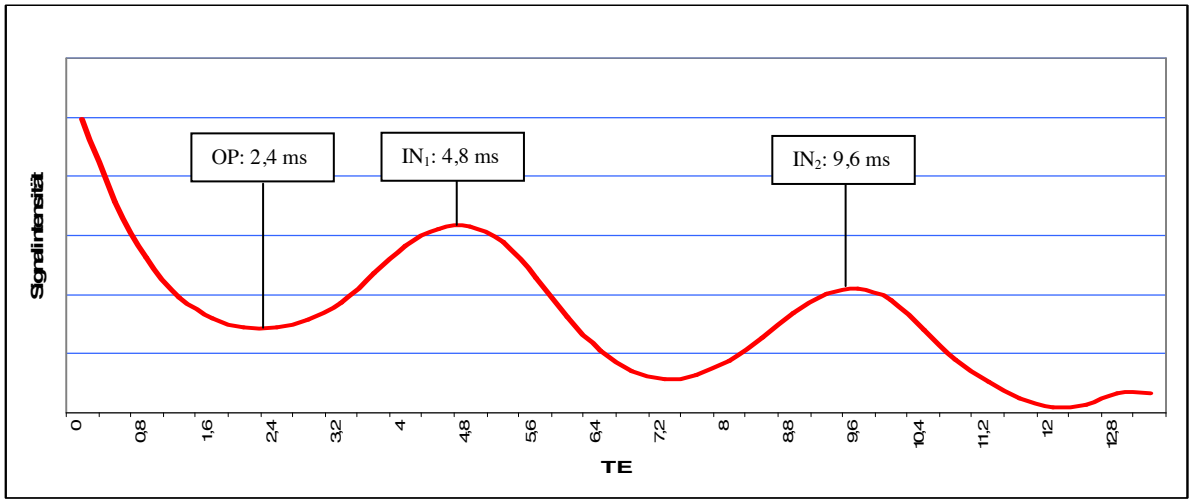

Abbildung 5: Abfall der Signalintensität über der Echozeit

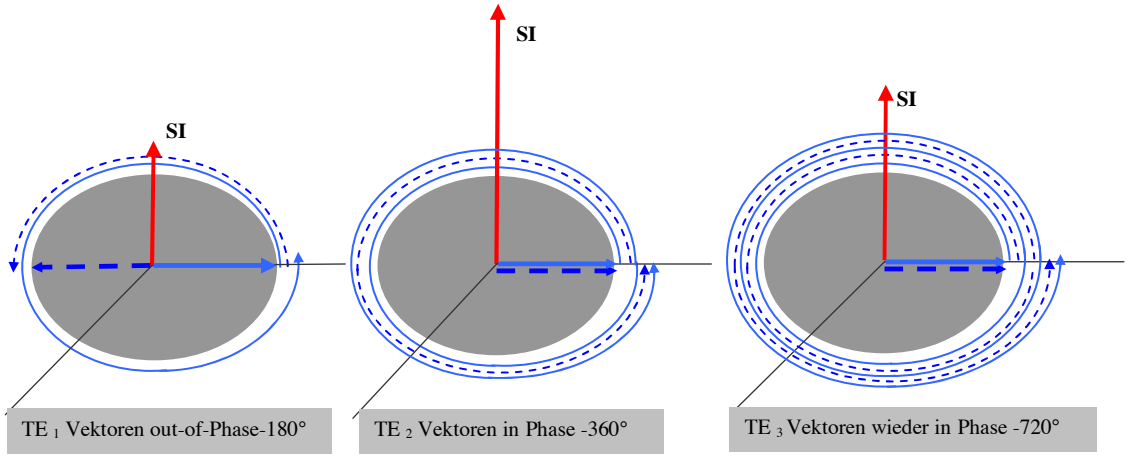

Abbildung 6: Schematische Darstellung der Ausrichtung der Magnetisierungsvektoren von Fett und Wasser bei unterschiedlichen Echozeiten

(Wasser: hellblau; Fett: dunkelblau, gestrichelt). Für den Fett- und Wasservektor wird die gleiche Größe angenommen. Zur Verständlichkeit zeigt die obige Kurve den wellenartigen Abfall der Signalintensität (SI) über der Echozeit TE. Mit freundlicher Genehmigung modifiziert nach Siemens Healthcare.

Unter Verwendung beider in-Phasen der TE_{2-3} Serien wird eine T2*-Karte errechnet. Die T2*-Werte fließen unter Anwendung eines komplexen Korrekturalgorithmus in die Berechnung der Fett- und Wasserbilder und somit in die Berechnung der Fettgehaltskarte ein. Die Berechnung der T2*-Korrektur wird ausführlich im Anhang dargestellt.

Nach dem unter 1.4 beschriebenen Prinzip kann unter Separation von Fett- und Wassersignalen sowohl ein reines Fettbild, als auch ein reines Wasserbild errechnet werden.

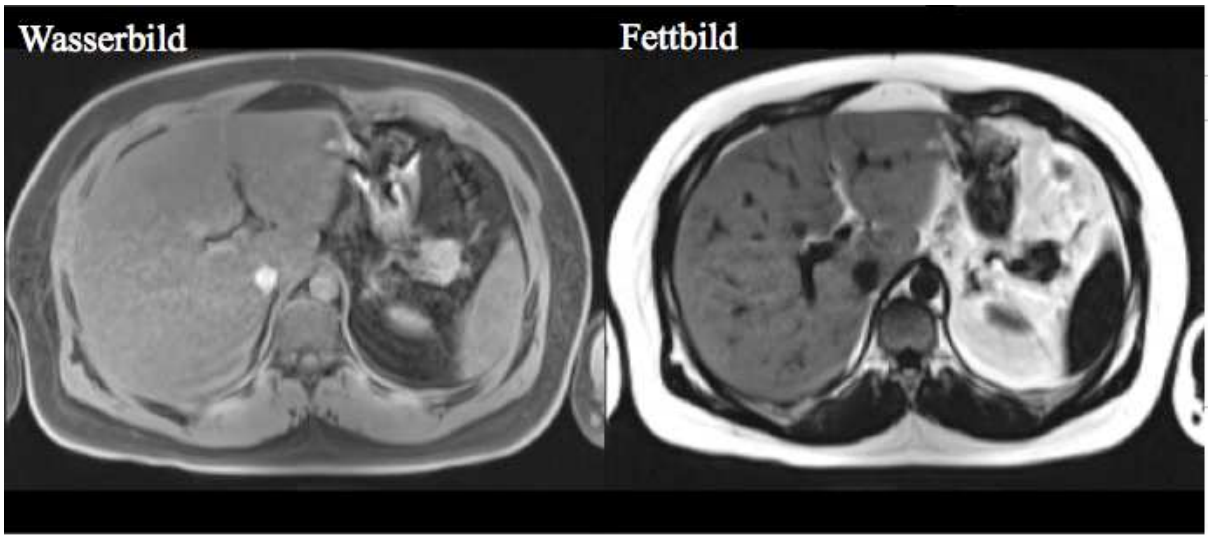

Abbildung 7: Reines Fett- und Wasserbild. Mit freundlicher Genehmigung von Dr. med. Jens-Peter Kühn.

Aus dem T2*-korrigierten Wasserbild und dem T2*-korrigierten Fettbild wird ein neues Bild generiert, welches den Fettgehalt widerspiegelt. Die Berechnung der so genannten Fettfraktion (F%) erfolgt unter der Formel von:

F…Fettbild W…Wasserbild

$$F\% = \frac{F}{F + W}$$

Die Fettgehaltskarte ist ein Ausdruck der Fettfraktion (F %). In der errechneten Fettgehaltskarte ist die Signalintensität SI_{FAT} gleich der Fettfraktion multipliziert mit einem Aufhellungsfaktor 10.

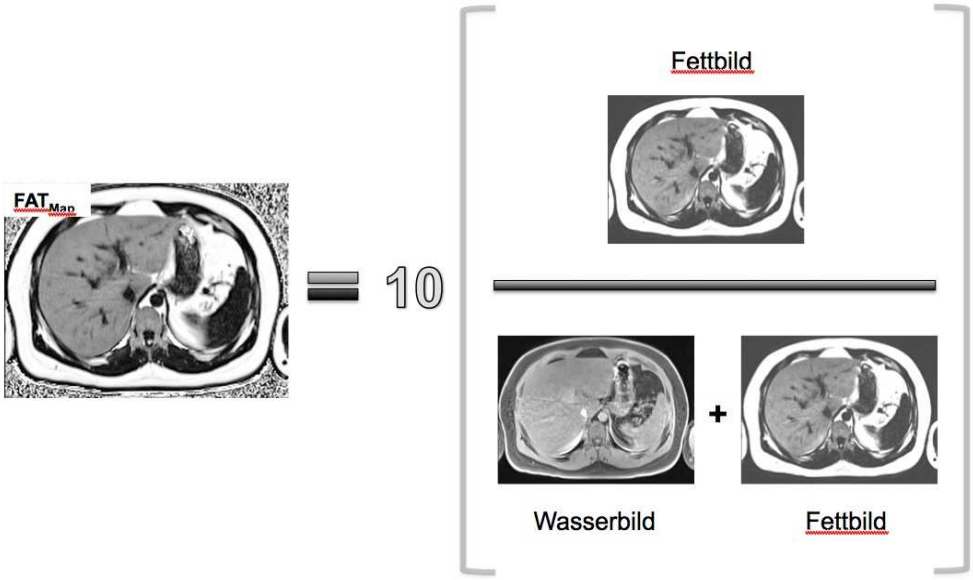

Abbildung 8: Berechnung der Fettgehaltskarte mit Hilfe der T2*-korrigierten Fett- und Wasserbilder
Mit freundlicher Genehmigung von Dr. med. Jens-Peter Kühn.

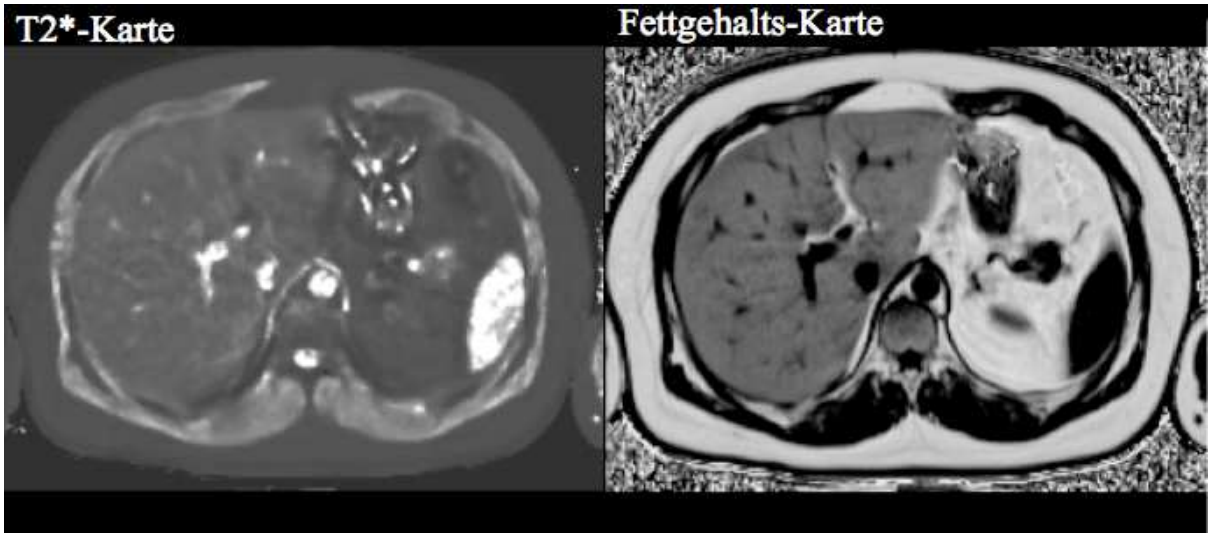

Abbildung 9: T2*-Karte und Fettgehaltskarte nach T2*-Korrektur als Ausdruck der Fettfraktion multipliziert mit einem Aufhellungsfaktor
Mit freundlicher Genehmigung von Dr. med. Jens-Peter Kühn.

2.4 Histologische Aufarbeitung der Leberbiopsien

Die Präparate wurden nach der routinemäßigen Verarbeitung und Anfärbung von zwei erfahrenen Pathologen ausgewertet. Beide hatten zum Zeitpunkt der Datenakquisition 12 Jahre bzw. 17 Jahre Erfahrung auf dem Gebiet der Leberpathologie. Beide Pathologen befanden sich während der gesamten Studie in Unkenntnis über die MRT-Befunde. Alle Biopsien wurden hinsichtlich ihres Leberfettgehalts evaluiert.

Beide Pathologen beurteilten den Leberfettgehalt ($HFC_{(Path)}$) auf einer Skala von 0 - 100 % in 5 %-Schritten. Wenn der Unterschied des $HFC_{(Path)}$ nach unabhängiger Bewertung durch beide Pathologen weniger als 5 % betrug, wurde der ermittelte Wert von Pathologe 1 für die endgültige Datenspeicherung verwendet. Betrug der Unterschied mehr als 5 %, so wurde in einer anschließenden Besprechung eine Konsensentscheidung getroffen und eine Einigung auf einen Wert erzielt. Der $HFC_{(Path)}$ wurde anhand des subjektiven Gesamteindrucks nach klinischem Standard analysiert. In dieser Studie galt der histologisch evaluierte Fettgehalt als Goldstandard.

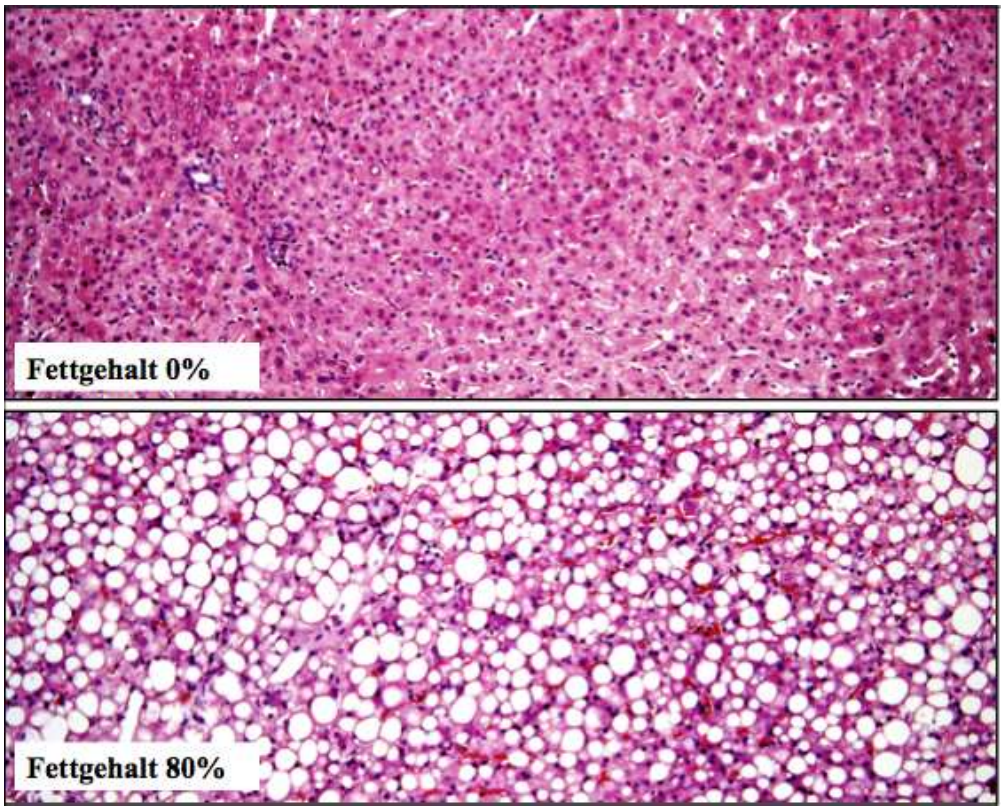

Abbildung 10: Hämatoxylin-Eosin-gefärbte Präparate von zwei Lebern mit unterschiedlichen Fettgehalten 0 % (oben) und 80 % (unten). Mit freundlicher Genehmigung von Prof. Dr. med. Matthias Evert. (Originalvergrößerung: 200-fach)

Zusätzlich wurden alle Gewebeproben hinsichtlich des Musters der Fetteinlagerung (A), des Grades der Fibrose bzw. Zirrhose (B) und des hepatischen Eisengehalts (C) bewertet.

A) Das mikroskopische Muster der Fetteinlagerung wurde wie folgt beurteilt: 1- makrovesikulär (Fetttropfen größer als Zellkern der Hepatozyten, Zellkern wird an den Rand gedrängt); 2- mikrovesikulär (Fetttropfen kleiner als Zellkern, ohne Verdrängung des Zellkernes); 3- Kombination aus mikro- und makrovesikulären Fetttropfen im selben Präparat.

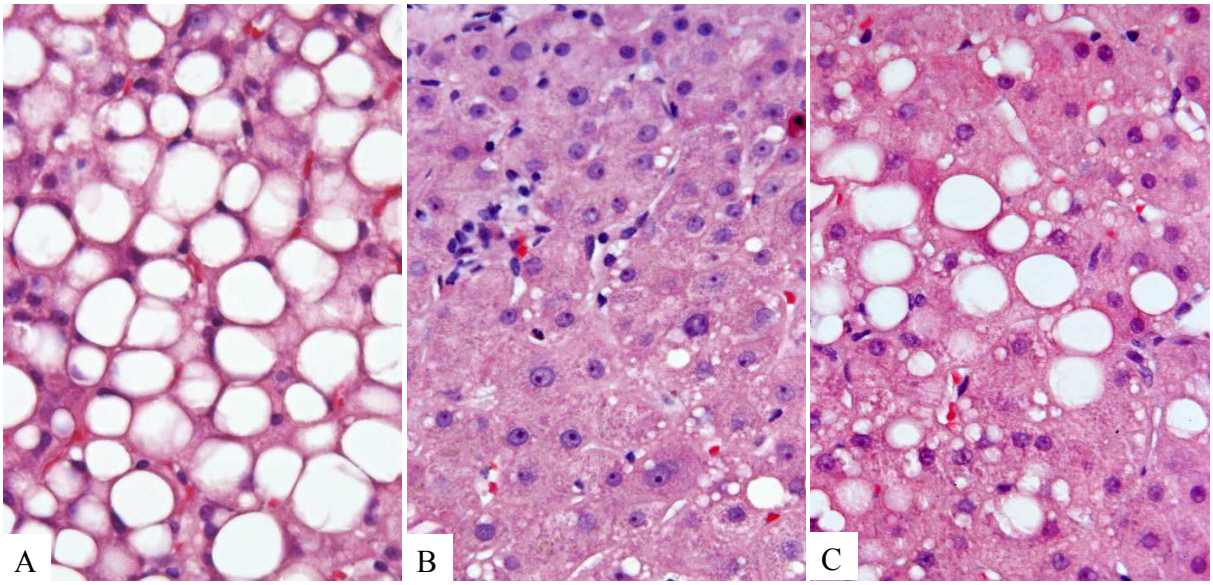

Abbildung 11: Unterschiedliche Muster der Fetteinlagerung in den Gewebeproben

A: makrovesikulär; B: mikrovesikulär; C: gemischt makro- und mikrovesikulär. Mit freundlicher Genehmigung von Prof. Dr. med. Matthias Evert. (Originalvergrößerung 400-fach)

B) Der Grad der Fibrose wurde in Übereinstimmung mit Ishak et al. modifiziert und folgendermaßen festgehalten: Grad 0- ISHAK 0 (keine Fibrose); Grad 1- ISHAK 1 - 4 (Faservermehrung einiger Portalfelder mit oder ohne kurze Septen (ISHAK 1), Faservermehrung der meisten Portalfelder mit oder ohne kurze Septen (ISHAK 2), portale Faservermehrung mit portoportalen Septen (ISHAK 3), portale Faservermehrung mit ausgeprägten portoportalen oder portozentralen Septen (ISHAK 4)); Grad 2- ISHAK 5 - 6 (ausgeprägte Septenbildung, portoportal oder portozentral, mit einzelnen Knoten (inkomplette Zirrhose, ISHAK 5), wahrscheinliche oder definitive Zirrhose (ISHAK 6)) [24].

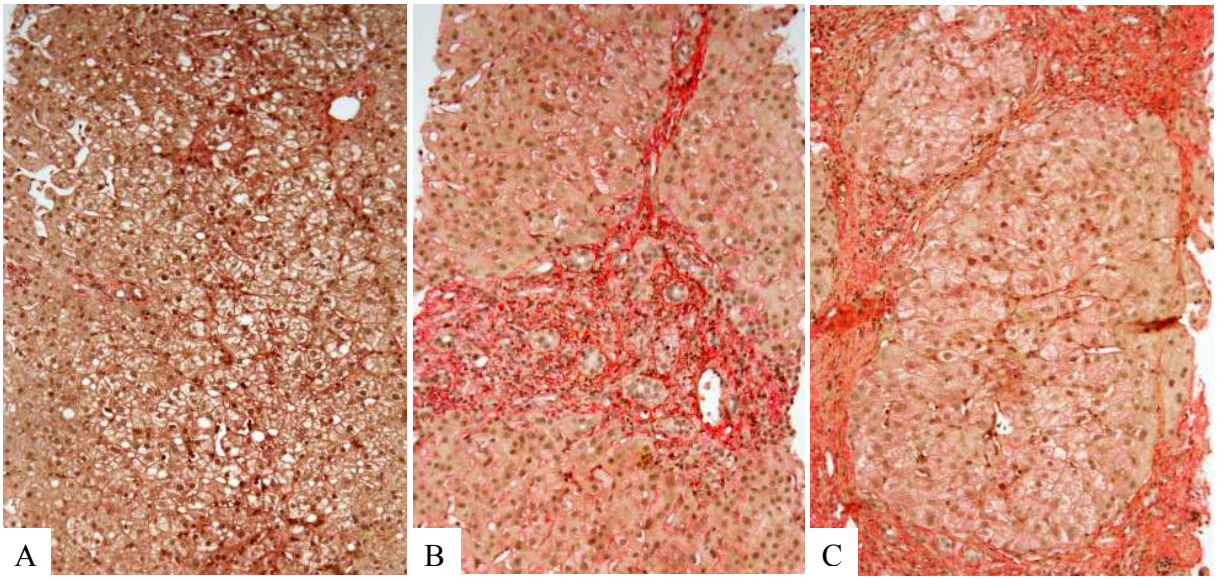

Abbildung 12: Unterschiedlich Fibrosegrade in den Gewebeproben nach ISHAK

A: ISHAK 0; B: ISHAK 2; C: ISHAK 6. Mit freundlicher Genehmigung von Prof. Dr. med. Matthias Evert. (Originalvergrößerung 100-fach)

C) Der Eisengehalt der Leber wurde mit dem Färbemechanismus der Berlinerblau-Reaktion in den Gewebeproben bestimmt. Der Eisengehalt wurde klassifiziert, indem die relative Anzahl der Hepatozyten, in denen Eisengranulate eingelagert waren, subjektiv geschätzt wurde: Grad 0- in weniger als 5 % der Hepatozyten war Eisen eingelagert; Grad 1- 5 - 20 % Eiseneinlagerung; Grad 2- mehr als 20 % Eiseneinlagerung.

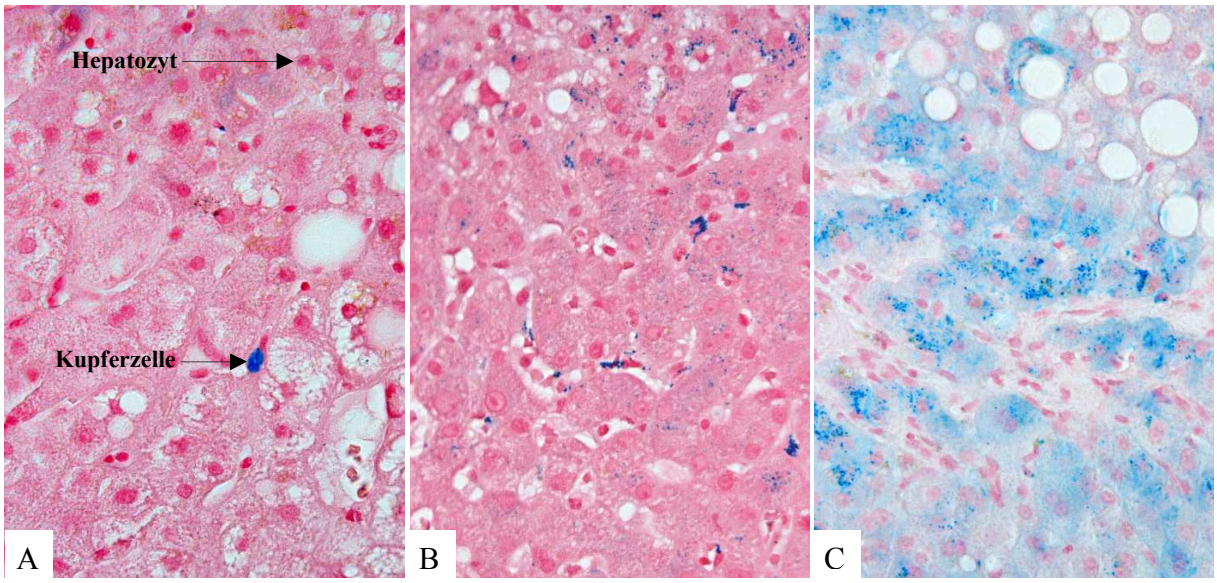

Abbildung 13: Unterschiedliche Eisengehalte in den Gewebeproben nach der Berliner-Blau-Reaktion
A: Grad 0, B: Grad 1, C: Grad 2. Mit freundlicher Genehmigung von Prof. Dr. med. Matthias Evert. (Originalvergrößerung 400-fach)

2.5 Datenanalyse der MRT

Ein Radiologe, dem die Lokalisation der Probenentnahme der Leberbiopsie über die schriftliche Befunddokumentation bekannt war, führte sämtliche MRT-Auswertungen durch. Ihm waren zu keinem Zeitpunkt der Datenerhebung die Ergebnisse der histologischen Untersuchung bekannt.

Es wurde die Signalintensität (SI_{FAT}) in der T2*-korrigierten Fettgehaltskarte für jeden Patienten bestimmt. Hierfür wurde die mittlere Signalintensität einer definierten Region of Interest (ROI) gemessen, die der Lokalisation der entnommenen Gewebeprobe bei der Leberbiopsie entsprach. Die Größe der ROI betrug 1,5 – 2 cm^2, um ein repräsentatives Areal zu gewährleisten. Die ROI wurde mit einer Syngo Workstation (Siemens Healthcare, Erlangen, Germany) platziert. Bei der ROI-Platzierung wurde sorgfältig darauf geachtet, Blutgefäße und Areale mit Partialvolumeneffekten und Bewegungsartefakten zu vermeiden.

2.6 Statistische Auswertung

Alle Ergebnisse wurden als Medianwerte mit 0,25 und 0,75 Quantil dargestellt. Die Signalintensität der Fettgehaltskarte (SI_{FAT}) wurde dem Leberfettgehalt ($HFC_{(Path)}$), ermittelt von der Pathologie, gegenübergestellt.

Der Spearman-Korrelationskoeffizient wurde für die Korrelation zwischen der Signalintensität und dem histologischen Ergebnis berechnet. Darüber hinaus wurde überprüft, ob mit Hilfe der Studiensequenz der histologisch bestimmte $HFC_{(Path)}$ mittels SI_{FAT} vorhergesagt werden kann. Hierzu wurde ein nichtlineares Saturation-Growth-Model herangezogen. Zur Validierung des Modells wurde eine Residualanalyse vorgenommen.

Für die Gegenüberstellung der berechneten Fettwerte (MRT) und den histologisch bestimmten Fettwerten wurde ebenfalls der Spearman-Korrelationskoeffizient berechnet.

Gruppen mit unterschiedlichem Muster in der Fetteinlagerung, des Fibrosegrades oder des Eisengehalts der Leber (jeweils 3 Gruppen) wurden hinsichtlich der SI_{FAT}-Mediane mittels des Kruskal-Wallis-Tests verglichen.

Die vorläufige Datenspeicherung erfolgte mit Microsoft Excel (Microsoft® Excel 2003 SP2, Bestandteil von Microsoft Office Professional Edition 2003, Copyright© 1985-2003 Microsoft Corporation). Die statistischen Analysen wurden mit SAS 9.2 (SAS Institute Inc., Cary, NC, USA) durchgeführt.

3 Ergebnisse

3.1 Kalibrierung der Sequenz

Alle Patienten wurden erfolgreich einer Magnetresonanztomographieuntersuchung, welche die Studiensequenz enthielt, unterzogen. Nach der vorangestellten Leberpunktion konnten bei keinem Patienten Komplikationen, wie etwa eine Parenchymblutung der Leber, nachgewiesen werden. Es konnten somit alle zuvor punktierten Patienten in die Studie eingeschlossen werden.

Die histologische Untersuchung der Gewebeproben hinsichtlich ihres prozentualen Fettgehalts lieferte folgende Ergebnisse: Der histologisch bestimmte mediane, prozentuale Fettgehalt betrug 5 % (Minimum: 0 %; 0,25 Quantil: 3 %; 0,75 Quantil: 20 %; Maximum: 95 %). Die Gesamtanzahl der histologisch untersuchten Gewebeproben betrug 102. Bei 92 von diesen 102 Gewebeproben (90 %) wurde ein histologischer Fettgehalt von weniger als 50 % ermittelt. Insgesamt 19 Gewebeproben (18,6 % aller Proben) wiesen einen histologisch bestimmten Fettgehalt von 0 % auf. Nur bei 10 von 102 Patienten (9,8 %) wurde ein Fettgehalt von über oder gleich 50 % festgestellt.

In den Regions of Interest, welche in der T2*-korrigierten Fettgehaltskarte platziert wurden, konnten folgende Signalintensitäten (SI_{FAT}) als Ausdruck der Fettfraktion ermittelt werden: Die Signalintensitäten reichten von 18 (Minimum) bis 669 (Maximum) AU (arbiträre Einheit) (Abbildung 14) bei insgesamt 102 untersuchten ROIs. Die mediane Signalintensität betrug 48,5 AU (0,25 Quantil: 35,9 AU; 0,75 Quantil: 89,7 AU).

Abbildung 15 zeigt eine Gegenüberstellung des histologisch bestimmten prozentualen Fettgehalts ($HFC_{(Path)}$) und der aus der MRT bestimmten Signalintensität - SI_{FAT}. Der Rangkorrelationskoeffizient nach Spearman zwischen histologisch bestimmtem Leberfettgehalt und der Signalintensität betrug 0,89. Um die Beziehung zwischen Signalintensität (SI_{FAT}) und histologisch bestimmtem Fettgehalt ($HFC_{(Path)}$) zu untersuchen, wurde ein nichtlineares Saturation-Growth-Regressionsmodell erstellt. Der maximale Wert für den histologisch bestimmten Fettgehalt ($HFC_{(Path)}$) wurde auf 100 % festgesetzt

(Abbildung 15). Mit Hilfe des Modells konnte eine Formel für die Berechnung des prozentualen Fettgehalts aus den ermittelten Signalintensitäten entwickelt werden:

$$HFC : HFC_{(Path)} = \frac{100 * SI_{FAT}^{2}}{38732{,}1 + SI_{FAT}^{2}}$$

Abbildung 16 zeigt die Regressionsanalyse zur Übereinstimmung des aus den Signalintensitäten berechneten, prozentualen Leberfettgehalts (HFC) und dem histologisch gesicherten, prozentualen Leberfettgehalt ($HFC_{(Path)}$). Abbildung 17 zeigt die entsprechende Residualanalyse des aus den Signalintensitäten berechneten, prozentualen Leberfettgehalts (HFC).

Die Übereinstimmung des durch das nichtlineare Saturation-Growth-Regressionsmodell berechneten Leberfettgehalts mit dem histologisch bestimmten Leberfettgehalt war außerordentlich hoch: Der Rangkorrelationskoeffizient nach Spearman zwischen HFC und $HFC_{(Path)}$ belief sich auf $r_{spearman} = 0{,}89$ (Abbildung 16). Die Berechnung des Leberfettgehalts mit den Signalintensitäten lieferte eine hohe Anzahl niedriger Werte. Von 102 berechneten Fettgehalten wiesen 66 Proben (64,5 %) einen Wert von unter 10 % auf. Trotz dieser Tatsache zeigte die Residualanalyse eine eher zufällige Verteilung der Residuen um die horizontale Achse (Abbildung 17).

Es wurde kein signifikanter Zusammenhang zwischen den Residuen und den berechneten Leberfettgehalten gefunden. Der Korrelationskoeffizient beträgt hier nur $r_{spearman} < 0{,}01$ ($p = 0{,}99$). Diese Resultate deuten darauf hin, dass der tatsächliche Leberfettgehalt durch Berechnung aus Signalintensitäten, welche in der T2*-korrigierten Fettgehaltskarte ermittelt wurden, wiedergegeben werden kann.

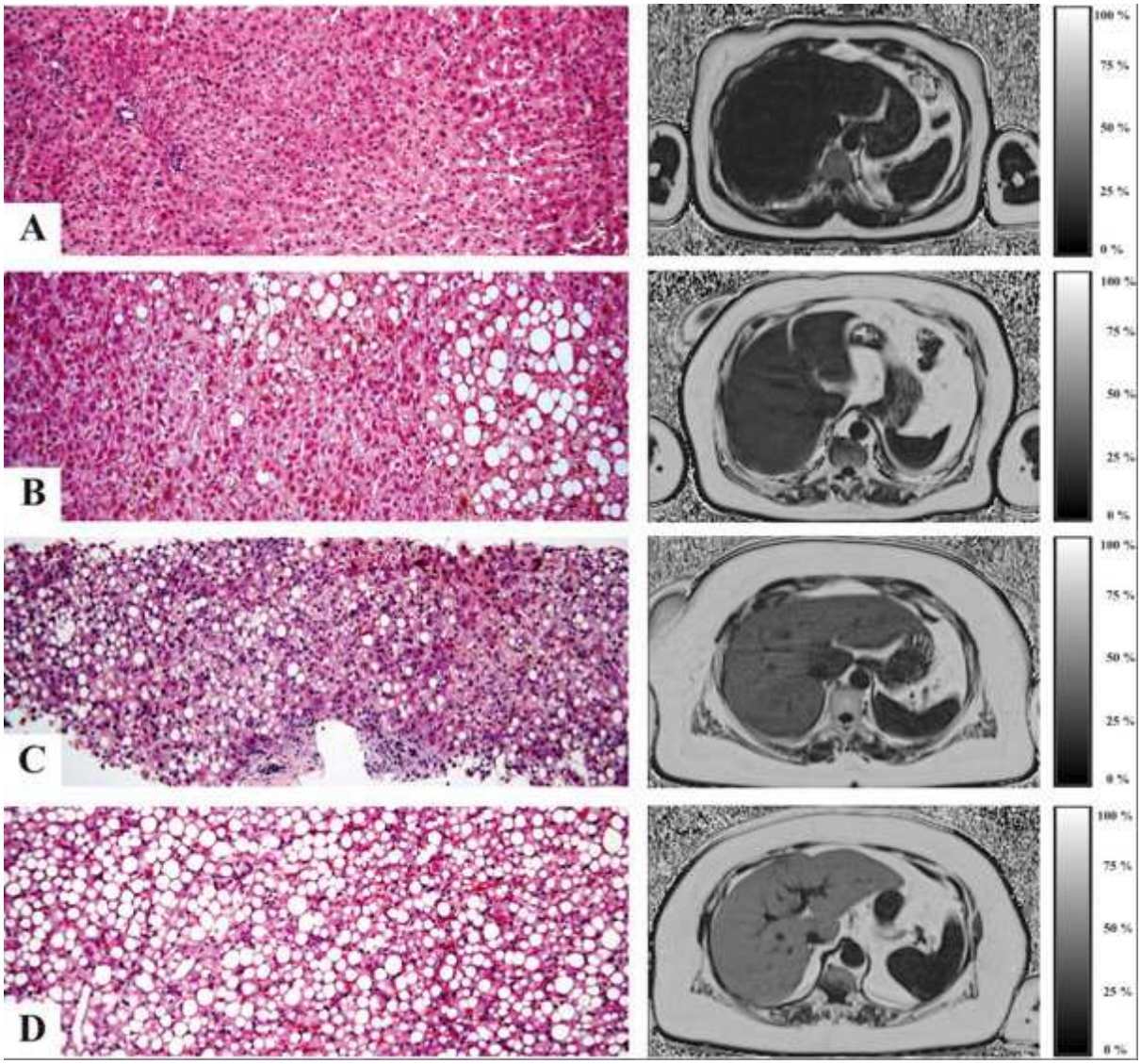

Abbildung 14: Gegenüberstellung der Histopathologie einer Gewebeprobe und der dazugehörigen Signalintensität in der Leber

Die Signalintensität wurde in einer errechneten, T2*-korrigierten Fettgehaltskarte mit der Drei-Echo-Dixon T1-gewichteten Gradientenechosequenz (TR/TE1/TE2/TE3: 11/2,4/4,8/9,6 ms) gemessen. (A) zeigt einen mittleren histologisch bestimmten Leberfettgehalt von 0 %, (B) 15 %, (C) 50 % und (D) 80 %. Limitationen sind bedingt durch eine inhomogene Verteilung des hepatischen Fetts; zum Beispiel eine fokale Non-Steatose in Lebersegment 1 in der Fettgehaltskarte in Panel (C). Das Problem des Stichprobenfehlers bei Leberbiopsien wird am Beispiel B mit einer inhomogenen Fettverteilung deutlich. Mit freundlicher Genehmigung von Prof. Dr. med. Matthias Evert und Dr. med. Jens-Peter Kühn. (Originalvergrößerung 200-fach)

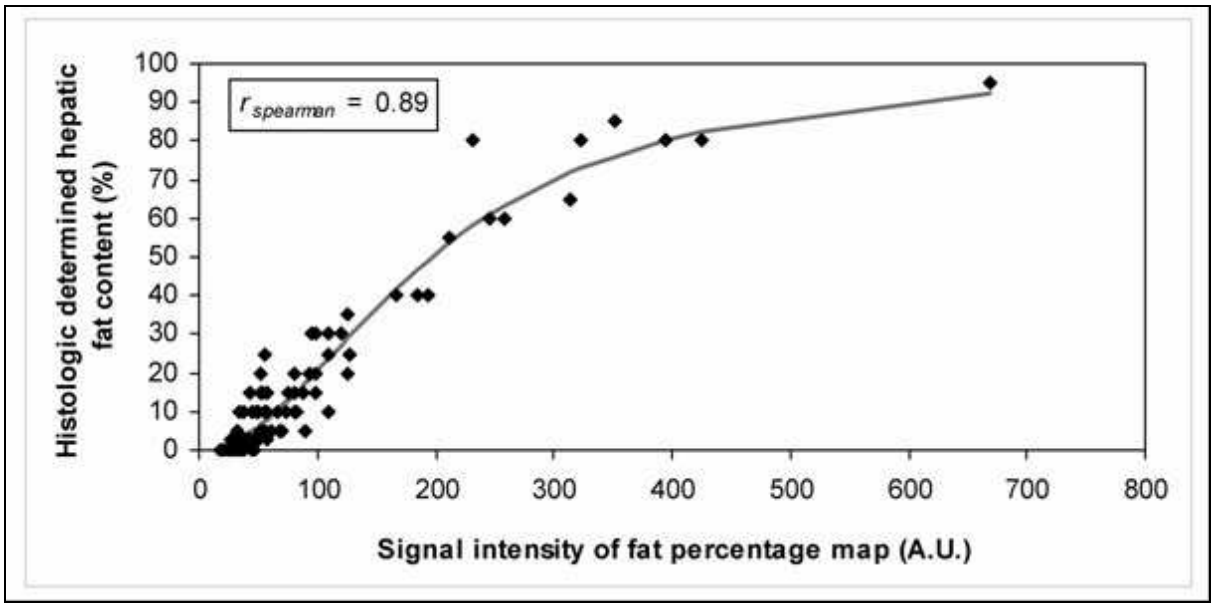

Abbildung 15: Kalibrierung der Signalintensität unter Verwendung der T2*-korrigierten Fettgehaltskarte und den Ergebnissen der 102 histopathologisch untersuchten Gewebeproben

Die Korrelation zwischen der Signalintensität (SI_{FAT}) und dem histologisch bestimmen hepatischen Fettgehalt ($HFC_{(Path)}$) betrug $r_{Spearman}$ = 0,89. Die funktionale Assoziation zwischen SI_{FAT} und $HFC_{(Path)}$ wurde mit einem nichtlinearen Saturation-Growth-Model mit einem Maximalwert für $HFC_{(Path)}$ von 100% evaluiert.

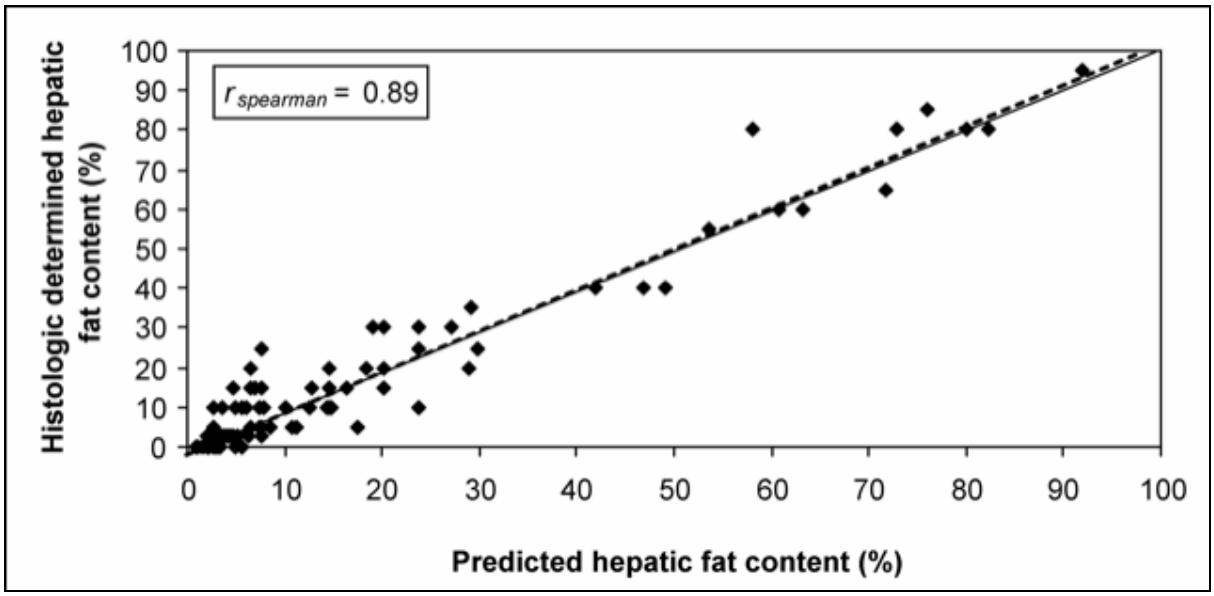

Abbildung 16: Regressionsanalyse zur Übereinstimmung zwischen HFC und $HFC_{(Path)}$

Vergleich des mit den Signalintensitäten in der T2*-korrigierten Fettgehaltskarte (SI_{FAT}) berechneten, prozentualen hepatischen Fettgehalts mit dem in 102 Gewebeproben histopathologisch bestimmten, hepatischen Fettgehalt ($HFC_{(Path)}$). Der Rangkorrelationskoeffizient nach Spearman betrug 0,89.

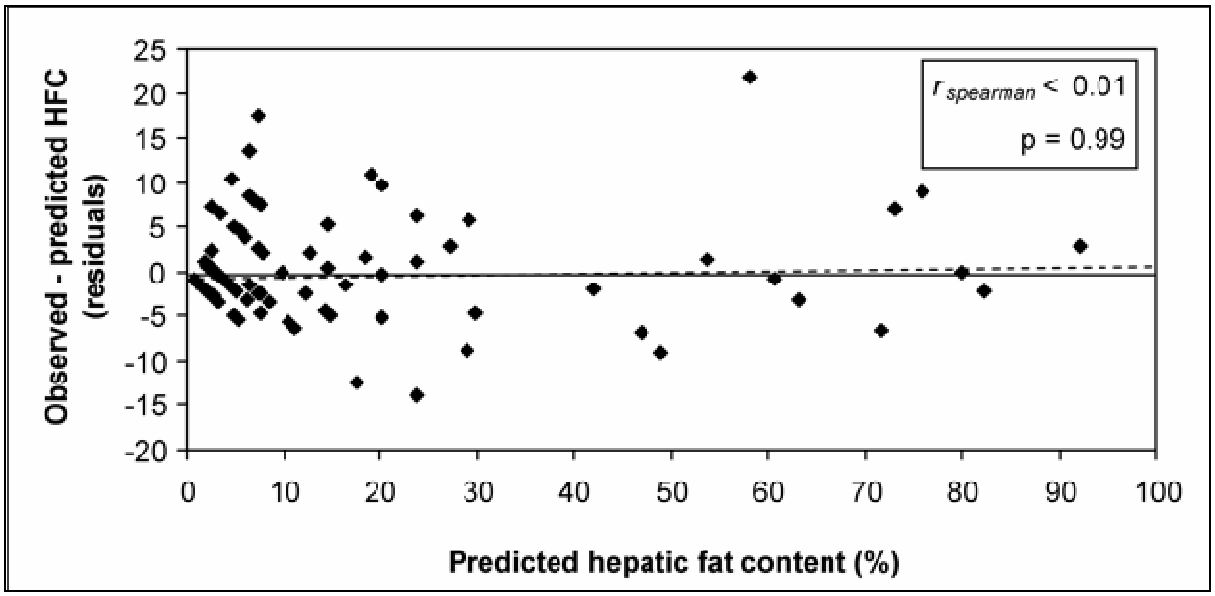

Abbildung 17: Residualanalyse

Das Diagramm zeigt die Residuen des nichtlinearen Saturation-Growth-Models zur Vorhersage des hepatischen Fettgehalts (HFC) in 102 Gewebeproben. Die X-Achse zeigt die durch das Modell berechneten Leberfettgehalte, die Y-Achse repräsentiert die Residuen (Differenz zwischen beobachtetem und berechnetem HFC).

3.2 Einfluss von Fibrose, Eisen und mikroskopischer Fettverteilung auf die Signalintensität

Die histopathologischen Untersuchungen hinsichtlich des Fibrosegrades, des Eisengehalts und der Art der Fetteinlagerung lieferten folgende Ergebnisse:

	Einteilung	**Gruppe**	**N**	**Median (0,25 Quantil; 0,75 Quantil)**	
				SI_{FAT} in AU	**$HFC_{(Path)}$ in %**
Fibrose	ISHAK 0	1	40	49,2 (38,4; 81,8)	3 (3; 12,5)
	ISHAK 1-4	2	40	49,6 (33,4; 91,5)	5 (3; 22,5)
	ISHAK 5-6	3	22	48,7 (36,5; 99,1)	5 (3; 15)
p-Wert				0,9	0,61
Eisengehalt	< 5%	0	75	46,2 (34,6; 99,3)	3 (3; 15)
	5-20%	1	16	56,1 (40,8; 67,9)	10 (3; 10)
	> 20%	2	11	51,6 (33,0; 56,7)	5 (3; 15)
p-Wert				0,76	0,95
Fetteinlagerung	makrovesikulär	1	35	56,7 (43,8; 185,1)	10 (3; 40)
	mikrovesikulär	2	13	38,1 (36,5; 45,9)	3 (3; 3)
	kombiniert	3	35	70,3 (43,2; 109,8)	10 (3; 20)
p-Wert				0,01	0,02

Tabelle 4: Die Tabelle zeigt die Ergebnisse der histologischen Untersuchungen der Gewebeproben hinsichtlich des Fibrosegrades, des Eisengehalts und der Art der Fetteinlagerung. Die Ergebnisse wurden in Grade eingeteilt. Es wurden pro Gruppe jeweils Anzahl, Median, sowie das 0,25 und das 0,75 Quantil bestimmt. Diese Daten bildeten die Grundlage der Kruskal-Wallis-Analyse.

Es ergaben sich 40 Gewebeproben ohne Fibrose - ISHAK 0 (Gruppe 1) mit einer medianen Signalintensität (SI_{FAT}) von 49,2 AU. 40 Proben wiesen eine Fibrose nach ISHAK 1-4 (Gruppe 2) auf. Der mediane SI_{FAT} dieser Gruppe betrug 49,6 AU. Eine manifeste Zirrhose, (ISHAK 5-6; Gruppe 3) lag bei 22 Patienten vor. Die mediane SI_{FAT} beträgt in dieser Gruppe 48,7 AU. Ein Kruskal-Wallis-Test zeigte, dass es bei unterschiedlichem Grad der Fibrose keine signifikanten Unterschiede in der Signalintensität gibt ($p = 0,9$). Somit ist anzunehmen, dass Fibrose bzw. Zirrhose keinen Effekt auf die Beurteilung der Sequenz haben.

Der hepatische Eisengehalt wurde wie folgt bewertet: Grad 0 (kein Eisen): 75 Fälle; Grad 1 (geringer Eisengehalt): 16 Fälle; Grad 2 (mittlerer oder hoher Eisengehalt): 11 Fälle. Die mediane Signalintensität war für Grad 0: 46,2 AU; für Grad 1: 56,1 AU; für Grad 2: 51,6 AU. Auch hier wurde ein Kruskal-Wallis-Test durchgeführt. Es zeigte sich, dass es bei unterschiedlichem Grad der Eisenablagerung keine signifikanten Unterschiede in der Signalintensität gibt ($p = 0,76$). Somit ist anzunehmen, dass Eisenablagerung ebenfalls keinen Effekt auf die Beurteilung der Sequenz hat.

Das mikroskopische Muster der Fetteinlagerung wurde wie folgt klassifiziert: In 35 Fällen zeigte sich eine makrovesikuläre (Gruppe 1) Fetteinlagerung in das Lebergewebe. Die mediane SI_{FAT} betrug 56,7 AU. Gemischt mikro- und makrovesikuläre Fetteinlagerungen (Gruppe 3) ergaben sich in 35 Fällen. Diese Gruppe wies mit 70,3 AU die höchste mediane Signalintensität aller neun Gruppen auf. In 13 Fällen war die Fetteinlagerung mikrovesikulär (Gruppe 2). Diese Gruppe besaß mit 38,1 AU die geringste mediane Signalintensität aller neun Gruppen. Der Kruskal-Wallis-Test zeigte, dass die Signalintensität bei mikrovesikulärer Steatosis hepatis signifikant niedriger ist als bei makrovesikulärer oder gemischt mikro- und makrovesikulärer Fetteinlagerung ($p = 0,01$). Es ist anzunehmen, dass eine mikrovesikuläre Fetteinlagerung die Beurteilung der Sequenz beeinflusst, indem sie den aus den Signalintensitäten berechneten Fettgehalt herabsetzt.

4 Diskussion

Die nichtalkoholische Fettleber (NAFLD) ist ein häufiger Befund im klinischen Alltag. Eine Hauptursache der NAFLD ist eine gesteigerte Insulinresistenz. So wird die NAFLD mittlerweile als Manifestation des metabolischen Syndroms mit gemeinsamen Pathogenitätsfaktoren wie Typ 2 Diabetes, Hypertriglyceridämie, essentieller Hypertonie und Adipositas angesehen [25]. Des Weiteren ist die NAFLD mit einem erhöhten Risiko für kardiovaskuläre Krankheiten assoziiert [26]. Die zunehmende Prävalenz von Adipositas und Typ 2 Diabetes in der westlichen Welt macht einen Anstieg der Prävalenz von Fettleber-bedingten Krankheiten wahrscheinlich. In der Mehrzahl der Fälle beschreibt die nichtalkoholische Fettleber einen benignen Zustand mit lokalen Schädigungen der Leber. Wegen der steigenden Anzahl an Patienten mit NAFLD ist jedoch davon auszugehen, dass es zu einer zunehmenden Anzahl an Patienten kommt, die unter chronischen Leberkrankheiten im Endstadium (Zirrhose), Leberversagen und hepatozellulärem Karzinom leiden [27]. Die zahlreichen systemischen Effekte der NAFLD und die Ausbildung weit schwerwiegenderer Krankheitsbilder führen zu einem erhöhten Bedarf an medizinischen Leistungen mit entsprechend höheren Kosten. Somit ist es von großer Bedeutung, nichtinvasive Verfahren zur Quantifizierung des Leberfettgehalts zu entwickeln, um Risikopatienten in der Bevölkerung zu identifizieren. Die Drei-Echo-Dixon-Technik mit T2*-Korrektur kann hierbei eine entscheidende Rolle spielen.

Chemical Shift MRT-Techniken, wie die Dixon-Technik, oder ihre Modifizierungen waren oft Gegenstand klinischer Forschungen, die sich mit der Quantifizierung des Leberfettgehalts beschäftigten. Nur wenige Studien verwendeten bisher eine Sequenzkalibrierung mit dem Goldstandard der invasiven gewonnenen Biopsie [17, 28–31]. Zudem begrenzten geringe Fallanzahlen, inkonstante Zeitabstände zwischen Leberbiopsie und MRT-Untersuchung, Studiendesign und retrospektive Evaluation die Aussagekraft von in-vivo-Studien.

Im Vergleich mit den Ergebnissen dieser Studie (102 Fälle: $r_{spearman} = 0{,}89$) fanden Quayyum et al. (27 Fälle: $r = 0.69$) unter Verwendung einer konventionellen in- und out-of-Phase Bildgebung eine niedrigere Korrelation zwischen den gemessenen Signalintensitäten und den histologisch gesicherten, prozentualen Fettgehalten [16]. Fishbein et al. fanden (38 Fälle: r =

0.77) unter Verwendung einer Zwei-Echo-Dixon-Technik ohne zusätzliche Korrektur eine etwas höhere Korrelation [22]. Überdies war der Zusammenhang zwischen dem berechneten Leberfettgehalt und dem histologisch bestimmten Leberfettgehalt größer (r = 0,89) als bei vergleichbaren Studien von Levenson et al. (16 Fälle: r = 0,86) und Rinella ME et al. (r = 0,84) [20, 21].

Bislang veröffentlichte Studien beschrieben Limitationen. Die Programmierer dieser Sequenz versuchten, diese Limitationen zu minimieren. Die Anwendung einer nach der Dixon-Technik modifizierten Gradientenechosequenz mit drei Echozeiten (zur Korrektur des transversalen Relaxationseffektes) ermöglichte es, den Leberfettgehalt genauer zu berechnen und diese Ergebnisse mit den Befunden von invasiven, perkutanen Leberbiopsien in einem großen Patientenkollektiv zu kalibrieren. Dabei spielte gerade die inhomogene Verteilung des Fettgehalts zwischen den Patienten eine entscheidende Rolle.

1984 beschrieben Dixon et al. den Nutzen einer Spin-Echo-Technik mit einem kleinen Zeitversatz des 180° Refokussierungspulses, welcher eine sogenannte out-of-Phase schuf. Die Bilder der in-Phase wurden mit einer konventionellen Spin-Echo-Sequenz akquiriert. Aus beiden Bildern können reine Fett- und Wasserbilder errechnet werden [5]. Seit der Einführung vor 20 Jahren wurde die Dixon-Technik mehrfach modifiziert, um ihre inhärenten Limitationen zu überwinden [21, 32–34].

Die Dixon-Technik hat beispielsweise eine lange Untersuchungszeit mit daraus resultierenden Bewegungsartefakten. 2D T1-gewichtete Gradientenecho-Sequenzen können das Lebergewebe in einem einzelnen Atemzug erfassen [14, 32, 35, 36]. In dieser Studie wurde eine 3D-Gradientenecho-Sequenz eingesetzt, weil diese Sequenz eine kurze Untersuchungszeit (19 Sekunden) aufweist und die gesamte Leber mit einer Schichtdicke von 3 mm in 64 Schichten erfassen kann.

Die geprüfte Studiensequenz berücksichtigt die in der Einleitung beschriebene Fett-Wasser-Ambiguität. Die exakte Trennung des Fett- bzw. Wassersignals mit in- und out-of-Phase Bildgebung ist üblicherweise sehr anfällig für Magnetfeldinhomogenitäten [17] und benötigt fortgeschrittene Rekonstruktionstechniken [29–31]. Diese Studiensequenz verwendet die

Produktimplementation der Dixon-Rekonstruktion, die eine Korrektur der Magnetfeldinhomogenität beinhaltet.

Die Chemical-Shift-Technik unterliegt für verfälschende T1- und T2*-Relaxationseffekte keiner Korrektur, was die Quantifizierung des Fettgehalts erschwert [9]. T1-Relaxationseffekte können mit einem niedrigen Flip-Winkel minimiert werden, weil die bei Fettprotonen schneller ablaufende Longitudinalmagnetisierung innerhalb der Repetitionszeit ausgeglichen wird [9, 37]. In dieser Studiensequenz wurde ein sehr niedrigen Flip-Winkel von nur 10 ° verwendet. Es wird somit angenommen, dass T1-Relaxationseffekte nur einen geringen systematischen Einfluss auf die Fettquantifizierung hatten. Dies muss weiterführend untersucht werden und ist nicht Gegenstand dieser Arbeit.

Demgegenüber beeinträchtigt die Anwesenheit von hepatischem Eisen durch Hämochromatose oder Eisenüberladung die Genauigkeit der Fettgehaltsquantifizierung, weil die T2*-Relaxationseffekte verstärkt werden [14, 15]. Die in dieser Studie verwendete Drei-Punkt-3D-Gradientenechotechnik gewährleistet eine hinreichende Einschätzung der T2*-Zeit und mit Hilfe eines Inline-Algorithmus eine Kompensation der T2*-Effekte. Diese Korrektur findet bereits bei der Berechnung der reinen Fett- und Wasserbilder statt.

In dieser Studie zeigte sich kein Einfluss der hepatischen Eisenablagerung ($p = 0,76$) auf die ermittelte Signalintensität in der T2*-korrigierten Fettgehaltskarte für verschiedene Patienten mit verschiedenen Fettgehalten. Der hepatische Eisengehalt in den Gewebeproben wurde analog anderer Arbeiten [14, 15] mit Hilfe der Berliner-Blau-Reaktion abgeschätzt. Der Goldstandard zur Quantifizierung des hepatischen Eisengehalts umfasst die Trocknung der bei den Leberpunktionen gewonnenen Gewebeproben, die Extraktion und das abschließende Wiegen des Eisens. Es muss berücksichtigt werden, dass die Evaluation des histologischen Eisengehalts dieser und auch anderer Studien nicht nach dem Goldstandard erfolgte.

In der MRT wurde die T2*-Zeit durch die zwei in-Phase Echos gemessen und anschließend in einer T2*-Karte (Abbildung 18 D) dargestellt. Wood JC et al. untersuchten die Quantifizierung des hepatischen Eisengehalts sowie die T2*-Zeit und waren somit in der Lage, sowohl die T2*-Werte, als auch den hepatischen Eisengehalt zu kalibrieren [38]. Es

wäre also theoretisch möglich, den hepatischen Eisengehalt mit dieser Studiensequenz zu bestimmen. Zukünftige Forschungen müssen diese Hypothese prüfen.

Die Leberzirrhose ist mit erhöhtem hepatischen Eisengehalt assoziiert [39]. In einer Studie mit 27 Patienten zeigte Qayum et al., dass die Korrelation zwischen der Fettquantifizierung mit der Chemical-Shift-Technik und dem histologisch gesicherten, prozentualen Fettgehalt in nichtzirrhotischen Patienten größer ist als in zirrhotischen Patienten [16]. In dieser Studie ergaben sich keine signifikanten Unterschiede der Signalintensitäten der Fettgehaltskarte bei verschiedenen Fibrosegraden ($p = 0,9$). Die Ergebnisse zeigten eine hinreichende Korrektur der Studiensequenz für Relaxationseffekte. Ähnlich der Resultate von Fishbein M et al. verminderte das mikroskopische Muster der Fetteinlagerung vor allem bei mikrovesikulären Fetteinlagerungen die Exaktheit ($p = 0,01$) [22]. Allerdings tritt ein mikrovesikuläres Muster nur sehr selten auf [40].

Einige generelle Limitationen der Studie müssen genannt werden. Selbst unter besten Voraussetzungen unterscheiden sich die Lokalisationen der entnommenen Gewebeproben von den betrachteten Regionen in den verschiedenen MRT-Datensätzen. Zudem ist Fett inhomogen in der Leber verteilt, was zu Kalibrierungsfehlern führen kann. Ratziu et al. zeigten beeindruckend, dass die Übereinstimmung hinsichtlich des Steatosegrades von zwei Leberbiopsien des gleichen Patienten gerade einmal bei 62 % liegt [41]. Es wurde versucht, diesen Fehler durch eine hohe Fallzahl möglichst niedrig zu halten. Gerade die Ergebnisse von Ratziu et. al belegen die Notwendigkeit einer nichtinvasiven Technik mit welcher der Leberfettgehalt in der gesamten Leber sicher beurteilt werden kann. Eine weitere Limitation ist, dass ausschließlich ein Radiologe die Regions of Interest (ROI) erstellte und deren mittlere Signalintensität für die Kalibrierung der Daten bestimmte. Trotz der inhomogenen Verteilung des Fettes in der Leber wiesen 90 % der Patienten einen histologisch bestimmten Leberfettgehalt von weniger als 50 % auf. Es wurde beschrieben, dass eine hohe Fallzahl besonders bei Fettanteilen von über 50 % eine wichtige Rolle spielt. Letztendlich ist dieser Aspekt wahrscheinlich von untergeordneter Bedeutung, da Fettanteile von über 50 % eher selten auftreten [4].

Obwohl diese Methode erst den Beginn der Visualisierung von Parenchymerkrankungen der Leber darstellt, kann die MRT, und besonders der Einsatz der Studiensequenz, einen

wichtigen Beitrag zur Detektion und Quantifizierung der nichtalkoholischen Fettleber (NAFLD) leisten. Neben der sehr zeitaufwändigen MR-Spektroskopie scheint die Chemical-Shift-Methode die bisher einzige Möglichkeit zur schnellen und zuverlässigen Beurteilung der nichtalkoholischen Fettleber zu sein [4]. Es ist theoretisch möglich, andere Pathologien der Leber, wie Siderosen, mit Hilfe der T2*-Karte ebenfalls nichtinvasiv zu quantifizieren. Weitere Forschungen sind nötig, um diese Hypothese zu bestätigen. Es bleibt abzuwarten, ob zusätzlich die diffusionsgewichtete Bildgebung oder die Magnetresonanzelastographie Optionen zur Detektion und zum Grading von Fibrose, Zirrhose und zur Beurteilung von Hepatitiden darstellen [42, 43].

Schlussfolgerung: Die Drei-Punkt-Dixon-MRT mit adjustierten T2*-Effekten ist eine geeignete, robuste, nichtinvasive Methode zur Beurteilung und Quantifizierung des Leberfettgehalts. Im Rahmen der Gesundheitsstudie SHIP (Study of Health in Pomerania) leistet die Drei-Punkt-Dixon-MRT aktuell einen wichtigen Beitrag zur Datenerhebung in einer großen Bevölkerungsgruppe. Darauf aufbauend, kann die Drei-Punkt-Dixon-MRT als modernes diagnostisches Verfahren innerhalb des Projektes GANI_MED (Greifswald Approach to Individualized Medicine) bei der Umsetzung der individualisierten Medizin eine wichtige Rolle spielen.

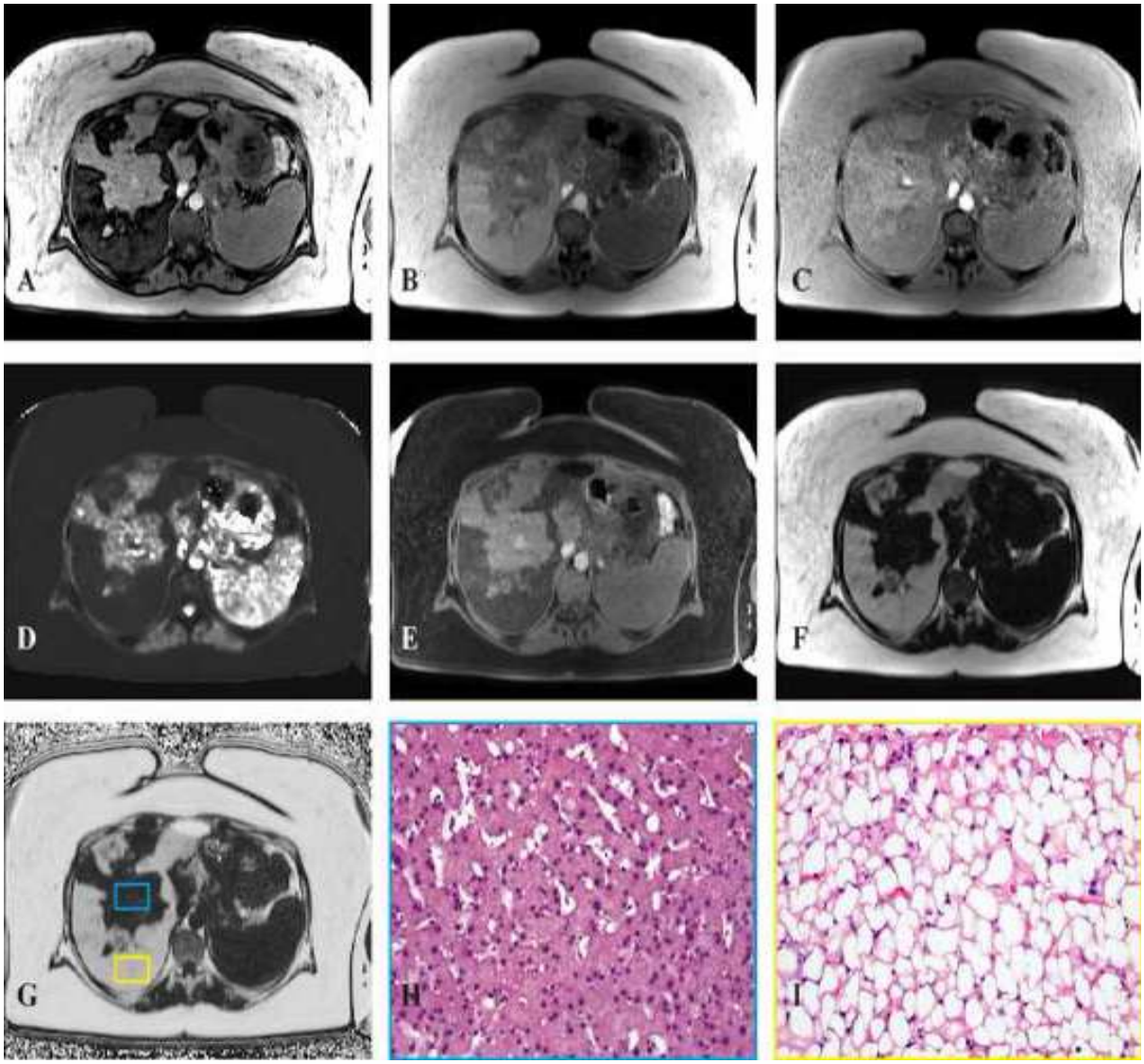

Abbildung 18: MRT-Bilder und histologische Präparate

39-jährige, adipöse Patientin mit erhöhten Transaminasewerten. Die Bildgebung mit der MRT detektierte eine regional verfettende Degeneration des Lebergewebes. Dieser Fall veranschaulicht die Drei-Echo-Dixon T1-gewichtete 3D Gradientenechosequenz mit einer TR von 11 ms und drei TE-Werten (A: out-of-Phase, 2,4 ms; B: erste in-Phase, 4,8 ms; C: zweite, inverse in-Phase 9,6 ms). Die T2*-Karte wurde mit zwei TE-Werten aus den zwei in-Phasen berechnet (D); reines Wasserbild (E) und reines Fettbild (F). Diese drei Maps sind in einer T2*-korrigierten Fettgehaltskarte (G) zusammengefasst. Mit ultraschallgesteuerter Biopsie wurden zwei Gewebeproben aus der Leber entnommen. Die erste wurde dem Lebersegment 8 entnommen (blaues Rechteck), die zweite dem hinteren Teil des Lebersegments 7 (gelbes Rechteck) (G). Die HE-Färbung demonstriert einen Leberfettgehalt von 5 % (H) und 96 % (I). Mit freundlicher Genehmigung von Dr. med. Jens-Peter Kühn. (Originalvergrößerung 200-fach)

5 Zusammenfassung

Zielstellung*:* Nichtinvasive Quantifizierung des Leberfettgehalts (HFC) mit der Drei-Echo-Dixon-Technik (MRT) und Korrektur für T2*-Relaxationseffekte im Vergleich zur Leberbiopsie.

Material und Methoden: Einhundert Patienten (50 männlich, 50 weiblich, mittleres Alter 57,7 ± 14.2 Jahre) wurden einer klinisch indizierten Leberbiopsie (102 Gewebeproben) unterzogen. 24 - 72 Stunden später erfolgte die MRT-Untersuchung. Die MRT wurde mit einem 1,5 T (Magnetom Avanto, Siemens Healthcare, Erlangen, Germany) unter Verwendung einer Dixon-Bildgebung mit T2*-Korrektur (work-in-progress, Siemens Healtcare) durchgeführt. Eine 3D-Gradientenechosequenz (VIBE) mit $TR/TE_1/TE_2/TE_3$ von 11/2,4/4,8/9,6 ms und einer Inline-Berechnung der T2*-korrigierten Wasser-, Fett-, und Fettgehaltskarte wurde in Atemanhaltetechnik durchgeführt. Es erfolgte der Abgleich der Signalintensitäten der errechneten T2*-korrigierten Fettgehaltskarte (SI_{FAT}) mit den histologisch bestimmten Leberfettgehalten ($HFC_{(Path)}$). Die Korrelation nach Spearman für $HFC_{(Path)}$ und SI_{FAT} wurde bestimmt. Der Einfluss von Fibrosegrad, Zirrhosegrad, hepatischem Eisengehalt und mikroskopischem Muster der Fetteinlagerung (makrovesikulär, mikrovesikulär, gemischt makro- und mikrovesikulär) auf die Genauigkeit der nichtinvasiven Fettquantifizierung wurde analysiert.

Ergebnisse: Die Korrelation zwischen SI_{FAT} und $HFC_{(Path)}$ war $r_{spearman}$ = 0.89. Die Übereinstimmung zwischen dem durch MRT berechneten HFC und dem $HFC_{(Path)}$ wurde mit einem nichtlinearen Saturation-Growth-Model bestimmt. Die Korrelation betrug $r_{spearman}$ = 0.89. Ein Kruskal-Wallis-Test zeigte keine signifikanten Unterschiede der SI_{FAT} für unterschiedliche Fibrosegrade (p = 0,90) und unterschiedliche Eisengehalte der Leber (p = 0.76). Die mikrovesikuläre Fetteinlagerung zeigte signifikant niedrigere Signalintensitäten als makrovesikuläre oder gemischt makro- und mikrovesikuläre Fetteinlagerungen (p = 0,01).

Schlussfolgerung: Die Drei-Punkt-Dixon-MRT mit adjustierten T2*-Effekten ist eine geeignete, nichtinvasive Methode zur Beurteilung und Quantifizierung des Leberfettgehalts ohne zuvor publizierte Limitationen durch Siderose und Zirrhose.

6 Literaturverzeichnis

1 *Adams LA, Angulo P*. Treatment of non-alcoholic fatty liver disease. Postgrad Med J 2006; 82(967): 315–322

2 *Nomura H, Kashiwagi S, Hayashi J et al*. Prevalence of fatty liver in a general population of Okinawa, Japan. Jpn. J. Med 1988; 27(2): 142–149

3 *Bedogni G, Miglioli L, Masutti F et al*. Prevalence of and risk factors for nonalcoholic fatty liver disease: the Dionysos nutrition and liver study. Hepatology 2005; 42(1): 44–52

4 *Szczepaniak LS, Nurenberg P, Leonard D et al*. Magnetic resonance spectroscopy to measure hepatic triglyceride content: prevalence of hepatic steatosis in the general population. Am. J. Physiol. Endocrinol. Metab 2005; 288(2): E462-8

5 *Springer F, Machann J, Claussen CD et al*. Liver fat content determined by magnetic resonance imaging and spectroscopy. World J. Gastroenterol 2010; 16(13): 1560–1566

6 *Angulo P*. Obesity and nonalcoholic fatty liver disease. Nutr. Rev 2007; 65(6 Pt 2): S57-63

7 *Baumeister SE, Völzke H, Marschall P et al*. Impact of fatty liver disease on health care utilization and costs in a general population: a 5-year observation. Gastroenterology 2008; 134(1): 85–94

8 *Brunt EM, Janney CG, Di Bisceglie AM et al*. Nonalcoholic steatohepatitis: a proposal for grading and staging the histological lesions. Am. J. Gastroenterol 1999; 94(9): 2467–2474

9 *Cassidy FH, Yokoo T, Aganovic L et al*. Fatty liver disease: MR imaging techniques for the detection and quantification of liver steatosis. Radiographics 2009; 29(1): 231–260

10 *Mathiesen UL, Franzén LE, Aselius H et al*. Increased liver echogenicity at ultrasound examination reflects degree of steatosis but not of fibrosis in asymptomatic patients with mild/moderate abnormalities of liver transaminases. Dig Liver Dis 2002; 34(7): 516–522

11 *Kuntz E, Kuntz H*. Hepatology, principles and practice: History, morphology, biochemistry, diagnostics, clinic, therapy. Heidelberg: Springer; 2006; Metabolic disorders and storage diseases; 284-285

12 *Roldan-Valadez E, Favila R, Martínez-López M et al*. In vivo 3T spectroscopic quantification of liver fat content in nonalcoholic fatty liver disease: Correlation with biochemical method and morphometry. J. Hepatol 2010; 53(4): 732–737

13 *Venkataraman S, Braga L, Semelka RC*. Imaging the fatty liver. Magn Reson Imaging Clin N Am 2002; 10(1): 93–103

14 *Alústiza JM, Castiella A*. Liver fat and iron at in-phase and opposed-phase MR imaging. Radiology 2008; 246(2): 641

15 *Westphalen ACA, Qayyum A, Yeh BM et al*. Liver fat: effect of hepatic iron deposition on evaluation with opposed-phase MR imaging. Radiology 2007; 242(2): 450–455

16 *Qayyum A, Goh JS, Kakar S et al*. Accuracy of liver fat quantification at MR imaging: comparison of out-of-phase gradient-echo and fat-saturated fast spin-echo techniques--initial experience. Radiology 2005; 237(2): 507–511

17 *Dixon WT*. Simple proton spectroscopic imaging. Radiology 1984; 153(1): 189–194

18 *Lee JK, Dixon WT, Ling D et al*. Fatty infiltration of the liver: demonstration by proton spectroscopic imaging. Preliminary observations. Radiology 1984; 153(1): 195–201

19 *Heiken JP, Lee JK, Dixon WT*. Fatty infiltration of the liver: evaluation by proton spectroscopic imaging. Radiology 1985; 157(3): 707–710

20 *Rinella ME, McCarthy R, Thakrar K et al*. Dual-echo, chemical shift gradient-echo magnetic resonance imaging to quantify hepatic steatosis: Implications for living liver donation. Liver Transpl 2003; 9(8): 851–856

21 *Levenson H, Greensite F, Hoefs J et al*. Fatty infiltration of the liver: quantification with phase-contrast MR imaging at 1.5 T vs biopsy. AJR Am J Roentgenol 1991; 156(2): 307–312

22 *Fishbein M, Castro F, Cheruku S et al*. Hepatic MRI for fat quantitation: its relationship to fat morphology, diagnosis, and ultrasound. J. Clin. Gastroenterol 2005; 39(7): 619–625

23 *Cardella JF, Bakal CW, Bertino RE, et al*. Quality improvement guidelines for image-guided percutaneous biopsy in adults. Journal of Vascular and Interventional Radiology 2003(14): 227–230

24 *Ishak K, Baptista A, Bianchi L et al*. Histological grading and staging of chronic hepatitis. J. Hepatol 1995; 22(6): 696–699

25 *Parekh S, Anania FA*. Abnormal lipid and glucose metabolism in obesity: implications for nonalcoholic fatty liver disease. Gastroenterology 2007; 132(6): 2191–2207

26 *Targher G*. Non-alcoholic fatty liver disease, the metabolic syndrome and the risk of cardiovascular disease: the plot thickens. Diabet. Med 2007; 24(1): 1–6

27 *Torres DM, Harrison SA*. Diagnosis and therapy of nonalcoholic steatohepatitis. Gastroenterology 2008; 134(6): 1682–1698

28 *Glover GH*. Multipoint Dixon technique for water and fat proton and susceptibility imaging. J Magn Reson Imaging; 1(5): 521–530

29 *Xiang QS, An L*. Water-fat imaging with direct phase encoding. J Magn Reson Imaging; 7(6): 1002–1015

30 *Ma J*. Breath-hold water and fat imaging using a dual-echo two-point Dixon technique with an efficient and robust phase-correction algorithm. Magn Reson Med 2004; 52(2): 415–419

31 *Reeder SB, Wen Z, Yu H et al*. Multicoil Dixon chemical species separation with an iterative least-squares estimation method. Magn Reson Med 2004; 51(1): 35–45

32 *Hussain HK, Chenevert TL, Londy FJ et al*. Hepatic fat fraction: MR imaging for quantitative measurement and display--early experience. Radiology 2005; 237(3): 1048–1055

33 *Fishbein MH, Gardner KG, Potter CJ et al*. Introduction of fast MR imaging in the assessment of hepatic steatosis. Magn Reson Imaging 1997; 15(3): 287–293

34 *Zhang X, Tengowski M, Fasulo L et al*. Measurement of fat/water ratios in rat liver using 3D three-point dixon MRI. Magn Reson Med 2004; 51(4): 697–702

35 *Park HW, Kim YH, Cho ZH*. Fast gradient-echo chemical-shift imaging. Magn Reson Med 1988; 7(3): 340–345

36 *Chen Q, Stock KW, Prasad PV, Hatabu H*. Fast magnetic resonance imaging techniques. Eur J Radiol 1999; 29(2): 90–100

37 *Yokoo T, Bydder M, Hamilton G et al*. Nonalcoholic fatty liver disease: diagnostic and fat-grading accuracy of low-flip-angle multiecho gradient-recalled-echo MR imaging at 1.5 T. Radiology 2009; 251(1): 67–76

38 *Wood JC, Enriquez C, Ghugre N et al*. MRI R2 and R2* mapping accurately estimates hepatic iron concentration in transfusion-dependent thalassemia and sickle cell disease patients. Blood 2005; 106(4): 1460–1465

39 *Sallie RW, Reed WD, Shilkin KB*. Confirmation of the efficacy of hepatic tissue iron index in differentiating genetic haemochromatosis from alcoholic liver disease complicated by alcoholic haemosiderosis. Gut 1991; 32(2): 207–210

40 *Burt AD, Mutton A, Day CP*. Diagnosis and interpretation of steatosis and steatohepatitis. Semin Diagn Pathol 1998; 15(4): 246–258

41 *Ratziu V, Charlotte F, Heurtier A et al*. Sampling variability of liver biopsy in nonalcoholic fatty liver disease. Gastroenterology 2005; 128(7): 1898–1906

42 *Do RKG, Chandarana H, Chandanara H et al*. Diagnosis of liver fibrosis and cirrhosis with diffusion-weighted imaging: value of normalized apparent diffusion coefficient using the spleen as reference organ. AJR Am J Roentgenol 2010; 195(3): 671–676

43 *Schwenzer NF, Springer F, Schraml C et al*. Non-invasive assessment and quantification of liver steatosis by ultrasound, computed tomography and magnetic resonance. J. Hepatol 2009; 51(3): 433–445

7 Abbildungsverzeichnis

Abbildung 1: Chemical Shift zwischen Fett und Wasser 8
Abbildung 2: Ansteigende Chemical Shifts bei zunehmenden Magnetfeldstärken in unterschiedlichen Systemen 9
Abbildung 3: Verhalten der Signalstärken in einem Fett-Wasser-Gemisch in Abhängigkeit von der Echozeit TE 10
Abbildung 4: MRT-Bilder zu den entsprechenden Echozeiten 18
Abbildung 5: Abfall der Signalintensität über der Echozeit 19
Abbildung 6: Schematische Darstellung der Ausrichtung der Magnetisierungsvektoren von Fett und Wasser bei unterschiedlichen Echozeiten 19
Abbildung 7: Reines Fett- und Wasserbild. 20
Abbildung 8: Berechnung der Fettgehaltskarte mit Hilfe der T2*-korrigierten Fett- und Wasserbilder 21
Abbildung 9: T2*-Karte und Fettgehaltskarte nach T2*-Korrektur als Ausdruck der Fettfraktion multipliziert mit einem Aufhellungsfaktor 21
Abbildung 10: Hämatoxylin-Eosin-gefärbte Präparate von zwei Lebern mit unterschiedlichen Fettgehalten 22
Abbildung 11: Unterschiedliche Muster der Fetteinlagerung in den Gewebeproben 23
Abbildung 12: Unterschiedlich Fibrosegrade in den Gewebeproben nach ISHAK 24
Abbildung 13: Unterschiedliche Eisengehalte in den Gewebeproben nach der Berliner-Blau-Reaktion 25
Abbildung 14: Gegenüberstellung der Histopathologie einer Gewebeprobe und der dazugehörigen Signalintensität in der Leber 30
Abbildung 15: Kalibrierung der Signalintensität unter Verwendung der T2*-korrigierten Fettgehaltskarte und den Ergebnissen der 102 histopathologisch untersuchten Gewebeproben 31
Abbildung 16: Regressionsanalyse zur Übereinstimmung zwischen HFC und $HFC_{(Path)}$ 31
Abbildung 17: Residualanalyse 32
Abbildung 18: MRT-Bilder und histologische Präparate 40

8 Anhang

8.1 Berechnung der T2-korrigierten Fettgehaltskarte nach Siemens:*

Das Signal der Gradientenechosequenz GRE im stabilen Zustand kann so ausgedrückt werden:

$$\rho(\Theta,TE) = \rho_0 \sin\Theta\left(\frac{1-E_1}{1-E_1\cos\Theta}\right)e^{\frac{-TE}{T2^*}}$$
$$E_1 = e^{\frac{-TR}{T1}} \qquad (1)$$

ρ_0...Spin-Dichte; Θ...Flipwinkel; TE …Echozeit; TR...Repetitionszeit; $T1$…longitudinale Relaxationszeit; $T2$... transversale Relaxationszeit

Der Teil $A = \rho_0 \sin\Theta \frac{1-E_1}{1-E_1\cos\Theta}$ ist unabhängig von der Echozeit und für jede chemische Verbindung konstant.

Das Signal, das von jedem der drei Echos generiert wird, kann beschrieben werden als

$$\rho_i = Ae^{\frac{-TE_i}{T2^*}} \qquad i = 1,2,3 \qquad \textit{für } TE_1,\ TE_2,\ TE_3, \qquad (2)$$

Die zwei in-Phase-Echos (zweites und drittes im Sequenzprotokoll) wurden verwendet, um den T2*-Abfall Voxel für Voxel unter Benutzung der geschätzten T2*-Karte zu korrigieren:

$$\rho_2 = \rho_3 e^{\frac{TE_3-TE_2}{T2^*}}$$
$$T2^* = \left[\ln\left(\frac{\rho_2}{\rho_3}\right)\right]^{-1}(TE_3 - TE_2)$$

Die Fett- und Wasserbilder wurden berechnet, indem die T2*-korrigierten Daten des ersten und des zweiten Echos in die Dixon-Produkt-Rekonstruktion (Siemens Healthcare; software version syngo MR B15A) eingeflossen sind.

9 Abkürzungsverzeichnis

μkatal	Mikrokatal
2D	zweidimensional
2E	Zwei-Echo
3D	dreidimensional
3E	Drei-Echo
AFLD	alcoholic fatty liver disesase
AG	Arbeitsgemeinschaft
ALAT	Alanin-Aminotransferase
Alk. Phosphatase	alkalische Phosphatase
ASAT	Aspartat-Aminotransferase
AU	arbitrary unit
B0	Magnetfeldstärke
bzw.	beziehungsweise
$-CH_2-$	Methylengruppe
$-CH_3$	Methylgruppe
cm	Centimeter
-COOH	Carboxygruppe
CT	Computertomographie
CUP	cancer of unknown primary
F	Fett
F%	Fettfraktion
FLD	fatty liver disease
FoV	Field of View
gamma-GT	gamma-Glutamyl-Transferase
GANI_MED	Greifswald Approach to Individualized Medicine
^{1}H-MRS	Protonen-Magnetresonanzspektroskopie
HE	Hounsfield-Einheit
HFC	hepatic fat content, Leberfettgehalt
$HFC_{(Path)}$	histologisch bestimmter Leberfettgehalt
Hz	Hertz
IP	in-Phase

m	Meter
min.	minimale
mm	Millimeter
MR	Magnetresonanz-
MRT	Magnetresonanztomographie
ms	Millisekunden
mT	Millitesla
n	Anzahl
NAFLD	non-alcoholic fatty liver disease
NASH	non-alcoholic steatohepatitis
-OH	Hydroxygruppe
OP	out-of-Phase
p	Signifikanzkoeffizient
ppm	parts per million
r	Korrelationskoeffizient
ROI	Region of Interest
s	Sekunde
s.u.	siehe unten
SD	Standardabweichung
SHIP	Study of Health in Pomerania
SI	Signalintensität
SI_{FAT}	Signalintensität in der T2*-korrigierten Fettgehaltskarte
T	Tesla
TE	Echozeit
TR	Repetitionszeit
TSE	Turbo-Spin-Echo
W	Wasser
γ	gyromagnetisches Verhältnis von Protonen
z. B.	zum Beispiel

10 Entstandene Forschungsleistung

10.1 Präsentation / Vortrag

Noninvasive quantification of hepatic fat and iron content in an epidemiological study using T2*-corrected three-point dixon MRI; European Congress of Radiology; 03.-08.03.2011, Wien. EUR RADIOL 2011, SS801a/3

Kühn J-P, Hegenscheid K, Thiel R, Bühlow R, Evert M, Seipel R, Kirsch M, Hosten N, Puls R. Nicht invasive Quantifizierung des Leberfettgehalts unter Verwendung der T2* korrigierten Dixon MRT. 92. Deutscher Röntgenkongress, 01.06 - 04.06.2010, Hamburg. ROFO-FORTSCHR RONTG 2011, VO:224.1

10.2 Originalarbeit

Kühn J-P, Evert M, Friedrich N, Kannengiesser S, Mayerle J, Thiel R, Lerch M, Dombrowski F, Mensel B, Hosten N, Puls R. Noninvasive Quantification of Hepatic Fat Content Using Three-Echo Dixon-MRI with Correction for T2* Relaxation Effects. Investigative Radiology 2011; IR-D-11-00157R1. article in press

11 Eidesstattliche Erklärung

Hiermit erkläre ich, dass ich die vorliegende Dissertation selbständig verfasst und keine anderen als die angegebenen Hilfsmittel benutzt habe.

Die Dissertation ist bisher keiner anderen Fakultät vorgelegt worden.

Ich erkläre, dass ich bisher keine Promotionsverfahren erfolglos beendet habe und dass eine Aberkennung eines bereits erworbenen Doktorgrades nicht vorliegt.

Greifswald, den 16.05.2013 .....

Robert Thiel

12 Danksagung

Ich möchte mich bei Herrn Prof. Dr. med. N. Hosten, Direktor des Instituts für Diagnostische Radiologie und Neuroradiologie der Universitätsmedizin Greifswald für die Überlassung dieses Arbeitsthemas und seine stete und freundliche Unterstützung sehr herzlich bedanken.

Mein Dank gilt auch meinem Doktorvater Herrn PD Dr. med. R. Puls für seine große Hilfsbereitschaft bei entstandenen Fragen und Problemen und für seine richtungweisenden Vorgaben bei der Erstellung dieser Doktorarbeit.

Ganz besonders möchte ich mich bei meinem Betreuer Herrn Dr. med. J-P. Kühn bedanken. Er opferte einen großen Teil seiner Arbeits- und Freizeit, um mir bei allen offenen Fragen mit hilfreichen Ratschlägen zur Seite zu stehen. Nicht zuletzt bildete sein enormer Einsatz die Grundlage zur Bewältigung dieses Themas. Auch bedanke ich mich bei Frau Julia Kühn, Herrn Dr. med. Birger Mensel und allen Mitarbeitern des Instituts für Diagnostische Radiologie für ihre Hilfe und ihr Interesse an dieser Doktorarbeit.

Ich bedanke mich bei W.D. Gilson, PD Dr. S. Kannengießer und A. Kickhefel von der Siemens Healthcare für die Bereitstellung des „VIBE with T2*-corrected Dixon Fat/Water Separation" – Pakets und für hilfreiche Diskussionen.

Weiterhin bedanke ich mich bei Frau PD Dr. rer. med. N. Friedrich für ihre Hilfe beim schwierigen Thema Statistik.

Ich bedanke mich hiermit sehr herzlich bei den Herren Prof. Dr. med. M. Evert und Prof. Dr. med. F. Dombrowski aus dem Institut für Pathologie für ihre zeitintensive Arbeit bei der histologischen Auswertung der Proben.

Auch spreche ich hiermit Frau Prof. Dr. med. J. Mayerle und Herrn Prof. Dr. med. M. Lerch der Klinik und Poliklinik für Innere Medizin A meinen Dank für ihre bereitwillige, fachliche Unterstützung und ihre Hilfe bei der Patientenrekrutierung aus.

Bedanken möchte ich mich schließlich auch bei allen Mitarbeitern der Universitätsmedizin Greifswald, die die notwendige Patientenrekrutierung und Probengewinnung vorangetrieben und unterstützt haben. In diesem Zusammenhang bedanke ich mich hiermit auch bei allen Patienten für ihre freiwillige Teilnahme an dieser Studie.

Allen Freunden und Bekannten, die mich während dieser Zeit begleitet haben, danke ich für ihren Rückhalt und ihr Verständnis.