Aus dem Universitätsklinikum Greifswald
Klinik und Poliklinik für Orthopädie und orthopädische Chirurgie
- Direktor: Univ.-Prof. Dr. med. Harry Merk -

Mittelfristige Ergebnisse nach Implantation interspinöser Spreizer an der Lendenwirbelsäule (Wallis®)

INAUGURAL – DISSERTATION

zur Erlangung des akademischen Grades

Doktor der Medizin
(Dr. med.)

der

Universitätsmedizin

der

Ernst-Moritz-Arndt Universität Greifswald
2013

vorgelegt von
Christoph Buller
aus Leipzig

Dekan: Prof. Dr. med. dent. Reiner Biffar

Gutachter: 1. Prof. Dr. H. Merk (Greifswald)

2. Prof. Dr. C. H. Lohmann (Magdeburg)

Datum der mündlichen Prüfung: 02.04.2014

Inhaltsverzeichnis

Abkürzungsverzeichnis 4
Zusammenfassung 5
1 Einleitung 7
2 Zielsetzung und Fragestellungen 8
3 Grundlagen 9
3.1 Funktionelle Anatomie und Biomechanik der Lendenwirbelsäule 9
3.2 Degenerative Veränderungen 12
3.2.1 Bandscheibendegeneration 12
3.2.2 Segmentinstabilität 14
3.2.3 Lumbale Spinalkanalstenose 16
3.3 Operative Stabilisierung durch Fusion 19
3.4 Stabilisierung durch dynamische Verfahren 21
3.4.1 Vertreter interspinöser Implantate 22
3.4.2 Der Wallis®-Spacer 24
4 Patienten und Methoden 28
4.1 Studiendesign 28
4.2 Patientenauswahl 29
4.3 Klinische Daten 29
4.4 Radiologische Daten 33
4.4.1 Seitlicher Strahlengang 34
4.4.2 A.-p.-Strahlengang 37
4.5 Statistische Bearbeitung 38
5 Ergebnisse 39
5.1 Patienten- und Operationsdaten 39
5.2 Klinisch deskriptive Daten 41
5.2.1 Kraftminderung und Parästhesien 41
5.2.2 Fragebögen 42
5.2.3 Komplikationen 45
5.3 Radiologische Befunde 46
5.3.1 Messwerte 46
5.3.2 Radiologisch nachgewiesene Komplikationen 52

6 Diskussion 56
6.1 Diskussion der klinischen und anamnestischen Daten 56
6.2 Diskussion der radiologischen Befunde 61
6.2.1 Bandscheibenhöhe 61
6.2.2 Gesamtlordosewinkel und segmentaler Lordosewinkel 63
6.2.3 Radiologisch festgestellte Komplikationen 64
6.3 Komplikationsrisiken 71
6.4 Diskussion der Fragestellungen 73
6.5 Limitationen 75
7 Literaturverzeichnis 76
8 Abbildungsverzeichnis 90
9 Diagrammverzeichnis 91
10 Tabellenverzeichnis 92

Abkürzungsverzeichnis

a.-p.	anterior-posterior
CT	Computertomographie
EZ	Elastische Zone
LSS	lumbale Spinalkanalstenose
LWS	Lendenwirbelsäule
Max	Maximum
Mean	Mittelwert
Min	Minimum
MRT	Magnetresonanztomographie
NU	Nachuntersuchungszeitpunkt
NZ	Neutrale Zone
ODI	Oswestry Disability Index
Op	Operation
PEEK	Polyetheretherketon
ROM	Range of Motion
SD	Standardabweichung
VAS	Visuelle Analogskala

Zusammenfassung

Hintergrund: Interspinöse Implantate werden in der Behandlung lumbaler Spinalkanalstenosen und segmentaler Instabilität im Bereich der Lendenwirbelsäule eingesetzt. Ein Vertreter ist der 1986 von Jaques Sénégas entwickelte Wallis®-Spacer (Abbott, Bordeaux, Frankreich). Durch Einschränkung des Bewegungsumfanges des betroffenen Bewegungssegmentes wird eine dynamische Stabilisierung erreicht. In Studien sind für verschiedene interspinöse Implantate kurzfristig gute Ergebnisse in der Schmerzreduktion und Funktionalität belegt. Neben Studien der Entwickler selbst, mangelt es an längerfristigen Ergebnissen nach Implantation interspinöser Implantate.

Zielsetzung: Ziel der Arbeit war es, klinische und radiologische Ergebnisse nach einem Mindestbeobachtungszeitraum von 24 Monaten nach Implantation des Wallis®-Spacers zu evaluieren.

Studiendesign: In einer retrospektiven Kohortenstudie wurden klinische und radiologische Daten von 64 Patienten der Klinik für Orthopädie und Unfallchirurgie des Asklepios Klinikum Uckermark in Schwedt/ Oder erhoben, bei denen im Zeitraum zwischen 01/2005 und 12/2007 ein Wallis®-Spacer implantiert wurde.

Material/ Methodik: Zur Beurteilung der funktionellen Beeinträchtigung sowie von Rücken- und Beinschmerzen wurden der Oswestry Disability Index (ODI) und die visuelle Analogskala (VAS) verwendet. In konventionellen Röntgenaufnahmen wurden Gesamt- und segmentaler Lordosewinkel (nach Cobb), vordere (vBSH) und hintere Bandscheibenhöhe (hBSH) sowie Olisthesebildungen bestimmt. Außerdem erfolgte die Beurteilung der Grenzflächen zwischen Implantat und Knochen. Ausschlusskriterien waren Revisionseingriffe innerhalb von 24 Monaten und fehlende radiologische Daten. Vollständige Datensätze von 21 Patienten (8 weiblich, 13 männlich, mittleres Alter 59,8 Jahre [Min. 35, Max. 79]) mit einem durchschnittlichen Beobachtungszeitraum von 44,7 Monaten (Min. 24,3; Max. 64,7) wurden ausgewertet.

Ergebnisse: Die Implantation erfolgte bei der Mehrzahl der Patienten in Höhe L4/5 (n=11). Es zeigte sich keine klinisch bedeutsame Verbesserung zum Zeitpunkt der Nachuntersuchung (NU) gegenüber der präoperativen Ausgangssituation (ODI präoperativ 40,9%; NU 31,1%; VAS-Besserung: Rückenschmerz 8% [präoperativ 6,6; NU 5,8], Beinschmerz 17% [präoperativ 6,5; NU 4,8]). Ein entlordosierender Effekt auf das operierte Bewegungssegment wurde nicht nachgewiesen (präoperativ 6,1°; postoperativ 6,1°; nach Mindestbeobachtungszeitraum 5,8°). Die Bandscheibenhöhen vergrößerten sich postoperativ und verringerten sich bis zur NU (vBSH/ hBSH: präoperativ 9,4 mm/ 6,0 mm; postoperativ 10,3 mm/ 6,8 mm; NU 8,3 mm/ 4,7 mm). Radiologisch wurden im Verlauf bei 18 Patienten (85,7%) deutliche Resorptionssäume um das Implantat nachgewiesen. Bei fünf Patienten (23,8%) bildeten sich radiologisch nachweisbare Ossifikationen um das Implantat. Angrenzend an das Implantat ereigneten sich bei zwei Patienten (9,5%) Dornfortsatzfrakturen. Bei 6 Patienten (28,6%) wurde zum Zeitpunkt der Nachuntersuchung die Indikation für eine Revisionsoperation gestellt.

Diskussion: Die vorliegende Arbeit ist als retrospektive Studie mit fehlender Kontrollgruppe, kleiner Patientenkohorte, breitem Nachuntersuchungsintervall und Einschluss verschiedener Operationsverfahren in ihrer Aussagekraft limitiert. Es ließ sich im Nachuntersuchungszeitraum von mehr als 24 Monaten röntgenologisch kaum ein Einfluss auf das Bewegungssegment nachweisen. Die klinische Verbesserung blieb gering. Im Verlauf kam es zur Ausbildung von Resorptionssäumen und eine bedeutsame Anzahl an Revisionsoperationen wurde notwendig. Durch die vorliegende Arbeit bleibt ungeklärt, welche Beeinflussung von dem interspinösen Spacer ausgeht.

Fazit: Für eine längerfristige Verwendung des Wallis®-Spacers sollte die Indikation unter Berücksichtigung der zeitlich limitierten Wirkung im Einzelfall kritisch diskutiert werden.

1 Einleitung

Die Lebenszeitprävalenz für das Auftreten von Rückenschmerzen beträgt in Deutschland etwa 80% (1). Aus der Behandlung der betroffenen 18- bis 75-jährigen Patienten entstehen in Deutschland Kosten von ca. 49 Milliarden Euro pro Jahr. Diese Summe entspricht 2,2% des Bruttoinlandsproduktes Deutschlands (2). Als therapeutische Optionen kommen initial konservative physiotherapeutische, physikalische (Wärme, Transkutane elektrische Nervenstimulation, etc.) und analgetische Maßnahmen zur Anwendung. Nach Ausschöpfung dieser Möglichkeiten war bis in die 1980er Jahre eine Dekompressions- oder Fusionsoperation als Standardverfahren die Therapie der Wahl. In den 1990er Jahren wurden erste Studien zur dynamischen Stabilisierung mit interspinösen Implantaten durchgeführt (3). Diese werden seitdem zunehmend als Alternative oder Ergänzung zu den klassischen Operationsverfahren zur Behandlung degenerativ bedingter Rückenleiden eingesetzt. Zahlreiche Studien belegen den kurzfristigen Erfolg beim Einsatz interspinöser Implantate (3-7). Berichte über Misserfolge und mittel- bis langfristige unbefriedigende Ergebnisse geben Anlass zu kritischen Überlegungen (8-11). Komplikationen werden in der vorhandenen Literatur nur wenig diskutiert. In dieser retrospektiven Arbeit sollen die mittelfristigen Ergebnisse bei Patienten mit Wallis®-Spacer (Abbott, Bordeaux, Frankreich) untersucht werden. In der Literatur finden sich bisher wenige Studien zur dynamischen Stabilisierung mit dem Wallis®-Spacer (8; 12; 13).

2 Zielsetzung und Fragestellungen

In der vorliegenden Arbeit sollen die klinischen und radiologischen Ergebnisse nach Implantation von Wallis-Spacern evaluiert sowie die Funktionsfähigkeit, Haltbarkeit und Komplikationen dargestellt werden. Unter Berücksichtigung dieser Zielsetzung wurden folgende Fragen bezüglich der Verwendung des Wallis-Spacers formuliert:

- Welche Veränderungen der klinischen Parameter Schmerz und Funktion treten nach dem Mindestbeobachtungszeitraum auf?
- Welche radiologischen Veränderungen sind nach dem Mindestbeobachtungszeitraum nachweisbar?
- Besteht eine Korrelation zwischen Schmerz, Funktion und radiologischen Veränderungen 24 Monate nach Implantation?
- Lassen sich Schlußfolgerungen zur Indikationsstellung aus den Ergebnissen ableiten?

3 Grundlagen

3.1 Funktionelle Anatomie und Biomechanik der Lendenwirbelsäule

Festigkeit, Beweglichkeit und Stabilität stellen gemeinsam die wesentlichen funktionellen Anforderungen an die Wirbelsäule dar (14). Nach Farfan et al. (15) hat die Wirbelsäule im Laufe der Evolution vor allem in der sagittalen Bewegungsrichtung eine Widerstandsfähigkeit gegen Krafteinwirkung entwickelt. Bei segmentaler Einwirkung von Scherkräften ist sie weniger widerstandsfähig. Um die axialen Kräfte und die dynamischen Spitzenbelastungen zu dämpfen gibt es zwei Mechanismen: Die Flexibilität der Bandscheiben und die Beweglichkeit in den Facettengelenken. Sie ermöglichen eine physiologische Verformbarkeit. Zusätzlich sind die einzelnen Bewegungssegmente in axialer Richtung durch geringgradige Komprimierbarkeit der Wirbelkörper in der Lage eine Dämpfungsfunktion zu übernehmen (16). Die Bewegungsrichtungen sind in allen drei Raumebenen, entsprechend des Abschnittes der Wirbelsäule, unterschiedlich stark ausgeprägt. Zusätzlich sind aber sowohl Translations- als auch Rotationsbewegungen entlang der x-, y- und z-Achse der Wirbelkörper möglich. Dadurch ergeben sich 6 Freiheitsgrade in den Bewegungssegmenten der Wirbelsäule (17). Um die x-Achse erfolgen Flexion und Extension, um die y-Achse Rotation und um die z-Achse Seitwärtsneigungen. Die Rotations- oder Translationsbewegungen eines Wirbelkörpers um eine Achse führen können gleichzeitig zu Bewegungen dieses Wirbelkörpers um zwei andere Achsen führen. Es kommt zur einer Kopplung der Bewegungsrichtungen. In den oberen Bewegungssegmenten der Lendenwirbelsäule (LWS) kommt es bei Seitwärtsneigung zu einer Rotation nach kontralateral, während am Übergang L5/S1 diese Bewegungskopplung gleichsinnig erfolgt (18; 19). In

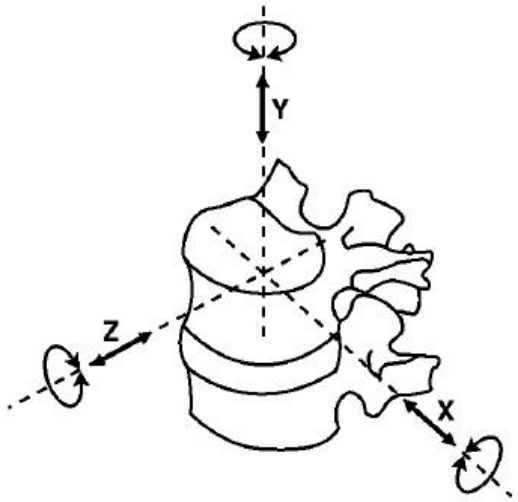

Abbildung 1: Bewegungsrichtungen eines Bewegungssegmentes im Koordinatensystem, aus Leone et al.(134)

den oberen Abschnitten der LWS dominieren sekundäre Rotationsbewegungen, wogegen in den kaudalen Abschnitten eher Seitwärtsneigungen als gekoppelte Bewegungen zu beobachten sind (20). Die genannten Bewegungen können in ihrem Ausmaß nach Panjabi et al. (21) unterteilt werden in:

- Bewegungen innerhalb der neutralen Zone (NZ)
- Bewegungen bis in den Bereich der elastischen Zone (EZ)

In der NZ kann das Bewegungssegment ausgehend von seiner neutralen Position ohne große Krafteinwirkung bewegt werden. Elastizität und Flexibilität sind entprechend hoch. Nach Überschreiten dieses Bewegungsausmaßes findet die Bewegung in der EZ statt. Hier muss die aufzuwendende Kraft größer sein, um die Beweglichkeit bis an die physiologischen Grenzen zu ermöglichen. NZ und EZ bilden zusammen die Range of Motion (ROM). Aus der Abtragung der Belastungswerte gegen die Werte der Verformung ergibt sich ein nichtlinearer Verlauf (21). Der Aufbau aus einzelnen Bewegungssegmenten bildet die Grundlage des strukturellen Systems (passives Subsystem). Im Zusammenspiel mit umgebenden Strukturen, wie Muskulatur (aktives Subsystem), Nerven und zentralem Nervensystem (nervales Subsystem) ist es der gesunden Wirbelsäule möglich, Stabilität und Beweglichkeit zu gewährleisten (21; 22).

Bei Dysfunktion eines Subsystems wird die Belastung durch die anderen Subsysteme kompensiert. So hat eine Schwächung der Muskulatur die zunehmende Beanspruchung von Bandscheiben und Bandstrukturen zur Folge. Die Rumpfmuskulatur übernimmt eine stabilisierende Funktion bei zunehmender Flexion der Wirbelsäule, wohingegen das passive System hier in seiner Funktion an Bedeutung verliert (23). Kommt es zu einer

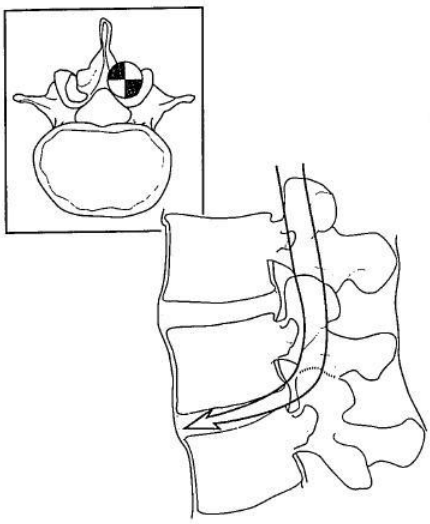

Abbildung 2: Verstärkte Belastung der Bandscheibe durch Schädigung der Facettengelenke, aus Haher et al.(24)

Schädigung der lumbalen Facettengelenke resultiert daraus ein alternativer Belastungsweg. Durch diesen wird die axiale Belastung verstärkt auf die angrenzende Bandscheibe übertragen (24). Eine Degeneration der Bandscheibe bedingt in der Folge eine Überbeanspruchung der Facettengelenke und die Entstehung von Facettengelenksarthrosen (25; 26).

3.2 Degenerative Veränderungen

3.2.1 Bandscheibendegeneration

Die Bandscheiben (Disci intervertebrales) werden von dem zentralen Nukleus pulposus und dem umgebenden bindegewebigen Anulus fibrosus gebildet. In gesunden und jungen Bandscheiben finden sich makroskopisch keine klaren Abgrenzungen zwischen beiden Anteilen. Der äußere Anteil des Anulus fibrosus besteht überwiegend aus sich überkreuzenden Kollagenfasern vom Typ I. Diese bilden eine zugfeste Verbindung der Randleisten von benachbarten Wirbelkörpern (27). Die physikalische und chemische Umgebung der Bandscheibenzellen ist bei der Untersuchung von Prolapsursachen von Bedeutung (28). Die Chondrozyten des Nukleus pulposus bilden Kollagenfasern vom Typ II und Proteoglykane. Die Proteoglykane machen ca. 70% der Kernmatrix und bis zu 25% des Anulus fibrosus aus. Durch ihre osmotischen Eigenschaften enthält der Kern bis zu 85% Wasser und ist nicht komprimierbar (29). Mit Abnahme des Gehaltes an Proteoglykanen beginnt die Degeneration (30). Der Flüssigkeitsgehalt unterliegt einem täglichen Kreislauf. Während der Belastungsphasen im Stehen oder Sitzen wird Flüssigkeit aus der Bandscheibe gepresst. Der ansteigende osmotische Gradient zwischen dem Inneren der Bandscheibe und umgebendem Interstitium bewirkt einen Flüssigkeitsrückstrom in den Entlastungsphasen (31). Das Innere der Bandscheiben bildet das größte avaskuläre Gewebe des Körpers. Ihr Kern wird über Diffusion kleinerer Moleküle, wie Glukose oder Sauerstoff, aus den subchondralen Gefäßen der angrenzenden Wirbelkörper durch die hyalinknorpeligen Deckplatten hindurch versorgt (32). Die Transportvorgänge sind abhängig vom Proteoglykangehalt des Nukleus und der Deckplatten (30; 33). Über Diffusion werden auch Metabolite des Zellstoffwechsels wie Laktat abtransportiert. Diese Ver- und Entsorgungsvorgänge werden durch degenerative Veränderungen, wie Sklerosierung der Deckplatten oder Kalzifizierung der Bandscheiben, gestört (20; 21). Eine verminderte Glukoseversorgung und eine Verringerung des pH-Wertes in der Bandscheibe beeinflussen die Biosynthese von Matrixproteinen durch die Chondrozyten (35; 36).

In den peripheren Bereichen ist der Anulus fibrosus von kleineren Gefäßen aus den angrenzenden Wirbelkörpern umgeben, die aus den paarigen lumbalen Segmentarterien versorgt werden. In degenerativ veränderten Bandscheiben wurde von Kauppila et al. (37) verstärkte Kapillarisierung des Anulus nachgewiesen. Dies wird als Kollateralenbildung bei Obliteration der eigentlichen Stromgebiete gewertet. Diese vaskulären Veränderungen zeigen sich bereits vor den ersten Anzeichen einer Degeneration und lassen vermuten, dass Beeinträchtigungen der Blutversorgung ebenso eine Rolle im Degenerationsprozess spielen (38).

Weitere Degenerationsursachen sind unphysiologische oder hohe Belastungen der Wirbelsäule oder deren Kombination (39; 40). Männer sind häufiger und früher von degenerativen Veränderungen der Bandscheiben, überwiegend in L3/4 und L4/5, betroffen. Als Gründe hierfür werden im Geschlechtervergleich eine erhöhte mechanische Belastung und größere Diffusionsstrecken angesehen (41). Es wird angenommen, dass unter erhöhter mechanischer Belastung radiäre Risse der äußeren Anulusfasern entstehen. Diese begünstigen die Dehydratation und tragen damit zur Degeneration der Bandscheiben bei. Die degenerierte Bandscheibe bedingt den Verlust der Stabilität des betroffenen Bewegungssegmentes (14). In einer noch gesunden oder jungen Bandscheibe bewirkt der hydrostatische Druck des Nukleus pulposus die Vorspannung der umgebenden Anulusfasern (42). Diese ist hauptverantwortlich für die Begrenzung des Umfangs von Rotationsbewegungen unter physiologischen Lasten in der gesunden Bandscheibe (43). Unter Kompression und bei fortschreitender Degeneration der Bandscheiben treten die Facettengelenke als rotationsbegrenzende Strukturen in den Vordergrund (44).

Im Endstadium kann ein Bandscheibenprolaps mit innerer Zerreißung der Bandscheibe entstehen (45). Es kommt zu einer Dislokation von Bandscheibengewebe, was abhängig von Lokalisation und Ausmaß zu einer entsprechenden Symptomatik führt. Das nukleäre oder annuläre Gewebe verlagert sich typischerweise in den Spinalkanal und den Bereich der Neuroforamina. Der Prolaps kann akute Lumboischialgien und bei Kompression von Nervenwurzeln eine radikuläre Schmerzsymptomatik hervorrufen.

3.2.2 Segmentinstabilität

In der Literatur ist keine allgemeingültige Definition für Instabilität zu finden. Die individuelle Zuordnung von Symptomen und Ursachen ist schwierig. So kann bei Patienten mit Schmerzen aus dem Bereich der Lendenwirbelsäule die Instabilität nicht ausschließlich als Ursache betrachtet werden. Es gibt Hinweise, dass bei 20-30% der Patienten mit Lumbalgien diese auf das Vorliegen einer Instabilität zurück zu führen sind (46).

Ein biomechanischer Ansatz diente bei verschiedenen Autoren dem Versuch, sich einer Definition anzunähern (47-49). Dabei wird Instabilität als Zustand verringerter Steifigkeit der Bewegungssegmente beschrieben. Verglichen mit der Reaktion eines intakten Bewegungssegmentes kommt es unter gleicher Krafteinwirkung zu verstärkten Ausweichbewegungen bei Instabilität. In der Praxis stellt sich jedoch die Herrausforderung der zusammenhängenden Bewegungsabläufe in allen drei Raumebenen, die es erschweren bei Patienten ein standardisiertes Messverfahren anzuwenden. Nach Dupuis et al. (49) kann die Bewertung der Bewegungen des zu beurteilenden Bewegungssegmentes sowohl nach ihrer Qualität als auch Quantität erfolgen. Das heißt, nicht nur die abnorm erhöhte Beweglichkeit (Quantität), sondern auch pathologische Bewegungsmuster (Qualität) des Segmentes müssen berücksichtigt werden. Es handelt sich dabei überwiegend um eine erhöhte anteriore translatorische Instabilität sowie axiale Rotation (49-51). Hierzu findet sich in der Literatur auch der Begriff Dysstabilität (52).

Röntgenaufnahmen in sagittaler (z-Achse) oder koronaler (x-Achse) Ebene, Computertomographie (CT) und Magnetresonanztomographie (MRT) in axialer Ebene können Aufschluss über Stabilitäts- und Mobilitätsverhältnisse geben. In Röntgenaufnahmen der LWS können als indirekte Hinweise für Instabilität horizontal ausgerichtete Osteophyten, sogenannte „traction spurs“ (53), begleitende Osteosklerose und moderate Verschmälerung des Intervertebralraumes gefunden werden. In der klinischen Routine werden als kostengünstiges und einfaches Verfahren Funktionsaufnahmen angewendet. Hierbei handelt es sich überwiegend um Flexions- und Extensionsaufnahmen in Seitstrahlengang, Aufnahmen in Seitwärtsneigung, in anterior-posteriorem

Strahlengang (a.-p.) und vereinzelt Kompressions- und Distraktionsaufnahmen (49; 54-56). Sie ermöglichen die Beurteilung von sagittaler Translation und sagittaler Rotation. Translationsbewegungen können für eine bessere Vergleichbarkeit in Prozent der Wirbelkörperbreite angegeben werden. Posner et al. (57) und Dupuis et al. (49) haben hierzu Messverfahren beschrieben. Als orientierende Richtwerte können 10° für sagittale Rotation und 4 mm für sagittale Translation angesehen werden (14).

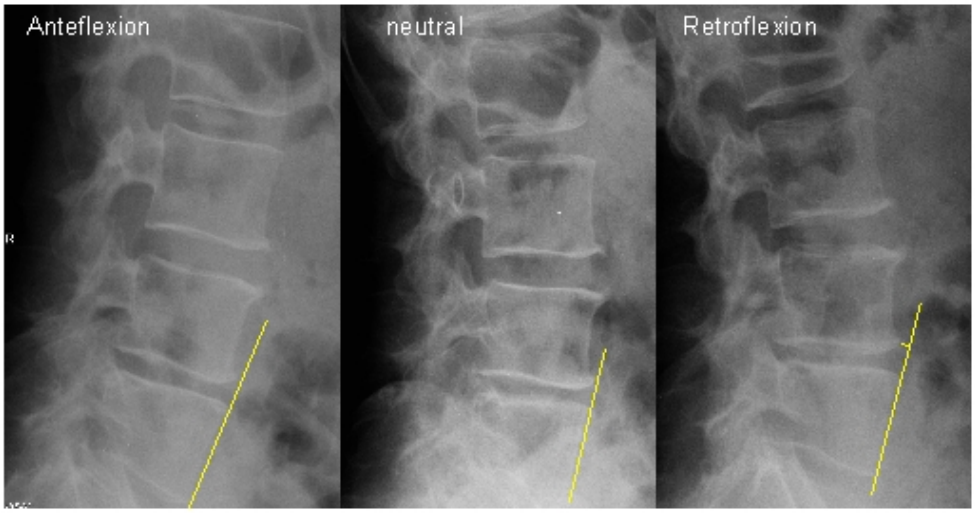

Abbildung 3: Laterale Funktionsaufnahmen der LWS; in Retroflexion L4 gegenüber L5 um etwa 4 mm nach dorsal in Bezug zur Neutralposition versetzt

Nach dem Konzept von Kirkaldy-Willis und Farfan (56) wird die Instabilität als Abschnitt einer Degenerationskaskade definiert. Diese Kaskade beschreibt drei Phasen:

- Phase der Funktionsstörung
- Phase der Instabilität
- Phase der Stabilisierung (vorranschreitende Einsteifung des degenerierten Bewegungssegmentes)

Freymoyer und Selby (48) unterscheiden vier verschiedene Formen der Instabilität (axial rotatorische, translatorische, retrolisthetische und postoperative).

3.2.3 Lumbale Spinalkanalstenose

Auf der Grundlage der Segmentdegeneration kann infolge einer umschriebenen knöchernen, ligamentären Einengung oder durch Verlagerung von Bandscheibengewebe in den Spinalkanal eine lumbale Spinalkanalstenose (LSS) entstehen. Die Patienten klagen über Rückenschmerzen und belastungsabhängige Symptome in den Beinen (Claudicatio intermittens spinalis). Isoliert oder zusätzlich können auch das Neuroforamen oder der laterale Recessus verengt sein. Daher kann zwischen zentraler und foraminaler Stenose unterschieden werden, wobei das Vorliegen einer Kombination aus allen Formen möglich ist (58). Nach Arnoldi et al. (59) lässt sich die LSS abhängig davon nach ihrer Enstehung in eine kongenital– entwicklungsbedingte (primäre) und erworbene (sekundäre) Form unterteilen.

Die beschriebene degenerative Form ist von den erworbenen Formen der LSS die häufigste (60). Degenerative Bandscheibenveränderungen führen dazu, dass die Facettengelenke einem erhöhten Stress ausgesetzt werden und Facettengelenksarthrosen entwickeln (14). Pathophysiologische Reaktionen der betroffenen Facettengelenke führen zur Bildung von osteophytären Formationen, die seitlich im Bereich der Recessus Stenosen verursachen. Als weitere Ursache können Veränderungen des Ligamentum flavum angesehen werden. Durch den Höhenverlust im Bewegungssegment verliert dieses an Spannung und bildet Falten aus, die sich in den Spinalkanal vorwölben. Als Reaktion auf eine Instabilität des Bewegungssegmentes und mit höherem Lebensalter kommt es zusätzlich zu fibrotischer Hypertrophie (61). Entsprechend der lumbalen Segmenthöhe ist eine Kompression des Conus medullaris, der Kauda equina oder der Spinalnervenwurzeln zu beobachten (62; 63). Neben der

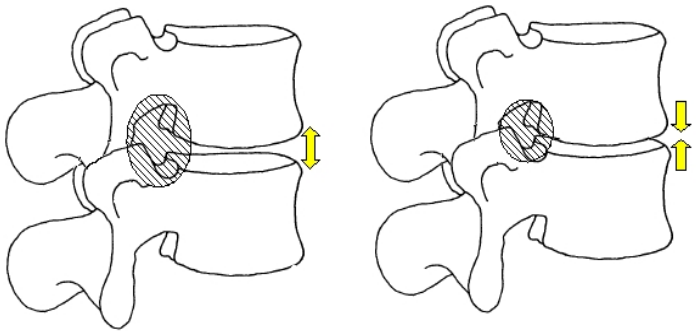

Abbildung 4: Verminderung der Höhe des Neuroforamen durch degenerativ bedingte Höhenminderung der Bandscheibe

mechanischen Kompression kann auch eine vaskuläre Komponente bei Patienten mit Arteriosklerose und resultierenden ischämischen Zuständen, vor allem unter Belastung, als Ursache für die neurologische Symptomatik angenommen werden (64).

Die verschiedenen pathophysiologischen Veränderungen an der Wirbelsäule, die eine LSS mit entsprechender Klinik auslösen, können auch als eigenständige Schmerzquellen fungieren. Die Patienten entwickeln über Jahre progrediente radikuläre Rückenschmerzen. Bei asymmetrischer zentraler Stenose oder einseitiger lateraler Stenose können diese auch einseitig dominieren (65). Später klagen Patienten oft über ein

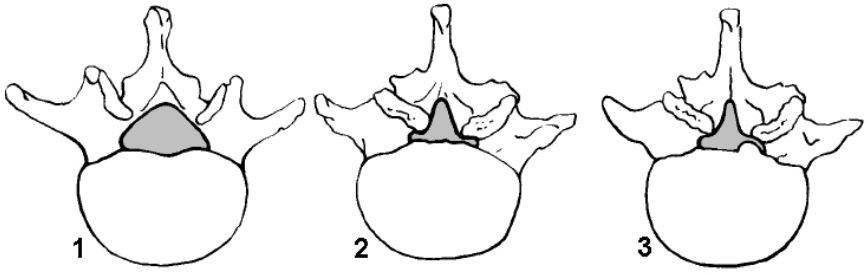

Abbildung 5: (1) Physiologisch weiter Spinalkanal; (2) Einengung des Spinalkanals durch Facettengelenkshypertrophie und (3) mit zusätzlicher Bandscheibenprotrusion, Abb. bearbeitet aus Arnoldi et al. (59)

Schweregefühl der Beine, Hypästhesien, Paresen und können in schweren Fällen ein Kaudasyndrom entwickeln. Dabei kommt es durch Kompression des Nervenfaserbündels L2-S5 zu schlaffen Paresen und Sensibilitätsstörungen der Beine sowie zu Blasen- und Mastdarmlähmungen. Vor allem belastungsabhängig im Stehen und beim Laufen können die Schmerzen in die Beine ausstrahlen. Sie sind typischerweise in Belastungspausen oder beim Sitzen rückläufig. Patienten verspüren eine Erleichterung durch Hinsetzen. Außerdem nehmen sie eine in den Knien und in der Hüfte nach vorne gebeugte Schonhaltung mit resultierender Hyperflexion der LWS ein. Daher sind die meisten Betroffenen, zum Beispiel beim Radfahren oder Abstützen auf dem Einkaufswagen, beschwerdefrei (66). Grund dafür ist die durch starke Flexion bedingte Erweiterung des Spinalkanalquerschnittes.

Zur radiologischen Standarddiagnostik gehören konventionelle Röntgenaufnahmen der LWS in a.-p.- und seitlichem Strahlengang. Bei Patienten mit beschriebener Klinik und

therapieresistenten Schmerzzuständen oder neurologischen Ausfallerscheinungen ist eine Bildgebung mit einem Schnittbildverfahren zur Weichteildarstellung notwendig. In Abhängigkeit von der Bestimmungsmethode wird eine Querschnittsfläche des lumbalen Spinalkanals von weniger als 100 mm^2 oder segmentabhängig weniger als 64 mm^2 als Grenzwert angenommen (67; 68). Zur Op-Planung werden CT-Aufnahmen für die Einschätzung der knöchernen Gegebenheiten und auch Röntgenfunktionsaufnahmen bei Verdacht auf Instabilität empfohlen (58; 69).

Nach Modic et al. (70) lassen sich degenerative Veränderungen der Endplatten und des Knochenmarks der angrenzenden Wirbelkörper (discovertebraler Komplex) mit MRT feststellen und anhand ihres Signalmusters in Typen I-III unterteilen. Typ I zeigt im histologischen Präparat Risse und Fissuren sowie vaskuläres Granulationgewebe im subchondralen Knochenmark. Bei Typ II sind histologisch Zerreißungen der Endplatten und eine angrenzende Markverfettung zu erkennen. Typ III ist mit erheblicher Sklerosierung der Endplatten assoziiert.

Eine weitere Klassifizierung des Zustandes der Bandscheiben in MRT-Bildgebung wurde von Pfirrmann et al. (71) erstellt. Hier werden durch Beurteilung von Signalintensität, Bandscheibenstruktur, Abgrenzbarkeit von Anulus und Nukleus und Bandscheibenhöhe fünf Degenerationsgrade unterschieden.

Die Therapie der LSS orientiert sich am Leidensdruck des Patienten und beinhaltet grundlegende Maßnahmen, wie leitlinienorientierte Schmerztherapie, physikalische Therapie und Zuhilfenahme orthopädischer Hilfsmittel bis hin zu therapeutischen Infiltrationen und operativen Verfahren. Die mikrochirurgische Dekompression ist der Op-Standard. Dabei wird die Laminektomie als Entdachung des Spinalkanals oder eine Fensterung unter Erhalt der dorsalen supra- und interspinösen Bänder durchgeführt. In Folge der Operation kann es zu Instabilität im betroffen Bewegungssegment kommen. Bei Patienten mit LSS bedingt durch degenerative Spondylolisthese wird eine zusätzliche Stabilisierung empfohlen (72).

3.3 Operative Stabilisierung durch Fusion

Eine relative Operationsindikation besteht, wenn trotz intensivierter konservativer Therapie über drei Monate Haltungsstörungen, Schmerzen und neurologische Störungen vorliegen. Im akuten Zustand mit nicht beherrschbaren Schmerzen und neurologischen Ausfallerscheinungen muss ggf. sofort die Op-Indikation gestellt werden (73). Das am häufigsten angewandte Verfahren im Rahmen der operativen Behandlung von Rückenschmerzen bei degenerativ veränderten Bandscheiben und Instabilität ist die Fusion bzw. Spondylodese. Hauptziele sind die Wiederherstellung eines normalen sagittalen Profils und Gleichgewichts der Wirbelsäule mit Vermeidung fortschreitender Instabilität, sowie die klinische Verbesserung der Schmerzsymptomatik und der neurologischen Ausfälle. Es wurden seit Albee, der 1911 in der Behandlung der tuberkulösen Spondylitis mit autologen Knochengewebstransplantaten arbeitete (74), eine Vielzahl an Fusionsmethoden unter Anwendung verschiedener Instrumente sowie von autologem und allogenem Knochengewebe entwickelt. Nach Art des operativen Zugangs werden dorsale von ventralen Operationsverfahren unterschieden. Außerdem kann eine Fusion monosegmental oder in mehreren Segmenten (multilevel Fusion) erfolgen. Das Konzept zur Verwendung von Wachstumsfaktoren, dem bone morphogenic protein, zusätzlich zu Knochengewebstransplantaten entstand vor über 30 Jahren und findet heute als ergänzendes Verfahren Anwendung (75). In modifizierter Form wird die dorsale Fusion auch als tranforaminale posteriore interbody Fusion durchgeführt. Hier wird der Zugangsweg zum Zwischenwirbelraum über den lateralen Teil des Foramen intervertebrale hergestellt. Vorteil ist der Erhalt der dorsalen Strukturen und die geringere Einwirkung auf den Durasack durch Retraktion (76). Bei segmentübergreifenden Fusionen ist mit erhöhten Komplikationsraten zu rechnen. Dadurch wird bei multilevel Fusionen eine strenge Indikationsstellung gefordert (77).

Bei der Behandlung degenerativ bedingter Lumbalgien durch Fusion gibt es keine sicheren Belege für ein besseres klinisches Ergebnis gegenüber konservativer Therapie (78; 79). Eine Komplikationsmöglichkeit ist die Entwicklung einer Anschlussinstabilität. Darunter versteht man das Versagen eines benachbarten, nicht fixierten Bewegungssegmentes. Ekman et al. (80) wiesen in einer prospektiven, randomisierten Studie eine

verstärkte Degeneration bei Segmenten nach, die an Fusionsgebiete grenzen. Aus der Idee das Risiko der Entstehung von Anschlussdegenerationen zu reduzieren und mit dem Ziel des Bewegungserhaltes, entstand das Konzept für dynamische Stabilisierungsmethoden. Im betroffenen Bewegungssegment soll dabei der Bewegungsumfang und das Bewegungsausmaß unter Entlastung der Bandscheibe eingeschränkt werden. Zusätzlich kann das intraoperative Komplikationsrisiko durch geringe Invasivität des Eingriffes gesenkt werden (4; 81).

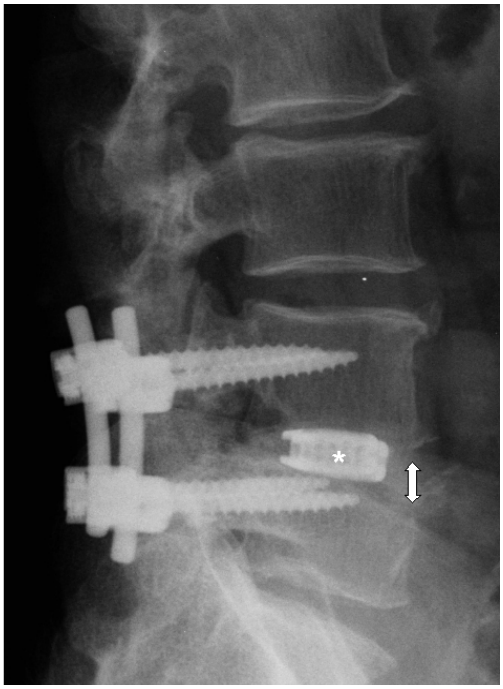

Abbildung 6: LWS in seitlichem Strahlengang, Spondylodese L4/5 mit 2 Cages (*) im Zwischenwirbelraum, knochendichtes Spanmaterial um das Cagematerial aufgefüllt (↕)

3.4 Stabilisierung durch dynamische Verfahren

Man unterscheidet verschiedene dynamische Stabilisierungsverfahren. So werden beispielsweise neben interspinösen Spreizern auf Pedikelschrauben basierende, dynamische Systeme angewendet (82).

Interspinöse Spreizer werden zwischen den Dornfortsätzen verklemmt und ggf. abhängig von Hersteller und Modell über eine Gurtung fixiert. Die Implantation erfolgt von dorsal oder lateral, zwischen die begrenzenden Dornfortsätze des zu stabilisierenden Bewegungssegmentes. Diese Positionierung schränkt Extensionsbewegungen des Bewegungssegmentes ein. Durch die Implantation wird eine veränderte Kraft- und Lastübertragung über die dorsalen Strukturen des geschädigten Bewegungssegmentes beabsichtigt. Axial einwirkende Kräfte werden verstärkt über die Dornfortsätze umgeleitet. Daraus resultierend sollen Bandscheiben sowie die Facettengelenke entlastet werden. Die Einschränkung des Bewegungsumfanges des degenerativ veränderten Bewegungssegmentes, bei erhaltener Restbeweglichkeit, soll eine verstärkte biomechanische Belastung der angrenzenden Bewegungssegmente verhindern. Flexion, Seitwärtsneigung und Rotation sind abhängig vom Implantat weiterhin in unterschiedlichem Ausmaß möglich (7; 83).

Ziele der Implantation sind der Entstehung einer Anschlussdegeneration, insbesondere bei jüngeren Patienten, vorzubeugen und das Risiko der Einklemmung der Cauda equina durch Einengung des Spinalkanals oder Kompression der Spinalnervenwurzeln durch foraminale Stenosierung zu reduzieren. Der Druck auf die Bandscheiben und die Bewegungsumfänge der angrenzenden Bewegungssegmente werden durch die überwiegend lokale Wirkung der interspinösen Spreizer scheinbar nicht wesentlich beeinflusst (83-85). Über die mittel- und längerfristige Auswirkung auf die sagittale Stabilität des dynamisch versorgten Bewegungssegmentes sowie über die Ausbildung einer segmentalen Kyphose gibt es derzeit keine aussagekräftigen Erkenntnisse (86).

3.4.1 Vertreter interspinöser Implantate

Anschließend soll beispielhaft auf drei verschiedene interspinöse Implantate eingegangen werden. Ergebnisse aus Studien zu diesen Implantaten werden im Diskussionsteil als Vergleichsliteratur herangezogen.

X-Stop®

Der interspinöse Spreizer X-Stop (St. Francis, Medical Technologies, Alameda, USA) ist laut Herstellerangaben für die Behandlung der Symptome im Rahmen einer lumbalen Spinalkanalstenose zugelassen. Der zylindrisch geformte Titankörper wird minimalinvasiv nach Perforation der ventralen Anteile des Ligamentum interspinale zwischen die Dornfortsätze der Lendenwirbelkörper des betroffenen Bewegungssegmentes eingesetzt. Paarige Flügel an beiden Seiten des Implantates verhindern die seitliche Dislokation als Widerlager an den Dornfortsätzen. Die dorsalen Anteile des Ligamentum supraspinale sichern das X-Stop-Implantat gegen Dislokation nach hinten (87). Indikationen bestehen für X-Stop-Implantate bei älteren Patienten mit moderater Claudicatio spinalis über 6 Monate und mit Versagen nichtoperativer Therapieversuche. Das Implantat kann sowohl mono- als auch bisegmental eingesetzt werden (88).

Coflex®

Das Coflex-Implantat (Paradigm Spine, Wurmlingen, Deutschland) ist ein U-förmiger Spreizer aus einer Titanlegierung. Zusätzlich verfügt es über vier Flügel, die sich je paarig den angrenzenden Dornfortsätzen anlegen, um eine Sicherung gegen seitliches Abweichen des Implantates zu gewährleisten. Nach Durchtrennung des Ligamentum supra- und interspinale wird es mit einer speziellen Fasszange von hinten zwischen die Dornfortsätze geklemmt. Die U-Form sorgt für die Flexibilität, während Widerhaken auf der Außenseite ein Herrausrutschen nach hinten verhindern sollen. Entwickelt wurde das Coflex-Implantat zur segmentalen Stabilisierung bei Patienten mit Dekompressionsoperation ohne begleitende Fusion (89; 90).

DIAM®

Das DIAM-Implantat („device for interspinous assisted motion“/ Medronic Sofamor Danek, Paris, Frankreich) wird ohne die Verwendung von Metall gefertigt. Ein H-förmig vorgeformter Silikonkörper gibt dem Implantat die elastischen Eigenschaften. Polyestherfasern ummanteln das gesamte Implantat für zusätzliche Widerstandsfähigkeit und Haltbarkeit. Außerdem dienen runde Polyethylenkordeln der Fixierung um die Dornfortsätze, ähnlich dem Prinzip des Wallis-Spacers. Nach Fensterung des interspinösen Ligamentes wird das Implantat mit einer speziellen Zange zusammengepresst und in die geschaffene Öffnung eingebracht. Anschließend wird es durch die elastische Entfaltung verklemmt und über die Kordeln fixiert (81). Indikationen sind Bandscheibenvorfall, erworbene Spinalkanalstenose, Facettensyndrom und Vermeidung der Anschlussinstabilität.

Abbildung 7: li.: X-Stop® (St. Francis, Medical Technologies, Alameda, USA),Mitte: Coflex® (Paradigm Spine, Wurmlingen, Deutschland), re.: DIAM® (Medronic Sofamor Danek, Paris, Frankreich)

3.4.2 Der Wallis®-Spacer

Entstehung

Zwischen 1984–1986 entwickelte eine Arbeitsgruppe um Jacques Sénégas den Vorläufer des heute verwendeten Wallis-Spacers. Mit Hilfe von Kadaverstudien entwickelten sie eine Alternative zu rigiden Stabilisierungssystemen bei der Fusion lumbaler Bewegungssegmente. Das 1986 vorgestellte Ergebnis war ein interspinöser Spacer aus Titan, ausgestattet mit Dacron®-Gurten. In den folgenden Jahren wurde der Spacer anhand retrospektiv ermittelter Studienergebnisse weiterentwickelt und überarbeitet. An Stelle von Titan kam nun Polyetheretherketon (PEEK) zum Einsatz. PEEK ist in seinen Materialeigenschaften besser geeignet, da es in seiner Elastizität etwa der von Knochengewebe entspricht (91). Als gleitendes System wird der Wallis-Spacer mit Polyestergurten an den angrenzenden Dornfortsätzen fixiert und unter Zugspannung der Gurte eine größtmögliche Kontaktfläche zwischen Implantat und Knochen hergestellt. Die Gurte werden am freien Ende mit Titanclips gesichert. Durch die Elastizität der Gurte bleibt eine geringe Flexion im Bewegungssegment erhalten. Die Extensionsbewegungen werden durch den Spacer abgefedert. Röntgendichte Tantalstäbe im Spacer können im Röntgenbild als parallele Linien gesehen werden und ermöglichen eine Lagekontrolle (7; 8).



Abbildung 8: Wallis-Spacer mit Polyethylengurten und Titanclips, aus Sénégas et al.(7).

Operationstechnik

Die Implantation gestaltet sich technisch einfach und ist komplikationsarm. Der Patient wird unter Allgemeinanästhesie in Bauchlage gelagert. Dabei ist auf eine möglichst natürliche Lordosestellung der LWS zu achten, um eine Kyphosierung durch das Einbringen des Implantates zu vermeiden. Ein medianer Längsschnitt, unter Abschieben der Rückenmuskulatur, verschafft Zugang zu den Dornfortsätzen der Wirbelsäule. Das Ligamentum supraspinale wird dabei scharf von den Dornfortsätzen abgesetzt ohne es in seinem Verlauf zu schädigen. Die interspinösen Bandstrukturen des betreffenden Segmentes werden entfernt und die Dornfortsätze gegebenenfalls implantatseitig mit einer Fräse angepasst. Der Wallis-Spacer wird nach Ermittlung des interspinösen Abstandes durch ein Testimplantat in der entsprechenden Größe (8 mm, 10 mm,12 mm,14 mm und 16 mm) eingesetzt. Bei der Einpassung ist eine segmentale Kyphosierung durch ein zu groß gewähltes Implantat zu vermeiden. Nun erfolgt die Fixierung mit Hilfe spezieller Instrumente durch die Gurte. Die freien Enden der Gurte werden mit Titanclips gesichert. Anschließend wird das Ligamentum supraspinale an seinem Ursprungsort refixiert. Das Implantat kann variabel mono- oder bisegmental eingesetzt werden (92).

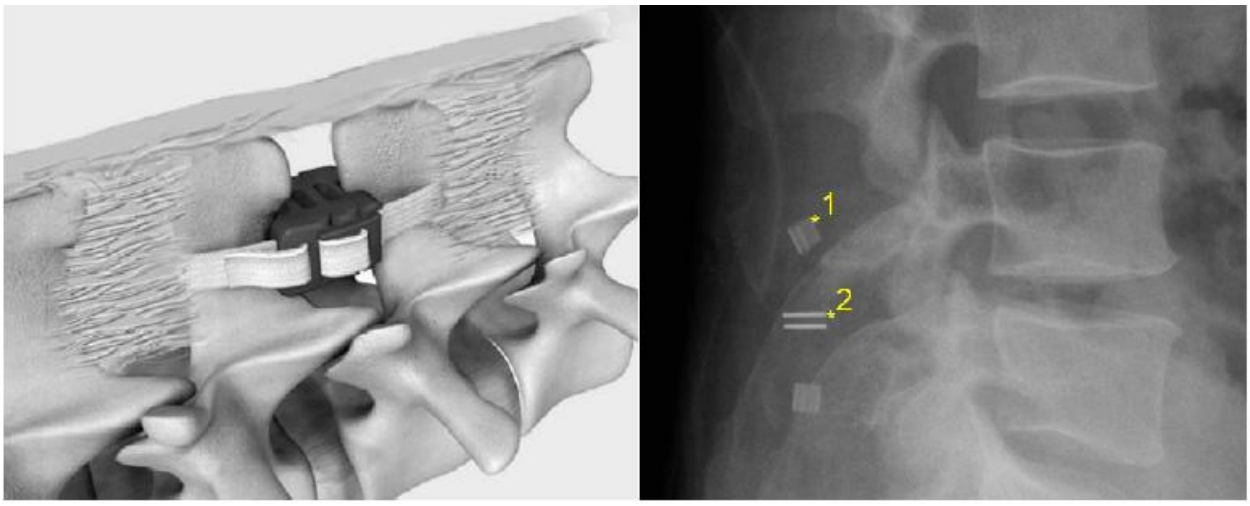

*Abbildung 9: Wallis-Spacer implantiert (li. Bild) aus Sénégas et al. (7); Röntgenaufnahme L3/4 in seitlichem Strahlengang, *1 Titanclip, *2 Tantalstäbe (re. Bild)*

Biomechanik

Biomechanischen Untersuchungen mit dem Wallis-Spacer in vitro erbrachten die folgenden Ergebnisse.

Schulte et al. (93) verglichen in einer Kadaverstudie die ROM im Zustand nach Beseitigung des Muskelgewebes und Erhaltung der ligamentären Strukturen an Bewegungssegmenten der LWS mit den biomechanischen Eigenschaften nach Implantation des Wallis-Spacers. Dabei verringerte sich mit der Implantation des Spacers die ROM in allen Bewegungsrichtungen. Die Seitwärtsneigung und Rotation wurde im Vergleich zur Ausgangssituation nach Dekompression um 5-6% reduziert. Die Flexions-Extensionsbewegungen wurden durch das Implantat um 66% eingeschränkt.

Wilke et al. (81) bescheinigen dem Wallis-Spacer in einer Kadaverstudie lediglich eine Stabilisierung in Flexions-Extensionsbewegungen. Hier wird durch das Implantat annähernd die ROM der Ausgangssituation ohne Dekompression erreicht. Die ROM der Nachbarsegmente blieb vergleichbar mit der eines intakten Segmentes. Die Messung des intradiscalen Druckes ergab außerdem eine deutliche Entlastung der Bandscheibe des operierten Segmentes bei Extensionsbewegungen. Die Erklärung hierfür ist eine Umleitung der Kräfte - weg von den ventralen Strukturen - über die Wirbelbögen und Dornfortsätze (94). Die Wiederherstellung einer physiologischen Lordose durch das Implantat soll die Neuroforamina und einen zu engen Spinalkanal erweitern (95).

Indikationen/ Kontraindikationen

Zu den Indikation für die alleinige Verwendung des Wallis-Spacers, der sogenannten „Stand-alone“ Technik, zählen größere Bandscheibenvorfälle insbesondere bei jüngeren Patienten. Außerdem kann es in der Behandlung von Vorfällen bei lumbosakralen Übergangsstörungen und Bandscheibenrezidiven angewendet werden. Zur Stabilisierung nach Dekompressionsoperationen bei Spinalkanalstenose besteht ebenfalls eine Indikation (8). Sénégas et al. (7) empfehlen den Einsatz außerdem in Nachbarsegmenten von Spondylodesen (sogenanntes „topping off“), sowie bei isolierten Modic-Veränderungen Grad 1 im Zusammenhang mit chronischen Lumboischialgien.

Kontraindikationen sind: Modic-Veränderungen Grad 2 und 3, Olisthese oder degenerierte Bandscheiben Grad V nach Pfirrmann (71). Bei Osteoporose ist der Wallis-Spacer wegen der erhöhten Gefahr von Dornfortsatzfrakturen nicht zu verwenden (8).

Die Indikationen und Kontraindikationen sind zusammengefasst in Tabelle 1 dargestellt.

Indikationen für Wallis-Spacer in Stand-alone-Technik	• Größere Bandscheibenvorfälle bei jüngeren Erwachsenen • Rezidivierende Bandscheibenvorfälle • lumbosakrale Übergangsstörungen • Dekompressionsoperationen bei lumbaler Spinalkanalstenose • isolierte Modic-Veränderungen Grad 1
Indikationen für Wallis-Spacer in „topping off"-Technik	• Nachbarsegmente bei Spondylodesen
Kontraindikationen	• Modic-Veränderungen Grad 2 und 3 • Olisthese • Bandscheibendegeneration Grad V nach Pfirrmann • Osteoporose • Unspezifische Rückenschmerzen • L5 - S1

Tabelle 1: Wallis-Spacer: Indikationen und Kontraindikationen

4 Patienten und Methoden

4.1 Studiendesign

Die retrospektive Studie wurde in der Klinik für Orthopädie und Unfallchirurgie des Asklepios Klinikum Uckermark in Schwedt/ Oder durchgeführt. Es wurden alle Patienten erfasst, die zwischen 2005 und 2007 einen Wallis-Spacer erhalten hatten. Der Wallis-Spacer wurde für die folgenden Zulassungsindikationen verwendet:

- Konservativ nicht therapierbarer oder rezidivierender lumbaler Bandscheiben-prolaps
- Zentrale oder foraminale lumbale Stenosierung anderer Genese
- Versorgung kranialer Anschlusssegmente bei lumbaler oder lumbosakraler Fusion

Die Implantationen erfolgten mono- oder bisegmental. Bei einem Teil der Patienten wurde begleitend eine Dekompression oder Bandscheibenrevision durchgeführt. Die Implantation der Wallis-Spacer erfolgte durch drei Fachärzte für Orthopädie und Unfall-chirurgie der Klinik.

Die Patientendaten stammen aus den archivierten Krankenblättern und Operationsbe-richten der stationären Phase der jeweiligen Operation. Aus den Dokumentationen der Anschlussuntersuchungen in der ambulanten Sprechstunde der Orthopädischen Klinik wurden die Daten für die Nachuntersuchungsergebnisse erhoben. Es wurden Befunde nach einem größtmöglichen Intervall von mindestens 24 Monaten nach der Implantation ausgewertet. Ausschlusskriterien für die Studie waren:

- Ein Beobachtungszeitraum von weniger als 24 Monaten
- Eine Revisionsoperation an der LWS vor dem Ende des Beobachtungszeitraumes
- Die Unvolllständigkeit des Datensatzes

4.2 Patientenauswahl

Initial wurden 64 Patienten chronologisch erfasst und in einer elektronischen Datenbank (Access 2010, Microsoft® Corporation, Redmont, WA, USA) gespeichert. Mit Eingang in diese Datenbank war die Datenerhebung abgeschlossen. Unter Berücksichtigung der Ausschlussktiterien erfolgte die endgültige Auswahl der studienrelevanten Patienten. Revisionsoperationen waren bei 13 Patienten für das Ausscheiden aus der Studie verantwortlich. Bei weiteren 30 Patienten wurde der Mindestbeobachtungszeitraum nicht erreicht oder die Datensätze waren unvollständig.

Nach diesen Kriterien konnten 21 vollständige Datensätze für die Studie verwendet werden. Bei den ausgewählten Patienten erfolgte die Implantation des Wallis-Spacers zwischen September 2005 und Oktober 2007.

4.3 Klinische Daten

Es wurden Alter, Geschlecht und Operationsdatum der einzelnen Patienten erfasst.

Im Rahmen der prä- und postoperativen Untersuchung und bei der Wiedervorstellung wurden zur Verlaufskontrolle Röntgenbilder der LWS in der Radiologischen Abteilung des Klinikums angefertigt. Anhand dieser Aufnahmen wurden die operierten Segmente bezüglich der Beeinflussung der LWS bzw. des betroffenen Bewegungssegmentes durch das Implantat beurteilt.

In der klinischen Beurteilung wurde bei den Beschwerden, abhängig von ihrem zeitlichen Verlauf, zwischen akutem oder chronischem Schmerzgeschehen unterschieden. Als chronisch wurden Schmerzzustände über 6 Wochen Dauer definiert. Bestehende Kraftminderungen und/oder Parästhesien wurden präoperativ und zur Abschlussuntersuchung dokumentiert. Es wurde weiterhin überprüft, ob sich die Patienten im Zeitraum der Behandlung in einem Rentenverfahren befanden. In die Dokumentation gingen außerdem die Höhe des mit einem Wallis-Spacer versorgten Segmentes und die Op-Indikation ein.

Die Klinik nimmt am Spine Tango Register[1] teil. Dort werden standardisiert neben demographischen Daten, Angaben zum operativen Eingriff, aus Nachuntersuchungen und Komplikationen gespeichert. Alle Patienten der Klinik erhalten routinemäßig präoperativ, postoperativ und im Verlauf Fragebögen, um die Schmerzsituation und das Ausmaß der funktionellen Beeinträchtigung der Patienten beurteilen zu können. Diese prospektiv erhobenen Angaben und die der Nachfolgeuntersuchung wurden in die Auswertung einbezogen. In den Fragebögen wurden Angaben zur funktionellen Beeinträchtigung mit Hilfe des Oswestry Disability Index (ODI) dokumentiert. Außerdem wurde von den Patienten unter Verwendung einer visuellen Analogskala (VAS) die Intensität bestehender Schmerzen im Bereich der LWS und der Beine bewertet.

Oswestry Disability Index

Der Entwicklung des ODI wurde 1976 von John O'Brien angestoßen. Er dient als Fragebogen zur standardisierten Einstufung des Schweregrades von Rückenschmerzen und resultierender Beeinträchtigungen des Betroffenen (96). Im Fragebogen müssen 10 Fragen, bezugnehmend auf unterschiedliche Funktionsbereiche aus dem täglichen Leben, mit je 6 Antwortmöglichkeiten bearbeitet werden. Jeder Antwortmöglichkeit ist ein Punktwert von 0-5 zugeordnet. Daraus ergibt sich am Ende eine Gesamtpunktzahl, die in Prozent der Maximalpunktzahl von 50 angegeben wird (97). Bei der Auswertung der Fragebögen zeigte sich, dass in einigen Bögen die Frage zur Beeinträchtigung der sexuellen Aktivität nicht beantwortet worden war. Hier wurde der Prozentwert aus einer Maximalpunktzahl von 45 errechnet.

Anhand der ermittelten Prozentwerte kann die folgende Zuordnung der Patienten erfolgen (98). Für die Beeinträchtigung in den einzelnen Gruppen finden sich demnach folgende Erläuterungen:

1 Internationales Register der europäischen Wirbelsäulen-Gesellschaft EuroSpine

- Gruppe 1 (0-20%)

Die meisten Aktivitäten des täglichen Lebens können bewältigt werden. Von einer Behandlung der Beschwerden kann in den meisten Fällen abgesehen werden. Einzelne Patienten können in ihrem Beruf beeinträchtigt sein, zum Beispiel bei Schmerzen nach längerem Sitzen und einer überwiegend sitzenden Berufstätigkeit.

- Gruppe 2 (21-40%)

Sitzen, Heben und Stehen bereiten größere Probleme. Die Körperpflege, das Schlafen und das Sexualleben hingegen sind nicht eingeschränkt. Eine konservative Therapie ist meistens möglich.

- Gruppe 3 (41-60%)

Die Beinträchtigung des täglichen Lebens entspricht in etwa der von Patienten aus Gruppe 2, der Schmerz stellt aber ein Hauptproblem dar. Die Beschwerden müssen genau abgeklärt und eine Op-Indikation muss geprüft werden.

- Gruppe 4 (61-80%)

Alle Lebenssituationen sind durch den Schmerz beeinträchtigt. Eine anstehende Operationsindikation kann eventuell noch mit intensivierter Schmerztherapie umgangen werden.

- Gruppe 5 (81-100%)

Diese Patienten sind durch ihre Schmerzsituation an das Bett gebunden oder überbewerten ihre Symptome. Bei der medizinischen Untersuchung sollte dies besonders beachtet werden.

Gruppe 1 10-20%	• Minimale Beeinträchtigung durch Schmerzen
Gruppe 2 21-40%	• Mäßige Beeinträchtigung durch Schmerzen
Gruppe 3 41-60%	• Deutliche Beeinträchtigung durch Schmerzen
Gruppe 4 61-80%	• Schwere Beeinträchtigung durch Schmerzen
Gruppe 5 81-100%	• Extreme Beeinträchtigung durch Schmerzen (Patient/in ist bettlägerig)

Tabelle 2: Beeinträchtigungsgrade des ODI, nach Fairbank et al.(96).

Visuelle Analogskala

Die VAS hat sich als Methode zur subjektiven Messung der Schmerzintensität bewährt und wird in verschiedenen Ausführungen verwendet (99). Es kommen dimensionslose graphische Bewertungsskalen zum Einsatz oder wie in den hier ausgewerteten Schmerzfragebögen numerische Skalen von 0 (keine Schmerzen) bis 10 (schlimmste Schmerzen).

Bei chronischen Schmerzzuständen bedeutet eine Schmerzreduktion von 10-20% eine geringfügige Verbesserung für die Betroffenen, während sich eine Reduktion des Schmerzes von 30% oder mehr deutlich bemerkbar macht (100). Auch Ostelo et al. (101) beschreiben erst eine klinisch bedeutsame Verbesserung für den Patienten bei einer Abweichung von 30% und mehr vom Ausgangswert.

4.4 Radiologische Daten

Es wurden Röntgenaufnahmen mit Geräten des Typs Philips® Optimus bucky Diagnost (Philips Healthcare, Hamburg, Deutschland) in a.-p.-Strahlengang und in seitlichem Strahlengang angefertigt. Die Röntgenaufnahmen wurden in standardisierter Technik (Röhrenspannung: a.-p. 77kV, seitlich 85kV, bei korpulenten Patienten mit 90kV; Röhrenstrom: mit Belichtungsautomatik mittlere Messkammer) angefertigt. Es wurden präoperativ, in der postoperativen Kontrolle und alle 6 Monate im Nachuntersuchungszeitraum Aufnahmen angefertigt. Bei bisegmentaler Implantation (n=6) wurde nur das kaudale Segment beurteilt. Der Vergleich der Messungen zu allen drei vorgesehenen Zeitpunkten ermöglicht eine Bewertung des Einflusses des implantierten Spacers auf das Bewegungssegment bzw. die Bandscheibe.

Die Messung erfolgte in den digitalisierten, radiologischen Aufnahmen des PACS-Archivs[2] mit Hilfe der InovisionWeb® Software (Version 5.2.2, Nexus-Inovit, Ismaning, Deutschland). Die Verwendung dieser Software ermöglicht Winkel zwischen zwei Geraden oder die Distanz zwischen zwei Punkten zu bestimmen.

2 Picture Archiving and Communication System

4.4.1 Seitlicher Strahlengang

Anhand der Aufnahmen in seitlichem Strahlengang erfolgte die Messung der vorderen sowie der hinteren Bandscheibenhöhe. Für die einfache Messung der Bandscheibenhöhe sollte der zentrale Anteil des Strahlenbündels (Zentralstrahl) die Bandscheibe möglichst in einer parallelen Ebene zu den angrenzenden Deckplatten passieren (102). Das bedeutet, dass der Zentralstrahl in Höhe des zu beurteilenden Bewegungssegmentes liegen muss. Im vorliegenden Fall wurden Routineaufnahmen in standardisierter Form angefertigt. Um dabei auftretende Ungenauigkeiten als Fehlerquelle zu limitieren wurde für die Messung ein Verfahren in Anlehnung an Frobin et al. (102) verwendet. Hierfür wurden die auf einer lateralen Röntgenaufnahme erkennbaren Eckpunkte der angrenzenden Wirbelkörper identifiziert. Abbildung 10 zeigt die Konturen zweier

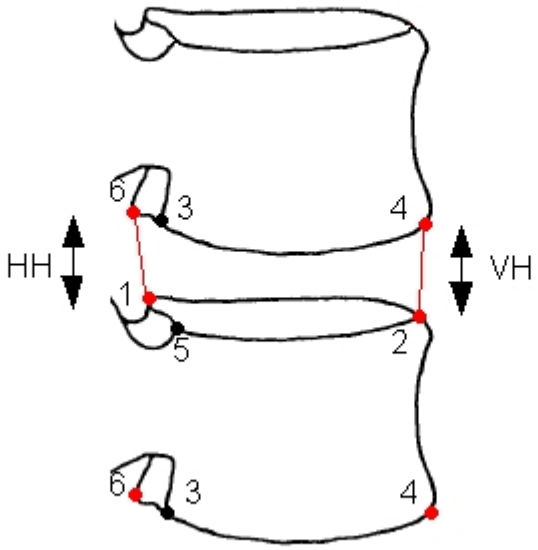

Abbildung 10: Ausmessung der vorderen Bandscheibenhöhe (VH) und der hinteren Bandscheibenhöhe (HH) zwischen den lateralen Eckpunkten der Deckplattenkonturen, Abb. bearbeitet aus Frobin et al.(102)

benachbarter Lendenwirbelkörper schräg von oben und leicht axial rotiert. In der seitlichen Ansicht sind aufgrund von Überlagerungen in den meisten Fällen lediglich die am weitesten lateral gelegenen Punkte (hier 1, 2, 4 und 6) randbildend, die Punkte 3 und 5 liegen hier rotationsbedingt weiter innen. Sie stellen die Ursprünge der Deckplattenkanten dar. Anhand dieser Eckpunkte erfolgte die Messung der Bandscheibenhöhen.

Zwischen den ventralen Eckpunkten 2 und 4 wurde die vordere Bandscheibenhöhe ausgemessen. Abhängig von der Richtung einer axial rotatorischen Beeinflussung in der jeweiligen Aufnahme wurde die hintere Bandscheibenhöhe zwischen den Punkten 1 und 6 bzw. 3 und 5 bestimmt.

Die Bilder der Lendenwirbelsäule wurden außerdem auf das Vorhandensein und die Entwicklung von Olisthesebildungen (Stufenbildungen) hin untersucht. Hierbei richtete sich das Augenmerk auf einen möglichen translatorischen Versatz zwischen den Wirbelkörpern des mit Wallis-Spacer versorgten Bewegungssegmentes. Eine Spondylolisthese mit Tanslationsbewegungen über 3 mm wurde präoperativ für diese Segmente ausgeschlossen. Zur Messung wurde die folgende Methode nach Morgan und King (103) verwendet. Eine Linie an der Vorderkante des unteren Wirbelkörpers wird in Höhe der inferioren anterioren Ecke des darüberliegenden Wirbelkörpers von einer Senkrechten geschnitten. Dieser senkrechte Abstand (d) wurde als Translation in Millimetern prä-, postoperativ und zum Nachuntersuchungszeitpunkt gemessen.

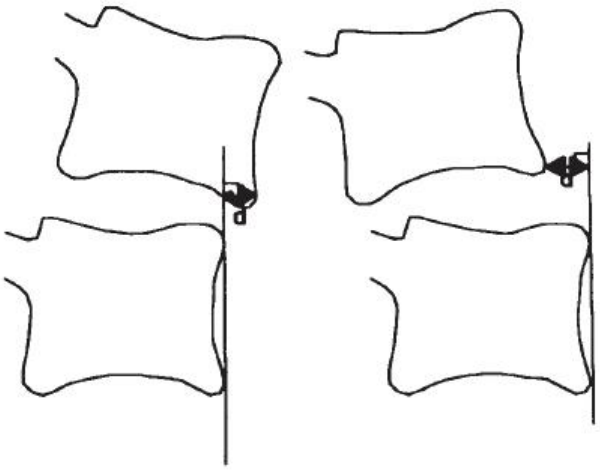

Abbildung 11: Messung von Translationsbewegungen zwischen benachbarten Wirbelkörpern in lateraler Röntgenaufnahme der LWS, aus Muggleton et al.(135)

Die Bestimmung des Gesamtlordosewinkels erfolgte mit der Methode nach Cobb, wie in Abbildung 12 dargestellt. Hwang et al. (104) bescheinigen dem Verfahren eine gute Genauigkeit, vor allem bei der Bestimmung des globalen Lordosewinkels. Hierfür

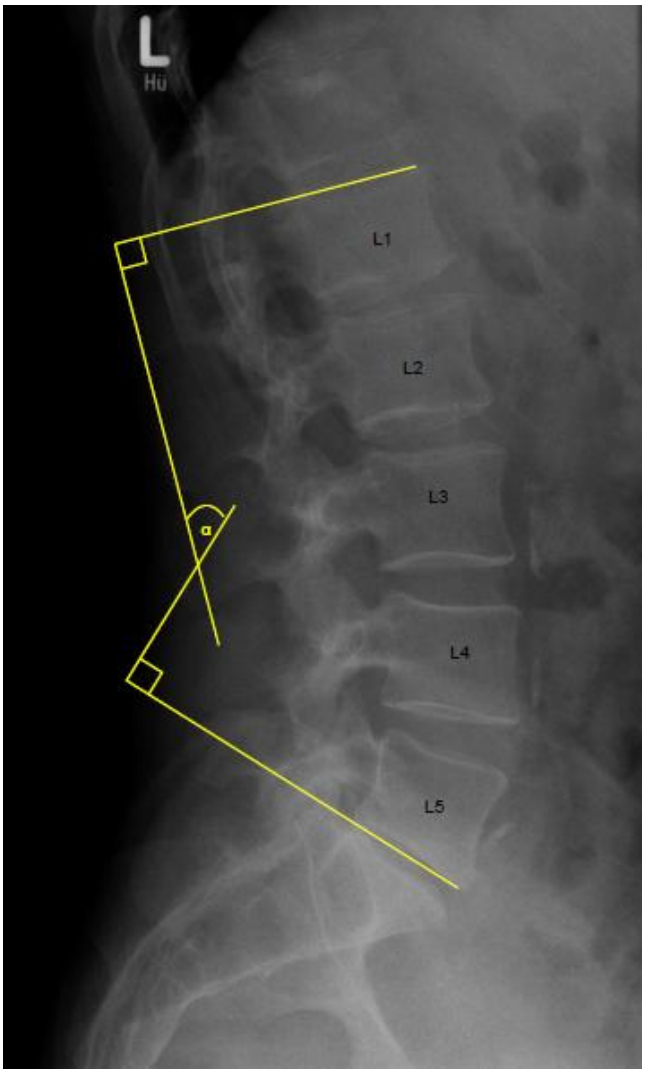

Abbildung 12: Bestimmung des Cobb-Gesamtlordosewinkels

werden Geraden parallel an die Deckplatten der randständigen Wirbelkörper der LWS angelegt. Der sich aus ihnen ergebende Winkel entspricht dem lumbalen Lordosewinkel. Die Deckplatte des ersten und die Grundplatte des fünften Lendenwirbelkörpers wurden zur Konstruktion des Cobb-Winkels (α), wie von Harrison et al. (105) beschrieben, verwendet. Dabei erfolgte die Berechnung des Winkels aus den zwei Geraden durch die verwendete Software. Bei der Bestimmung des segmentalen

Lordosewinkels des mit einem Wallis-Spacer versorgten Segmentes wurde die Messung ebenfalls unter Zuhilfenahme der Cobb-Methode durchgeführt.

4.4.2 A.-p.-Strahlengang

In den a.-p.-Aufnahmen wurden die betreffenden Bewegungssegmente auf seitlichen Versatz und das Vorliegen einer segmentalen Kippung kontrolliert.

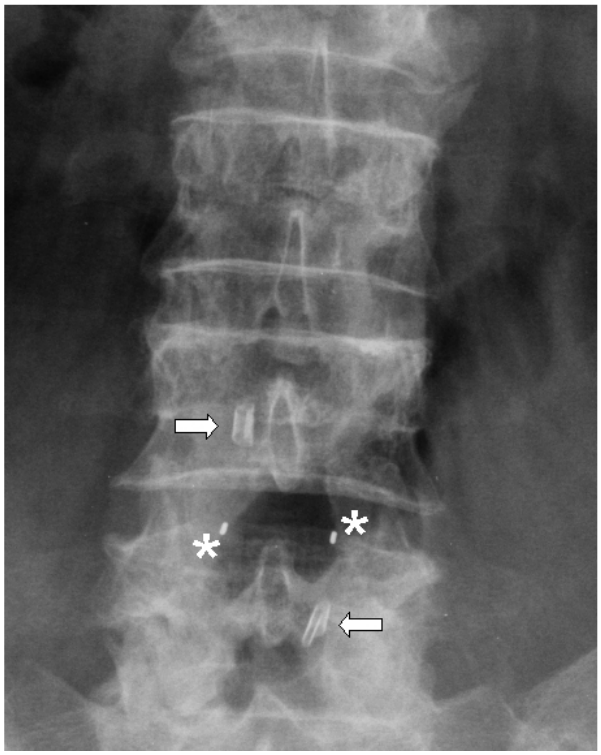

Abbildung 13: LWS in a.-p.-Strahlengang; Wirbelkörper in regelrechter Position; Wallis-Spacer mit röntgendichten Tantalstäben (*), Titanclips (→)

Sowohl laterale als auch a.-p.-Aufnahmen wurden hinsichtlich des Auftretens von Resorptionen und Ossifikationen im Bereich um das Implantat sowie auf Frakturen der Dornfortsätze und Wirbelkörperfrakturen untersucht.

Übersicht über die Erhebungsdaten

Fragebögen	• ODI, VAS
Radiologische Daten	<u>Seitlicher Strahlengang:</u> • Vordere und hintere Bandscheibenhöhe • Segmentaler und Gesamtlordosewinkel • Olisthesebildungen <u>A.-p.-Strahlengang:</u> • Laterales Offset • Segmentale Kippung <u>Komplikationen:</u> • Resorptionen • Dornfortsatzfrakturen • Ossifikationen • Wirbelkörperfrakturen
Klinische Beurteilung	• Beschwerdedauer • Rentenverfahren • Kraftminderung und Parästhesien

Tabelle 3: Übersicht Erhebungsdaten

4.5 Statistische Bearbeitung

Die gewonnenen Daten wurden in einer elektronischen Datenbank gespeichert und nach entsprechender Konvertierung mit dem Statistikprogramm SAS® (Version 9.2, SAS Institute Inc, Cary, NC, USA) bearbeitet. Der Mittelwert (Mean) mit Standardabweichung (SD) wurde wiedergegeben.

5 Ergebnisse

5.1 Patienten- und Operationsdaten

Das mittlere Alter aller 21 Patienten betrug knapp 60 Jahre.

n	Minimum	Maximum	Mean	SD
21	35,2	78,6	59,8	11,9

Tabelle 4: Patientenalter in Jahren

Die Verteilung nach Geschlecht ergab 62% männliche Patienten.

	männlich	weiblich
n	13 (62%)	8 (38%)

Tabelle 5: Geschlechterverteilung

Die mittlere Dauer des Beobachtungszeitraumes betrug 44,7 Monate.

Minimum	Maximum	Mean	SD
24,3	64,7	44,7	13,6

Tabelle 6: Beobachtungszeitraum in Monaten

Die Op-Indikationen verteilten sich auf 9 Patienten mit Bandscheibenprolaps, 10 Patienten mit Versorgung des kranialen Anschlusssegmentes bei Fusion und je einem Patienten mit zentraler beziehungsweise foraminaler Stenose.

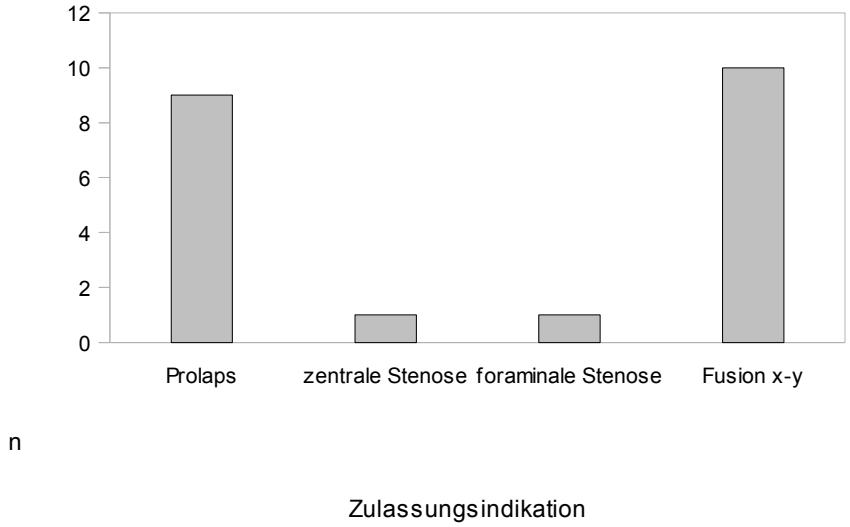

Diagramm 1: Absolute Verteilung der Op-Indikationen

Am häufigsten wurden Spacer in Höhe des Segments L4/5 eingesetzt (n=11). Bei jeweils vier Patienten wurden Spacer in Höhe L1/2 und L2/3 implantiert. Die wenigsten Eingriffe erfolgten in Höhe L3/4 (n=2).

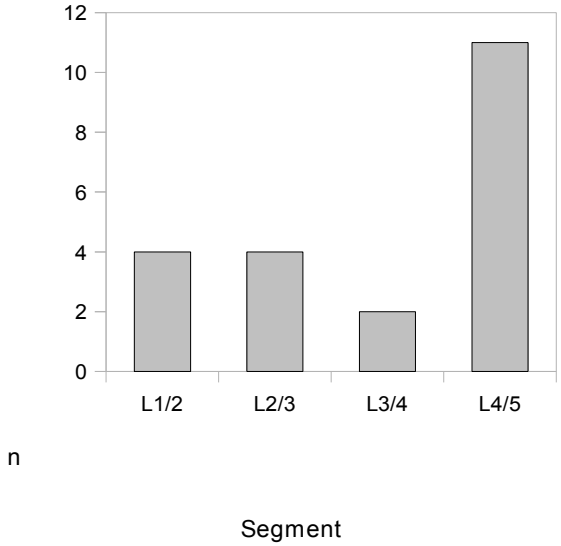

Diagramm 2: Absolute Verteilung der operierten Segmente

5.2 Klinisch deskriptive Daten

18 Patienten wurden aufgrund chronischer und drei Patienten aufgrund akuter Schmerzen behandelt. Ein Patient befand sich zum Zeitpunkt der Behandlung in einem Rentenverfahren.

chronisch	akut
18 (85,7%)	3 (14,3%)

Tabelle 7: Prozentuale Verteilung der Beschwerdedauer

5.2.1 Kraftminderung und Parästhesien

Fünfzehn Patienten gaben präoperativ und 12 Patienten zum Zeitpunkt der Nachuntersuchung Parästhesien an. Eine Kraftminderung war bei jeweils drei Patienten vor Spacerimplantation und am Tag der Nachuntersuchung (NU) vorhanden. Es zeigte sich keine aussagekräftige Veränderung gegenüber der präoperativen Situation. In der Abschlussuntersuchung waren bei einem Patienten keine Angaben zu Parästhesien und Kraftminderung dokumentiert.

Parästhesien	präoperativ	NU
nein	6 (28,6%)	8 (40,0%)
ja	15 (71,4%)	12 (60,0%)

Tabelle 8: Auftreten von Parästhesien präoperativ und bei der Nachuntersuchung

Kraftminderung	präoperativ	NU
nein	18 (85,7%)	17 (85%)
ja	3 (14,3%)	3 (15%)

Tabelle 9: Auftreten von Kraftminderungen präoperativ und bei der Nachuntersuchung

5.2.2 Fragebögen

Die Auswertung des Oswestry Disability Fragebogens zeigte einen Trend des Index zu niedrigeren Werten im Beobachtungszeitraum. Der mittlere Indexwert lag präoperativ bei 40,9% (Min. 22,0 /Max.72,0) und zum Nachuntersuchungszeitpunkt bei 31,1% (Min. 8.0 /Max. 66,0).

ODI	N	Mean	SD	Minimum	Maximum
präoperativ	21	40,9	12,9	22,0	72,0
NU	21	31,1	13,9	8,0	66,0

Tabelle 10: Vergleich ODI

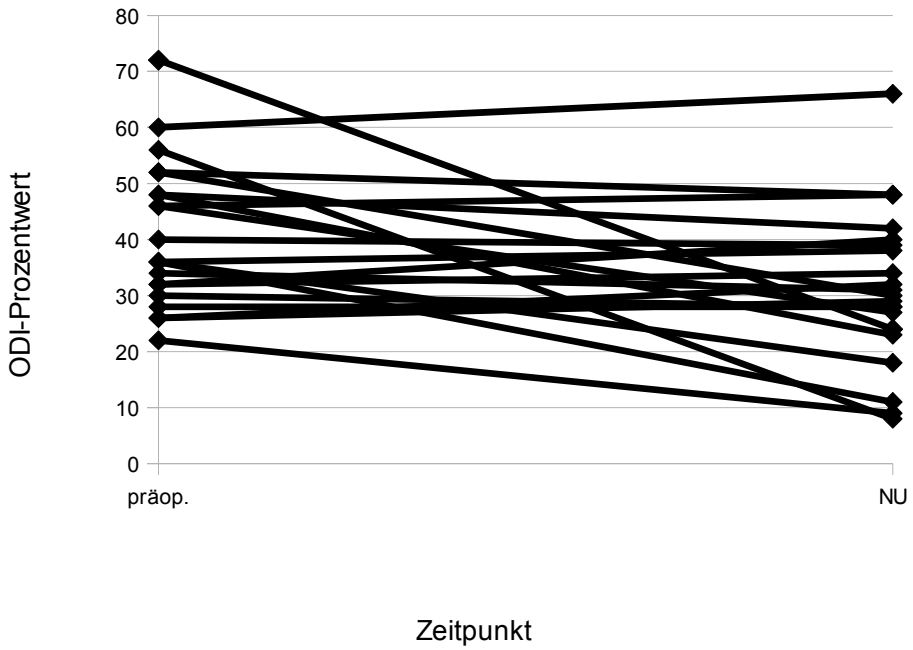

Diagramm 3: ODI präoperativ und am Ende des Beobachtungszeitraumes

Die erhobenen VAS-Daten zeigten eine geringgradige Schmerzreduktion im Rücken. Der Mittelwert der empfundenen Schmerzen lag präoperativ bei 6,6 (Min. 3 /Max. 10) und zum Zeitpunkt der Nachuntersuchung bei 5,8 Punkten (Min. 0 /Max. 6).

VAS-Rücken	N	Mean	SD	Minimum	Maximum
präoperativ	21	6,6	2,0	3,0	10,0
NU	21	5,8	2,6	0,0	9,0

Tabelle 11: Vergleich VAS Rückenschmerz

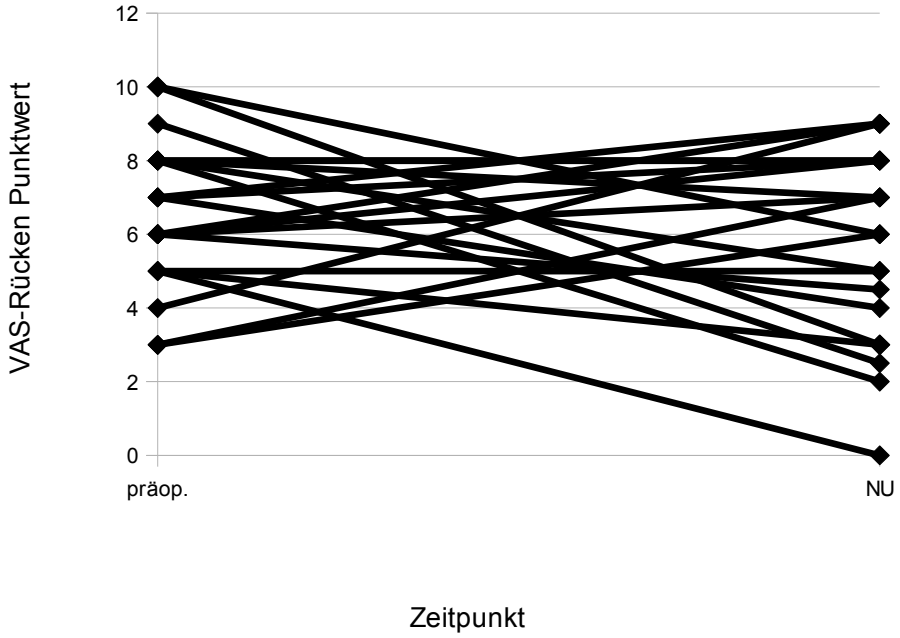

Diagramm 4: VAS Rückenschmerzen

Die Intensität der Beinschmerzen war im Verlauf leicht rückläufig. Der Mittelwert lag präoperativ bei 6,5 (Min. 3 /Max. 10) und zum Zeitpunkt der Nachuntersuchung bei 4,8 Punkten (Min. 0 /Max. 9).

VAS-Bein	N	Mean	SD	Minimum	Maximum
präoperativ	21	6,5	1,9	3,0	10,0
NU	21	4,8	3,3	0,0	9,0

Tabelle 12: Vergleich VAS Beinschmerz

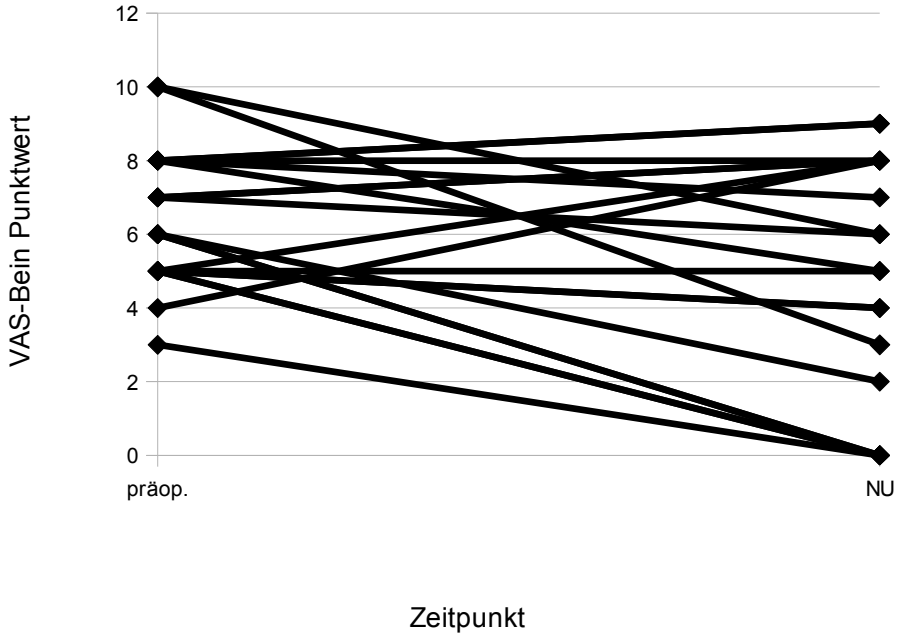

Diagramm 5: VAS Beinschmerz

5.2.3 Komplikationen

In den Nachuntersuchungen nach mindestens 24 Monaten wurde bei 6 der Patienten die Indikation für eine Revisionsoperation aufgrund Implantat-assoziierter Komplikationen gestellt. Fünf der Patienten wurden für eine Explantation des Spacers und Fusionsoperation vorbereitet.

Bei drei dieser Patienten war ein Spacer ergänzend im Rahmen einer Fusionsoperation zur Stabilisierung des Anschlusssegmentes implantiert worden. In einem dieser Fälle entwickelte sich trotz des Spacers eine Anschlussinstabilität. In einem weiteren Fall kam es zu starken Schmerzen mit Parästhesien durch eine neu aufgetretene absolute Spinalkanalstenose. Bei dem dritten Patienten, der unter Schmerzzunahme über Monate litt, wurde ein Drehgleiten mit Segmentkollaps festgestellt.

Zwei Patienten hatten einen monosegmental implantierten Spacer. Hier wurde in einem Fall bei persistierenden Schmerzen trotz wiederholter Infiltrationen der Facettengelenke die Indikation zur Fusion gestellt. Im anderen Fall wurde die Fusion wegen eines Rezidivprolapses geplant.

Bei einem Patienten mit Rezidivprolaps in Höhe L4/5 bei bisegmentaler Versorgung mit Wallis-Spacer wurde aufgrund der progredienten Schmerzen eine selektive Dekompression nach Spacer-Entfernung in L4/5 geplant.

N	Implantation	Revisionsgrund
3	Fusion (topping off)	Anschlussinstabilität absolute Spinalkanalstenose Drehgleiten / Segmentkollaps
2	Monosegmentale Implantation	Rezidivprolaps persistierende Schmerzen
1	Bisegmentale Implantation	Rezidivprolaps

Tabelle 13: Revisionsgründe

5.3 Radiologische Befunde

5.3.1 Messwerte

Vordere Bandscheibenhöhe

	N	Mean	SD	Minimum	Maximum
präoperativ	21	9,4	3,3	2,0	15,0
postoperativ	21	10,3	3,6	2,0	17,0
NU	21	8,3	4,1	0,0	14,0

Tabelle 14: Änderung der vorderen Bandscheibenhöhe

Die Höhe der vorderen Bandscheibenanteile veränderte sich direkt nach der Operation gegenüber dem präoperativen Status nicht. Im Beobachtungszeitraum gab es einen Trend zu einer Verringerung der Bandscheibenhöhe.

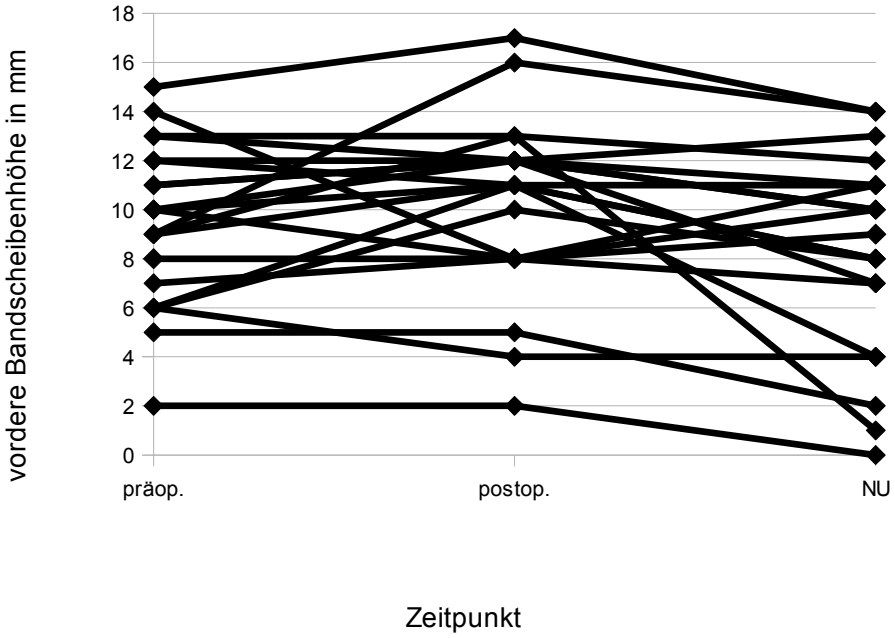

Diagramm 6: Änderung der vorderen Bandscheibenhöhe

Hintere Bandscheibenhöhe

	N	Mean	SD	Minimum	Maximum
präoperativ	21	6,0	2,8	1,0	12,0
postoperativ	21	6,8	2,4	2,0	10,0
NU	21	4,7	2,0	0,0	8,0

Tabelle 15: Änderung der hinteren Bandscheibenhöhe

Postoperativ lagen die Werte für die hinteren Bandscheibenhöhen etwas über den präoperativ bestimmten. Im Beobachtungszeitraum zeigte sich ein Trend zu einer Verringerung der posterioren Bandscheibenhöhen.

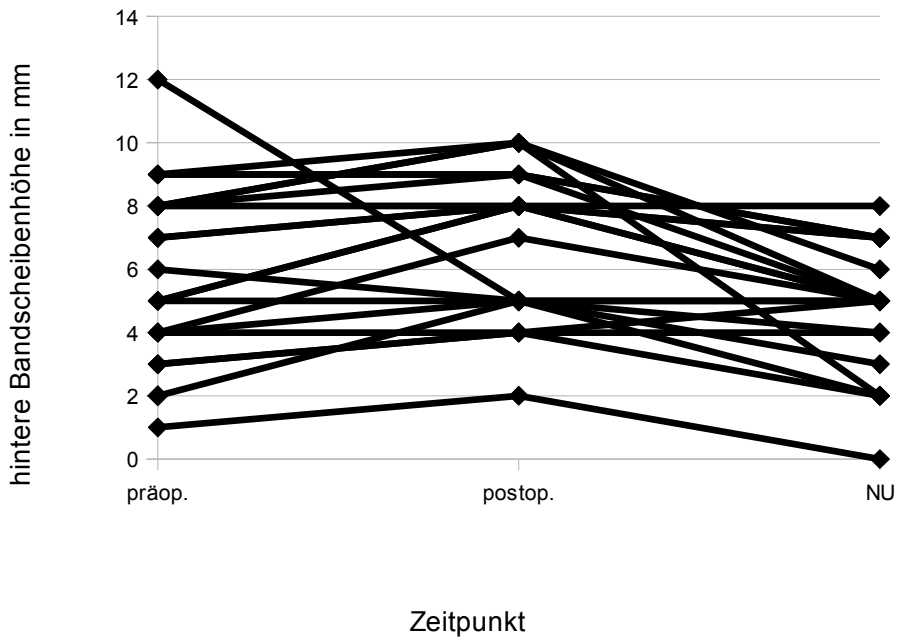

Diagramm 7: Änderung der hinteren Bandscheibenhöhe

Segmentaler Lordosewinkel

	N	Mean	SD	Minimum	Maximum
präoperativ	21	6,1	2,9	0,0	11,0
postoperativ	21	6,1	3,3	0,0	11,0
NU	21	5,8	4,4	0,0	15,0

Tabelle 16: Änderung des segmentalen Lordosewinkels

Der mittlere segmentalen Lordosewinkel betrug postoperativ 6,1° und zum Zeitpunkt der Nachuntersuchung 5,8°. Bei zwei Patienten wurde eine deutliche Zunahme des Lordosewinkels zwischen postoperativer Messung und Nachuntersuchung beobachtet.

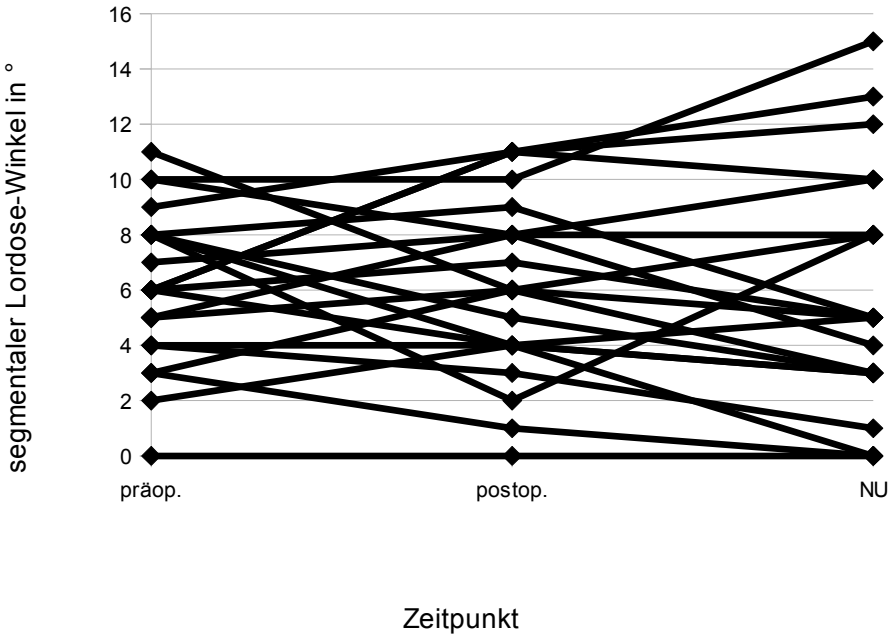

Diagramm 8: Änderung des segmentalen Lordosewinkels

Gesamtlordosewinkel

	N	Mean	SD	Minimum	Maximum
präoperativ	21	31,1	7,7	12,0	44,0
postoperativ	21	30,7	6,7	19,0	43,0
NU	21	31,1	10,4	10,0	50,0

Tabelle 17: Änderung des Gesamtlordosewinkels

Bei der Messung der Gesamtlordosewinkel zeigte sich keine Änderung im Verlauf. Die Mittelwerte lagen präoperativ und zum Zeitpunkt der Nachuntersuchung bei 31°.

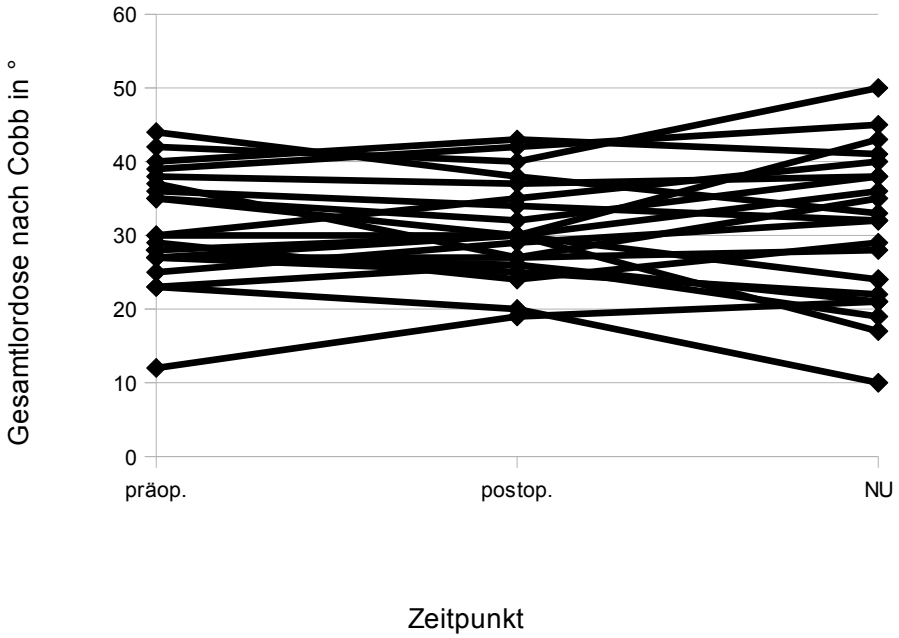

Diagramm 9: Änderung des Gesamtlordosewinkels

Olisthese

Über 80% der Segmente zeigten keine Olisthesebildung. Es ergab sich keine Änderung im zeitlichen Verlauf.

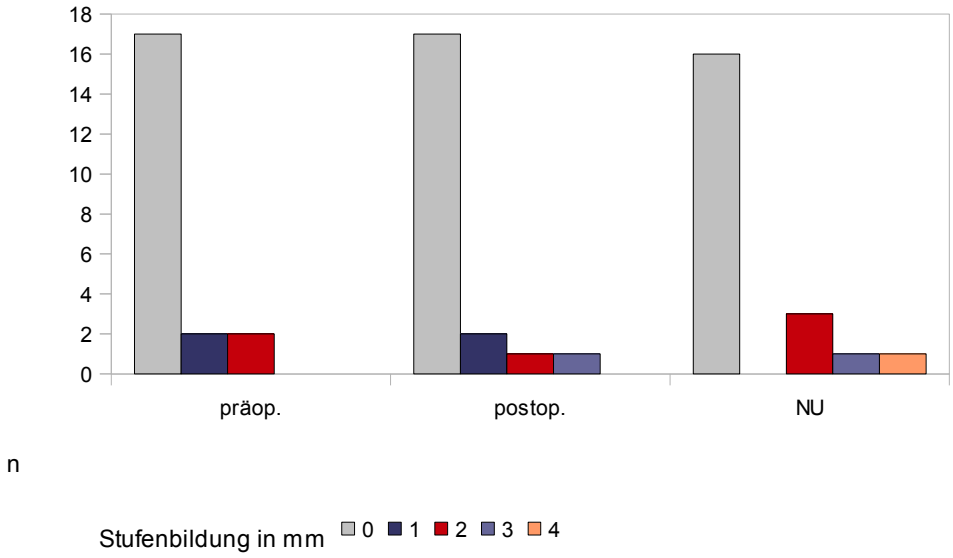

Diagramm 10: Nachweis von Olisthese

Laterales Offset

	Ja	nein
präoperativ	0	21
postoperativ	0	21
NU	2	19

Tabelle 18: Ausbildung eines lateralen Offsets

Zur Nachuntersuchung war bei nur zwei Patienten ein laterales Offset erkennbar.

Segmentale Kippung

	Ja	nein
präoperativ	3	18
postoperativ	1	20
NU	2	19

Tabelle 19: Ausbildung einer segmentalen Kippung

In den meisten Fällen war keine segmentale Kippung messbar und es ergab sich keine Veränderung im zeitlichen Verlauf.

5.3.2 Radiologisch nachgewiesene Komplikationen

Resorptionen und Ossifikationen

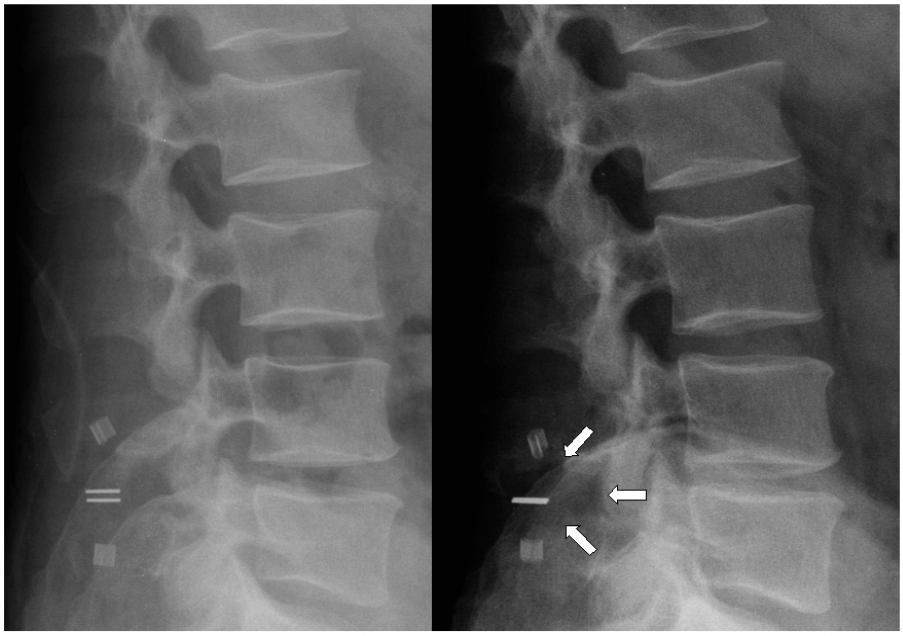

Abbildung 14: Wallis-Spacer in Höhe L3/4: postoperativ (li.); NU (re.) mit Resorption (→) an den Grenzflächen zum Implantat

Resorptionen	nein	ja
postoperativ	21 (100%)	0
NU	3 (14,3%)	18 (85,7%)

Tabelle 20: Ausbildung von Resorptionen zwischen Dornfortsätzen und Implantat

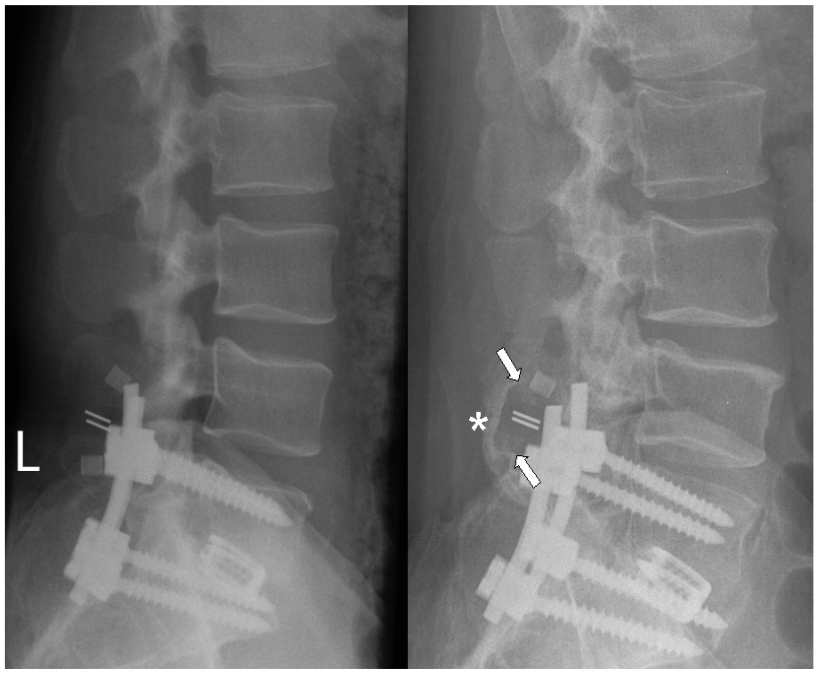

Abbildung 15: Wallis-Spacer in Höhe L4/5 ergänzend zu Spondylodese L5/S1; postoperativ (li.); NU (re.) mit Ossifikationen (*) und Resorptionssaum (→) um das Implantat

Ossifikationen	nein	ja
präoperativ	21 (100%)	0
NU	16 (76,2%)	5 (23,8%)

Tabelle 21: Ausbildung von Ossifikationen um das Implantat

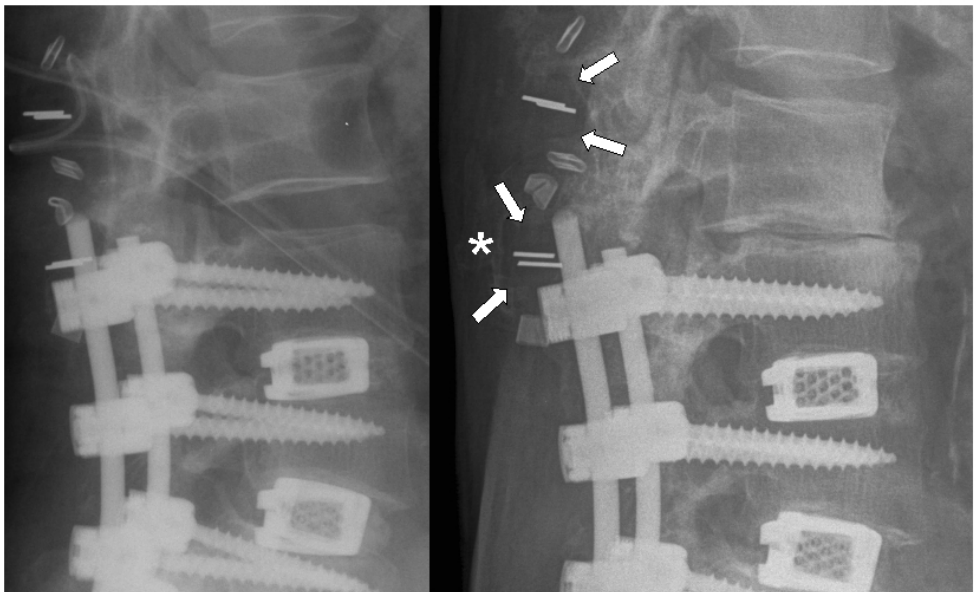

Abbildung 16: Wallis-Spacer in Höhe L1/2, L2/3: postoperativ (li.); NU (re.) mit Ossifikationen (*) und Resorptionen (→) an den Grenzflächen um die Implantate, Segmentkollaps L2/3

Dornfortsatzfrakturen

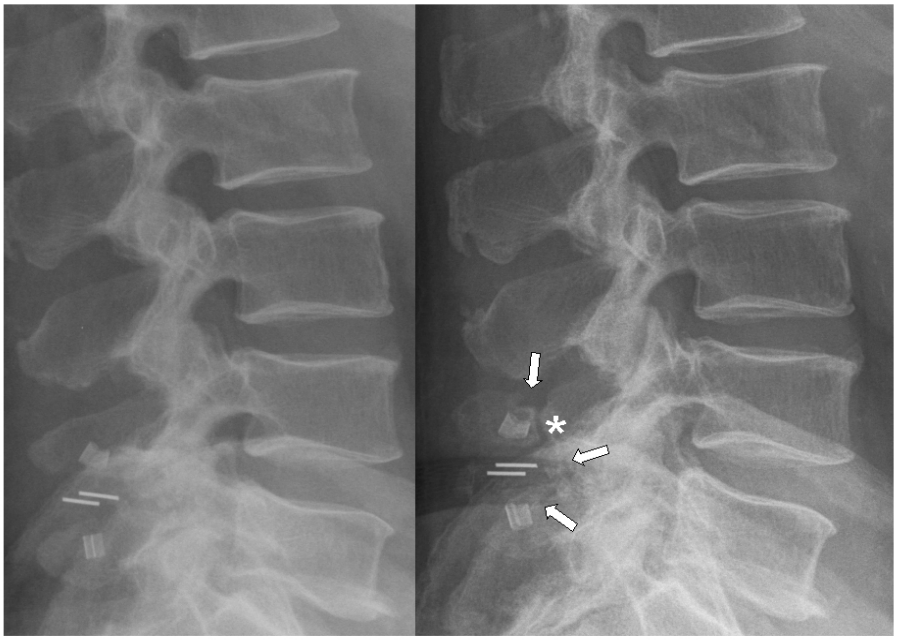

Abbildung 17: Wallis-Spacer in Höhe L4/5: postoperativ (li.); NU (re.) mit Frakturlinie (*) Dornfortsatz LWK 4, Lysesaum (→)

Bei zwei Patienten wurden in der Nachuntersuchung Dornfortsatzfrakturen festgestellt. In einem der Fälle war der Dornfortsatz L4 kranial des Wallis-Spacers frakturiert. Bei dem Patienten wurde bei geringen Schmerzen keine Op-Indikation gestellt. Im zweiten Fall frakturierte der Dornfortsatz L3 kaudal des Spacers. Trotz der Empfehlung zu einer Operation bei fortbestehenden Beschwerden mit Instabilitätszeichen und höhergradiger neuroforaminaler Enge lehnte die Patientin diese ab. Beide Patienten hatten eine monosegmentale Versorgung mit dem Wallis-Spacer erhalten. Bei letzterer Patientin bestand zusätzlich eine Fusion in Höhe L3-L5.

Dislokation

Es wurde zum Nachuntersuchungszeitpunkt bei keinem der Patienten eine Dislokation des Implantates festgestellt.

6 Diskussion

6.1 Diskussion der klinischen und anamnestischen Daten

Fragebögen

Trotz der weit verbreiteten Verwendung des Wallis-Spacers finden sich nur wenige Untersuchungen, die sich mit den klinischen Langzeit-Ergebnissen der betroffenen Patienten befassen. In diesen werden unter anderem der ODI bzw. visuelle Analogskalen für Rücken- und Beinschmerz verwendet, um die Entwicklung der Schmerzen und der funktionellen Beeinträchtigung nach der Implantation mit der präoperativen Situation vergleichen zu können.

In der hier durchgeführten Studie kam es zu einer geringfügigen Verbesserung der funktionellen Beeinträchtigung um 9,8 ODI-Prozentpunkte von durchschnittlich 40,9% auf 31,1%. Die VAS zeigt ebenso eine geringe Besserung der Schmerzen. Die Schmerzreduktion nach dynamischer Stabilisierung betrug für den Rücken 8% und die Beine 17%. Nach Ostelo et al. (101) ist hier weder für ODI noch für VAS eine klinisch relevante Verbesserung von 30% erzielt worden.

Vergleichbare Untersuchungen (8; 106; 107) zu interspinösen Implantaten haben bedeutend kürzere Nachuntersuchungsintervalle und zeigen anhand der Schmerz- und Funktionsfragebögen zum Teil deutlich bessere klinische Ergebnisse. Dies könnte als Hinweis darauf gewertet werden, dass der anfängliche Nutzen der Operation durch zunehmenden Funktionsverlust des Spacers nach der Implantation im mittelfristigen Verlauf wieder aufgehoben wird.

Vergleich zwischen Interspinösen Implantaten

In einer prospektiven nicht randomisierten Fall-Kontroll-Studie der Entwickler des Wallis-Spacers, Sénégas et al. (7), werden die klinischen Ergebnisse zweier Patientengruppen mit einer Geschlechterverteilung von 25% Frauen und einem mittleren Alter

von 42 Jahren verglichen. In beiden Gruppen fand nach initialer Diskektomie eine Revisionsoperation nach Bandscheibenrezidiv statt. Die Patienten einer Gruppe (n=40) erhielten zusätzlich ein Wallis-Spacer der 1. Generation (Titan). Der ODI betrug 58,2% vor dem Eingriff. Bei einem mittleren Nachuntersuchungsintervall von 40 Monaten verringerte er sich auf 16,4% (SD ± 10). Ermittelt durch die VAS kam es zu einer deutlichen Verringerung der Schmerzintensität. Die Lumbalgie verbesserte sich um 74%, die ischialgieformen Schmerzen verbesserten sich um 92%.

Eine vergleichbare Schmerzreduktion wird von Floman et al. (106) beschrieben. Ihre Ergebnisse stammen von Patienten, bei denen neben einer primären Diskektomie ein Wallis-Spacer implantiert wurde. Hier erreichten 14 Patienten nach einem mittleren Nachuntersuchungsintervall von 16 Monaten ODI Werte von 12,7% (präoperativ 43%). Eine Schmerzreduktion nach VAS zeigte sich im Bereich des Rückens von 6,6 auf 1,4, und der Beine von 8,2 auf 1,5. Das Durchschnittsalter der Patienten lag bei 36 Jahren.

In einer retrospektiven Analyse der Therapieverläufe von 77 Patienten mit Wallis-Spacer durch Reith et al. (8) verbesserte sich der Wert des ODI von 53% auf 38%. Die mittlere Nachuntersuchungsperiode betrug 7,3 Monate. Die VAS für Rückenschmerzen verbesserte sich von initial 8,4 auf 4,5 und die für Beinschmerzen von 6,7 auf 3,6.

Auch bei der Verwendung des X-Stop konnten durch Kuchta et al. (107) bei 175 Patienten mit LSS vergleichbar positive Effekte nachgewiesen werden. Der ODI verbesserte sich in einem mittleren Nachuntersuchungsintervall von 24 Monaten von 32,6% auf 20,3% und die Angaben aus den VAS-Skalen betrugen 3,9 nach anfänglich 6,1. Als Einschlusskriterium wurde eine positionsabhängige Claudicatio-Symptomatik der Patienten mit Erleichterung in Flexion vorgegeben.

Zucherman et al. (108) berichten in ihrer prospektiven Kontrollstudie mit einem Nachuntersuchungsintervall von 24 Monaten bei Patienten mit LSS und Implantation von X-Stop gute Ergebnisse. Die Schmerzen verbesserten sich um 45,4% gegenüber der präoperativen Situation. Die körperliche Funktionsfähigkeit verbesserte sich um 44,3%. Diese Werte können durch die Verwendung des ZCQ[3] nicht für den direkten Vergleich

3 Zurich Claudication Questionnaire

dienen. Auch hier wurden, wie in der o.g. Studie von Kuchta et al., eine Symptomerleichterung in Flexion als Einschlusskriterium vorgegeben.

Studie		**n**	**NUI**	**ODI präoperativ (SD) in %**	**ODI NU (SD) in %**
Sénégas et al.	2002	40	40	58,2 (± 22)	16,4 (±10)
Floman et al.	2007	14	16	43	12,7
Reith et al.	2010	77	7,3	53	38
Kuchta et al. *(X-Stop)*	2009	175	24	32,6	20,3
Eigene Werte	2011	21	44,7	40,9	31,1

Tabelle 22: Vergleich der Ergebnisse des ODI präoperativ und bei Nachuntersuchung aus Studien mit interspinösen Implantaten, NUI = Nachuntersuchungsintervall in Monaten

Die funktionelle Beeinträchtigung durch Rückenschmerzen konnte in den aufgeführten Studien nach der Therapie mit interspinösen Spacern verbessert werden. Sénégas et al. als Entwickler und Floman et al. mit einem vergleichsweise jungen Patientenkollektiv berichten deutlich bessere Ergebnisse als die Autoren der anderen hier aufgeführten Studien (siehe Tabelle 22).

Studie		n	NUI	VAS Rückenschmerz Besserung in %	VAS Beinschmerz Besserung in %
Sénégas et al.	2002	40	40	74	92
Floman et al.	2007	14	16	52	67
Reith et al.	2010	77	7,3	39	31
Kuchta et al. *(X-Stop)*	2009	175	24	-	22
Eigene Werte	2011	21	44,7	8	17

Tabelle 23: Vergleich der Besserung der VAS präoperativ und der Abschlussuntersuchung aus Studien mit interspinösen Implantaten, NUI = Nachuntersuchungsintervall in Monaten

Auch in der Schmerzreduktion berichten Sénégas et al. und Floman et al. deutlich bessere Ergebnisse. Die Vergleichbarkeit der hier beobachteten Ergebnisse mit den aufgeführten Studien ist durch inhomogene Patientenkollektive, unterschiedliche Stichprobengröße sowie verschieden lange Beobachtungszeiträume eingeschränkt (siehe Tabelle 23).

Die vorliegende retrospektive Arbeit lässt aufgrund des Fehlens einer Konrollgruppe keine Rückschlüsse zu, welcher Anteil der postoperativen Verbesserung auf die begleitend durchgeführten operativen Dekompressionen zurückzuführen ist. Zum Vergleich finden sich in der Literatur die nachfolgenden Ergebnisse zu rein dekomprimierenden Verfahren bei Patienten mit LSS.

In der Studie von Sénégas et al. (7) wurde zusätzlich eine Kontrollgruppe untersucht, in der eine erneute Bandscheibenrevision ohne die zusätzliche Implantation eines Wallis-Spacers erfolgte. Hier fielen die Ergebnisse nach 40 Monaten schlechter aus. Der ODI betrug in der Nachuntersuchung 22% (SD±11). Demnach lassen sich die Patienten mit Wallis-Spacer nach Fairbank et al. (96) der Gruppe mit minimalen und die Kontrollgruppe mit Dekompression der Gruppe mit mäßigen Beeinträchtigungen zuordnen.

Richter et al. (109) führten eine Fall-Kontrollstudie mit zwei Gruppen von jeweils 30 Patienten durch. In der Gegenüberstellung der Gruppe mit einem Coflex-Implantat und der Gruppe mit alleiniger Dekompression konnten nach einem zwölfmonatigen Kontrollzeitraum keine signifikanten Unterschiede bezüglich ODI und VAS festgestellt werden.

Ein Vergleich zwischen DIAM-Implantat gegenüber Dekompression von Kim et al. (110) erbgab folgende Resultate: In der Kontrollgruppe (n=55) wurde je nach Indikationsstellung eine Laminektomie oder Mikrodiskektomie durchgeführt. In der DIAM-Gruppe erhielten 31 Patienten wegen großer Bandscheibenvorfälle, -rezidive oder LSS zusätzlich das Implantat. Nach 12 Monaten konnte eine Schmerzreduktion in beiden Gruppen festgestellt werden. Es ergaben sich keine signifikanten Unterschiede gegenüber der Kontrollgruppe bezüglich der VAS für Rücken- und Beinschmerz.

In einer prospektiven Studie über unilaterale Laminektomie für bilaterale Dekompression erreichten Cavusoglu et al. (111) bei 50 Patienten einen ODI von 14,2% nach einer mittleren Nachuntersuchungsperiode von 22,8 Monaten. Die Werte aus der VAS waren im postoperativen Verlauf bis zum Zeitpunkt der Nachuntersuchung deutlich kleiner als die Ausgangswerte.

Die klinischen Ergebnisse aus den aufgeführten Studien zu interspinösen Spacern sind vergleichbar mit denen nach alleiniger Dekompression. Dies kann daraus resultieren, dass die klinische Besserung nicht allein auf dem Effekt aus der Spacer-Implantation beruht, sondern die begleitende Dekompression einen Anteil daran hat.

6.2 Diskussion der radiologischen Befunde

6.2.1 Bandscheibenhöhe

Die Verwendung des Wallis-Spacers soll eine Wiederherstellung der Lordose im Bewegungssegment bewirken. Die dorsale Aufspreizung des Bewegungssegmentes zielt dabei auf eine Erhöhung und Entlastung der hinteren Bandscheibenanteile ab. Bei den gemessenen Werten ist die durchschnittliche hintere Bandscheibenhöhe gegenüber dem präoperativen Wert leicht vergrößert. Zum Zeitpunkt der Nachuntersuchung wurde eine deutliche Verringerung der hinteren Bandscheibenhöhe gemessen. Die vorderen Bandscheibenanteile blieben weniger beeinflusst. Auch hier ergab sich eine Tendenz zur Verkleinerung im Verlauf. Die Millimeterangaben der gemessenen Bandscheibenhöhen sind als Orientierung anzusehen. Nach Andersson et al. (112) können diese Messungen aus lateralen Röntgenaufnahmen stark variieren. So haben bereits kleine laterale Abweichungen oder Verdrehungen entlang der Longitudinalachse als auch der interindividuell differierende Bewertungsmaßstab häufig zur Folge, dass die nominelle Bandscheibenhöhe untersucherabhängig um bis zu 50% abweichen kann. Die durchgeführten Messungen sollen einen Trend in der Beeinflussung der Bandscheibenhöhen wiederspiegeln.

Sénégas et al. (7) untersuchten in ihrer prospektiven Fall-Kontroll-Studie ebenfalls die Beeinflussung der Bandscheibenhöhen durch die Implantation eines Wallis-Spacers (1. Generation). Hierbei kamen für die Bildgebung konventionelle Röntgenaufnahmen, CT und in einzelnen Fällen MRT zum Einsatz. In ihrer Studie wurde in der mit einem Spacer versorgten Gruppe (n=40) eine präoperative Bandscheibenhöhe von 2–10 mm gemessen. Postoperativ hatten 8 dieser Patienten eine mittlere Verminderung der Bandscheibenhöhe von 2 mm. Eine zusammenfassende Übersicht zu den gemessenen Bandscheibenhöhen wird nicht mitgeteilt.

Sobottke et al. (113) führten eine retrospektive vergleichende Studie (n=129) mit drei verschiedenen interspinösen Implantaten (X-Stop, DIAM, Wallis) durch. Ihre, den Wallis-Spacer betreffenden Messungen, zeigten eine postoperative Verringerung der vorderen Bandscheibenhöhe. Die hintere Bandscheibenhöhe war erwartungsgemäß

postoperativ vergrößert, verlor aber in der Nachuntersuchungsperiode von 14,1 Monaten wieder an Höhe.

In einer Fall-Kontroll-Studie von Korovessis et al. (13) wurden zwei Gruppen mit je 25 Patienten auf die Entstehung von Anschlussinstabilitäten bei instrumentierter lumbaler Fusion hin untersucht. Bei den im Anschlusssegment mit Wallis-Spacer versorgten Patienten blieb die vordere Bandscheibenhöhe postoperativ und im Nachuntersuchungsintervall unverändert. Die hintere Bandscheibhöhe nahm postoperativ zu. In der Kontrollgruppe wurden keine Veränderung gemessen. Es wurden keine exakten Millimeterangaben veröffentlicht. Die graphische Darstellung der Ergebnisse zeigt am Ende des Beobachtungszeitraumes von 54 (±6) Monaten eine Verringerung der vorderen wie auch der hinteren Bandscheibenhöhe.

Kim et al. (110) konnten in einer Fall-Kontroll-Studie mit 37 Patienten und 12 Monaten Nachuntersuchungintervall bei der Messung der Bandscheibenhöhen nach Versorgung mit DIAM-Implantaten keine wesentliche Beeinflussung feststellen. Die gemessenen Werte wurden nicht mitgeteilt.

Mittlere Bandscheibenhöhe in mm					
Studie		**n**	**präoperativ**	**postoperativ**	**NU**
Sénégas et al.	2002	40	2,0 – 8,0	-	-
Sobottke et al.	2009	129	v 13,2 h 6,5	12,1 8,5	12,4 7,2
Korovessis et al.	2009	25	v ~ 11,0–12,0 h ~ 7,0	~ 13,0 ~ 8,0-9,0	~ 12,0 ~ 7,0-8,0
Kim et al. (DIAM)	2007	37	-	-	-
Eigene Werte	2011	21	v 9,4 h 6,0	10,3 6,8	8,3 4,7

Tabelle 24: Vergleich vordere Bandscheibenhöhe (v), hintere Bandscheibenhöhe (h) aus Studien mit interspinösen Implantaten zu drei Untersuchungszeitpunkten

Im Vergleich zeigt sich, dass die in der vorliegenden Studie gemessenen mittleren Bandscheibenhöhen etwas kleiner als die Werte in der Literatur sind. Im Verlauf ist der Trend bei *Sobottke et al.* und *Korovessis et al.* mit den hier beobachteten Ergebnissen vergleichbar. Die Verringerung insbesondere der hinteren Bandscheibenhöhe über den Beobachtungszeitraum könnte darauf beruhen, dass die Wiederherstellung der Lordose oder eine Entlastung der dorsalen Bandscheibenanteile nur kurzfristig durch den Spacer bewirkt wird. Mit zunehmendem Nachuntersuchungsintervall verringert sich dieser Effekt.

6.2.2 Gesamtlordosewinkel und segmentaler Lordosewinkel

Die Methode der Winkelbestimmung nach Cobb mit Hilfe konventioneller Röntgenaufnahmen unterliegt nach Harrison et al. (105) beobachterabhängig einer mittleren Abweichung von 1,2° bis 1,5° auf segmentaler Ebene.

Bei der radiologischen Untersuchung der LWS nach Implantation interspinöser Spreizer stellten Sobottke et al. (113) eine initiale Verringerung der segmentalen Lordosierung, dann im Verlauf der Nachuntersuchungsperiode eine zunehmende Relordosierung im behandelten Segment fest. Speziell beim Wallis-Spacer wurden folgende Werte gemessen: präoperativ 9,28° (SD 3,58°), Änderung zum postoperativen Zeitpunkt -4,53° und Änderung bis zur Nachuntersuchung +1,9°. Das mittlere Nachuntersuchungsintervall betrug 3,2 Monate.

Weitere Messungen wurden von Crawford et al. (114) nach Implantation von DIAM-Implantaten bei 10 Patienten gemacht. Im Vergleich zum präoperativen Wert verringerte sich der segmentale Lordosewinkel in der Kontrolle 6 Wochen postoperativ um 1,2°. Die Änderung war nicht signifikant. Der Gesamtlordosewinkel nach Cobb verringerte sich um 3°.

In einer prospektiven Studie bewerteten Schulte et al. (115) die radiologischen Ergebnisse nach X-Stop-Implantation. Bei 20 Patienten wurde in der postoperativen radiologischen Kontrolle der Gesamtlordosewinkel nach Cobb zwischen L1 und L5 gemessen. Dabei ergab sich eine mittlere Verringerung der Lordosierung um 1,1°.

Diese Daten zeigen keine Beeinflussung des Gesamtlordosewinkels durch das Implantat.

Die in der vorliegenden Arbeit ermittelten Winkel auf segmentaler Ebene zeigten eine Verringerung der Mittelwerte bis zur Nachuntersuchung um weniger als 0,5°. Diese Beobachtungen entsprechen dem zu erwartenden Ergebnis aus den angeführten Studien. Unbeabsichtigte Effekte durch das Implantat treten weder auf segmentaler Ebene noch für die gesamte LWS auf. Eine Lordosierung oder Kyphosierung findet nicht statt.

6.2.3 Radiologisch festgestellte Komplikationen

Resorption

Bei den von Reith et al. (8) operierten Patienten mit Wallis-Spacer zeigte sich eine nicht unerhebliche Zahl von Lysesäumen im Bereich der Grenzflächen zwischen dem PEEK-Implantat als auch zwischen den Polyethylengurten und den Dornfortsätzen. Aus der Veröffentlichung lassen sich keine Angaben zum postoperativen Intervall bis zur Feststellung der Resorptionen entnehmen. Diese Veränderungen waren nicht in allen Fällen mit klinischen Beschwerden in Verbindung zu bringen. Auch hier fehlen genauere Angaben.

Für Wallis-Spacer der 1. Generation berichten Sénégas et al.(7) bei drei im Rahmen einer Reoperation inspizierten Spacern keinerlei inflammatorisches Geschehen beobachtet zu haben. Der Titan-Spacer stellte sich homogen fibrös ummantelt dar.

Eine Fallstudie von Miller et al.(116) berichtet über zwei mit einem interspinösen Spacer versorgte Patienten (49 und 72 Jahre alt, Segmente L3/4 und L4/5). Beide Patienten mussten aufgrund wiederkehrender Beschwerden 11 bzw. 15 Monate nach Implantation reoperiert werden. In beiden Fällen zeigten sich deutliche Aushöhlungen der an die Spacer angrenzenden Dornfortsätze. Im ersten Fall wurden in der Gewebeuntersuchung erhebliche Umbauvorgänge des spongiösen Knochens mit trabekulärer Fibrosierung und stellenweise Osteonekroseherden festgestellt. Es lässt

sich aus der Studie nicht erschließen, um welches Implantat es sich gehandelt hat. Jerosch et al. (9) berichten über einen 56-jährigen Patienten, der mit einem DIAM-Implantat bei degenerativer Bandscheibenveränderung versorgt worden war. Nach anfänglicher Beschwerdebesserung traten bei ihm erneut Rückenschmerzen auf. In der Bildgebung durch MRT zeigte sich eine deutliche Flüssigkeitsansammlung um das Implantat. Nach dem Versagen einer konservativen Therapie über vier Wochen wurde das Polyethylen-Implantat entfernt. In der histologischen Untersuchung fanden sich sowohl Polyethylenpartikel als auch Fremdkörperreaktionen mit Makrophagen.

Bereits 1977 wurden von Willert et al. (117) Fremdkörperreaktionen durch Makrophagen mit Granulombildung durch Implantate beschrieben. Seitdem wird Abrieb aus Polyethylen als Hauptursache für die Bildung von Osteolysen im Bereich von Hüftendoprothesen angesehen und damit für aseptische Lockerungen verantwortlich gemacht (118). Die Bewegung zwischen den Grenzflächen von Implantat und Knochen begünstigt nach Amstutz et al. (119) die Bildung von Verschleißpartikeln und damit die aseptische Osteolysenbildung. Diese ensteht als Folge von bioreaktiven Prozessen mit Fremdkörpern, die nach Wang et al. (120) durch Makrophagen, Freisetzung von Zytokinen und anderen Entzündungsmediatoren zu erhöhter Osteoklastenaktivität und fokaler Knochenresorption an den Grenzflächen führt. Histologisch beschreiben Yang et al. (121) die Bildung von Pseudomembranen an periprothetischen Grenzflächen unter Einfluss von Titanpartikeln an der Tibia von Mäusen. Bereits nach zwei Monaten kam es in ihrer Studie zu fortschreitender Resorption von Knochengewebe in diesen Bereichen.

Im experimentellen Tierversuch wurden von Barz et al. (122) an die Wirbelsäulendimension von Ratten angepasste PEEK-Implantate bei jeweils 8 Ratten in den Segmenten L4/5 und L5/6 implantiert. Weitere 8 Ratten dienten als Kontrollgruppe mit Operation ohne Implantation des Spacers. Die Implantate waren in Material, Form und Funktion dem Wallis-Spacer nachempfunden und wurden in vergleichbarer Weise fixiert. In Röntgenaufnahmen wurden 11 Wochen nach Implantation bei allen 16 Ratten, die ein PEEK-Implantat erhalten hatten, Resorptionen an den Grenzflächen zwischen Dornfortsätzen und Implantat nachgewiesen.

In der o.g. Fall-Kontroll-Studie von Kim et al. (110) wurden radiologisch keine Resorptionen zwischen Dornfortsätzen und Implantat nachgewiesen. In drei weiteren Studien zum DIAM-Implantat mit einem mittleren Nachuntersuchungintervall zwischen 12 und 48 Monaten fanden sich keinerlei Angaben zum Auftreten von Resorptionen im Rahmen etwaiger Komplikationen (123-125). Das DIAM-Implantat besteht zu einem Großteil aus Polyethylenfasern und es wäre nach den o.g. Erläuterungen anzunehmen, dass auch unter dessen Verwendung Verschleißpartikel zu Fremdkörperreaktionen führen. Hier sind gezielte Untersuchungen mit entsprechendem Augenmerk bei der Befundung der radiologischen Nachuntersuchungsergebnisse nötig, um verwertbare Rückschlüsse ziehen zu können.

Die Betrachtung dieser Studienergebnisse mit vergleichbaren Vertretern interspinöser Implantate zeigt, dass die in der hier vorliegenden Untersuchung gemachten Beobachtungen nur vereinzelt auftraten oder dokumentiert wurden. Es soll aber erwähnt werden, dass Sénégas (92) ein bestehendes Risiko von Osteolysebildungen im Bereich der Polyethylengurte durch punktuelle Belastung der Dornfortsätze sieht. Auch sollen Wechsellasten, die über das Implantat auf den Knochen übertragen werden, in Abwesenheit von Abrieb bei der Bildung von Resorptionen eine Rolle spielen (126, 127). In Kombination mit Kleinstbewegungen zwischen Implantat und Knochen wird von Jakim et al. (128) und Aspenberg et al. (129) die Entstehung von fibrotischen Membranen an deren Grenzflächen beschrieben. Diese Beobachtungen stammen von Patienten mit Hüftendoprothesen bzw. aus der Verwendung von Plattenosteosynthesen im Tierversuch.

Die Umleitung von axial wirkenden Kräften zur Entlastung der Bandscheibe und Facettengelenke sowie die Verhinderung einer übermäßigen Extension soll über die dorsalen Strukturen erfolgen. Die Gurtung stellt einen straffen Kontakt zwischen Spacer und Dornfortsatz sicher und sorgt für eine konstante Lastübertragung. Die resorptiven Veränderungen führen zu einer fortschreitenden Reduktion des knöchernen Widerlagers für das Implantat. Daraus resultiert ein Einsinken in die begrenzenden Dornfortsätze mit Lockerung der Polyethylengurte und verringerter Aufspreizung des

Bewegungssegmentes. In Abhängigeit des Ausdehnungsgrades der Resorptionen verliert der Wallis-Spacer seine Funktionsfähigkeit.

Ossifikationen

In dem Fallbericht von Miller et al. (116) werden bei einem Patienten nach 11 Monaten Osteophytenbildungen bilateral im Bereich der Kontaktflächen zwischen Knochen und Spacer beschrieben. Nach Autorenauffassung ist dies vereinbar mit dem Vorhandensein von Bewegung zwischen den Kontaktflächen von Spacer und Knochen.

Es findet sich keine weitere Literatur, um einen Vergleich zu den hier gezeigten Ossifikationen im Bereich des Implantates anstellen zu können.

Dornfortsatzfrakturen

In der vorliegenden Arbeit wurden bei zwei Patienten (9,5%) in einem mittleren Nachuntersuchungsintervall von 44,7 Monaten radiologisch Dornfortsatzfrakturen nachgewiesen. Es bestanden gleichzeitig Resorptionen an den betroffenen Dornfortsätzen.

Postoperative Dornfortsatzfrakturen als Folge der Implantation interspinöser Spreizer können aufgrund fehlender Beschwerdesymptomatik in konventionellen Röntgenaufnahmen unerkannt bleiben (11). Dornfortsatzfrakturen entstehen nach Siepe et al. (95) durch die zu frühe Wiederaufnahme körperlicher Aktivität, durch zu große Implantate oder traumatisch während der Implantation.

Bei 40 Patienten, die aufgrund eines rezidivierenden Bandscheibenprolapses einen Wallis-Spacer der 1. Generation erhielten, bestanden nach einem vergleichbaren Nachuntersuchungszeitraum von 40 Monaten in der Studie von Sénégas et al. (7) keine Dornfortsatzfrakturen. Diese Patienten erhielten das Implantat im Rahmen einer Diskektomie. Die Vergleichbarkeit der Ergebnisse mit den hier gemachten Beobachtungen ist nur eingeschränkt möglich, da in der Studie Wallis-Spacer der 1. Generation aus Titan verwendet wurden. Ein Grund für die Weiterentwicklung des Implantates unter

Verwendung von PEEK anstelle von Titan war nach Sénégas et al. (92) das Ziel mit der erhöhten Elastizität das Risiko von Stressfrakturen der Dornfortsätze zu reduzieren. Als Grund für den Materialwechsel können daher die Probleme durch Einwirken des Spreizers auf die Dornfortsätze angesehen werden.

Reith et al. (8) berichten über eine durch Trauma bedingte Dornfortsatzfraktur unter 77 mit Wallis-Spacer versorgten Patienten. Das mittlere Nachuntersuchungsintervall betrug in ihrer Studie 7,4 Monate. In ihren Untersuchungen wurde kein spezieller Fokus auf die radiologische Auswertung gerichtet, sondern vorrangig das klinische Ergebnis der Patienten evaluiert. Vergleichbar mit der vorliegenden Arbeit wurden nach etwa 30 Monaten bei zwei weiteren Patienten Dornfortsatzfrakturen diagnostiziert.

Barbagallo et al. (130) berichten über 69 Patienten, von denen bei insgesamt 11,6% (n=8) innerhalb der ersten 6 Monate nach X-Stop-Implantation Komplikationen dokumentiert wurden. Das mittlere Nachuntersuchungsintervall betrug 23 Monate. Es traten bei vier X-Stop-Trägern Dislokationen auf. Bei den anderen vier Fällen kam es zu Dornfortsatzfrakturen, wobei eine Fraktur intraoperativ durch unsachgemäße Instrumentation verursacht wurde. Damit beträgt der Anteil an postoperativen Implantat-assozierten Komplikationen 10,1% (n=7).

Kim et al. (11) wiesen mit Hilfe postoperativer CT-Untersuchungen von 38 Patienten, mit insgesamt 50 mittels Spacer versorgten Segmenten in einem zwölfmonatigen Kontrollzeitraum bei 22% (n=11) der Patienten und 28,9% (n=11) der Segmente Dornfortsatzfrakturen nach. Betroffen war überwiegend das Segment L4/5. Als Implantate wurden X-Stop-Titanium, X-Stop-PEEK und Aspen-Implantate verwendet. Fünf der Betroffenen klagten über leichte bis moderate Rückenschmerzen, wohingegen die anderen 6 asymptomatisch waren. Keine der Frakturen war in den konventionell angefertigten Röntgenaufnahmen sichtbar. Hier wird deutlich, dass Ergebnisse von Untersuchungen zu interspinösen Spacern mit fehlender CT-Verlaufskontrolle wenig repräsentativ für die Beurteilung von Dornfortsatzfrakturen sind.

In einer retrospektiven Studie mit 13 X-Stop-Trägern von Bowers et al. (131) erlitten 23% (n=3) der Patienten in einem mittleren Nachuntersuchungsintervall von 23,4

Monaten eine Dornfortsatzfraktur. Wegen bestehender Beschwerden erfolgte der Nachweis der Frakturen mittels CT. Ob diese bereits in der konventionellen Röntgenaufnahme erkennbar waren, wird nicht mitgeteilt.

Die aufzuwendende Kraft, um Dornfortsätze von lateral zu frakturieren, ist nach einer in vitro durchgeführten Untersuchung von Talwer et al. (132) 4,5-fach größer als die durchschnittlich aufzuwendende Kraft zum Einbringen eines X-Stop-Implantates zwischen die Dornfortsätze. Zwischen Frakturierungskraft und gemessener Knochendichte wurde eine signifikante Abhängigkeit nachgewiesen. Um eine Fraktur zu provozieren, wurde von lateral auf die Dornfortsätze eingewirkt. Vergleichbare Untersuchungen lassen sich nicht für den von dorsal implantierten Wallis-Spacer finden. Sollte eine Fraktur erst im postoperativen Zeitraum auftreten, ist abgesehen von möglichen Scherkräften, eine senkrechte Belastung der Dornfortsätze als Ursache anzunehmen. Bei ausreichender Knochendichte und regulärer Implantationstechnik ist das intraoperative Risiko für eine Fraktur minimal. In der vorliegenden Untersuchung traten die Frakturen (n=2) erst im Beobachtungzeitraum nach der Implantation als Ermüdungsbruch auf.

In einer großen retrospektiven Studie ermittelten Sobottke et al. (133) anhand von CT-Aufnahmen folgende anatomische Besonderheiten zu den Dornfortsätzen der LWS: Die kräftigsten und größten Dornfortsätze bilden L2 und L3. Dagegen sind die Dornfortsätze von L4 und L5 strukturell am schwächsten und vor allem in den dorsalen Anteilen mit der dünnsten Kortikalis ausgestattet. Außerdem ist der interspinöse Raum zwischen den Dornfortsätzen L4-L5 am schmalsten. Bei der Operationstechnik zur Implantation des Wallis-Spacers muss der interspinöse Raum, wenn notwendig, zusätzlich mit einer Fräse präpariert werden. Es ist davon auszugehen, dass diese Methode eine zusätzliche Schwächung der Dornfortsätze bedingt und sich die von Talwer et al. (132) ermittelten Frakturierungskräfte entsprechend verringern.

In der Zusammenschau ist davon auszugehen, dass in konventionellen Röntgenaufnahmen nur wenige Frakturen erkannt werden und nicht alle Frakturen Symptome hervorrufen. Eine Dornfortsatzfraktur führt zum Verlust der Funktion des Implantates. Damit ist in Frage zu stellen, inwieweit die klinischen Ergebnisse, die nach

Wallis-Spacer-Implantation erreicht werden, auf dessen Funktion oder auf den begleitenden dekomprimierenden Eingriff zurückzuführen sind. Studien mit CT-Verlaufskontrolle und einer Kontrollgruppe mit alleiniger operativer Dekompression könnten hier eine Differenzierung zulassen.

Olisthese

Die vorliegenden Daten zeigen keine Veränderung der Häufigkeit des Auftretens von radiologisch nachgewiesener Olisthesebildung zwischen präoperativem Befund und zum Zeitpunkt der Nachuntersuchung.

In der Studie von Sénégas et al. (7) wurden nach Wallis-Spacer-Implantation bei drei der 40 Patienten (7,5%) Olisthesebildungen von etwa 3 mm des kranialen Wirbelkörpers beobachtet. Es bestand keine Korrelation zwischen dem Auftreten einer Olisthese und den klinischen Ergebnissen.

Durch die Interpretation der eigenen Ergebnisse kann angenommen werden, dass die Implantation des Wallis-Spacers keinen merklichen Einfluss auf Olisthesebildung hat.

Wirbelkörperfrakturen

Es wurden in den vorliegenden Studien bei keinem der Patienten Wirbelkörperfrakturen festgestellt. In der Literatur fanden sich keinerlei Hinweise, dass das Auftreten von Wirbelkörperfrakturen mit interspinösen Implantaten in Verbindung gebracht werden kann.

6.3 Komplikationsrisiken

In der vorliegenden Arbeit wurden 20% (n=13) der 64 Patienten mit frühzeitig aufgetretenen Komplikationen (weniger als 24 Monate postoperativ), die eine Revisionsoperation notwendig machten aus der Nachuntersuchungsstudie ausgeschlossen. Daher tauchen in der Auflistung der Komplikationen nach mindestens 24 Monaten keine Dislokationen und Implantat-assoziierten Infektionen auf. Zum Zeitpunkt der Nachuntersuchung nach im Mittel 44,7 Monaten wurden 28% (n=6) der 21 Wallis-Träger für eine Revisionsoperation angemeldet. Diese Ergebnisse spiegeln eine hohe Komplikationsrate wider und lassen eine weitere Zunahme der Komplikationsrate im zeitlichen Verlauf vermuten.

Drei von 40 Patienten mit einem Wallis-Spacer (1. Generation) mussten bei Sénégas et al. (7) wegen auftretender Komplikationen reoperiert werden. Genaue Angaben zum postoperativen Zeitpunkt des Auftretens der Komplikationen wurden von den Autoren nicht gemacht. Es trat kein Fall von Infektion im Verlauf der Behandlung auf. In einer weiteren Studie mit einer Ereignis-Zeit-Analyse bis zur Notwendigkeit einer Revisionsoperation nach Wallis-Spacer Implantation berichten Sénégas et al. (6), dass nach einem Nachuntersuchungsintervall von 10 Jahren 17,2% (n=24) der Implantatträger reoperiert werden mussten.

Floman et al. (106) berichten in ihrer Studie mit einem mittleren Nachuntersuchungsintervall von 16 Monaten über das Auftreten eines Rezidivprolapses bei 13% (n=5) der Patienten nach einem bis 9 Monaten. Die Betroffenen hatten die Wallis-Spacer im Rahmen einer primären Bandscheibenrevision erhalten.

Nach den Angaben aus der Studie von Reith et al. (8) mussten ab einem Beobachtungszeitraum von mehr als 7,3 Monaten knapp 17% (n=22) der Patienten reoperiert werden. Hiervon waren vor allem Patienten mit wiederkehrenden Stenosebeschwerden betroffen. Gründe hierfür waren fortschreitende Degeneration der versorgten Segmente. In zwei Fällen ereignete sich ein Rezidivprolaps und bei 6 Patienten kam es zu einem Segmentkollaps mit Stenosebildung in den versorgten

Anschlußsegmenten von Fusionen. Postoperativ wurden keine Dislokationen verzeichnet.

Korovessis et al. (13) berichteten bei einem Nachuntersuchungsintervall von durchschnittlich 60 Monaten weder über Implantatlockerungen noch von Revisionsoperationen bei 25 Patienten, die einen Wallis-Spacer ergänzend zu einer Spondylodese erhalten hatten. Es wird bei einem Patienten die Enstehung einer Pseudarthrose erwähnt. Genauere Angaben finden sich nicht.

In der retrospektiven X-Stop-Studie von Bowers et al. (131) kam es bei 38% (n=5) der Behandelten nach einem mittleren Nachuntersuchungintervall von 23,4 Monaten zu Komplikationen die eine Indikation zur Revisionsoperation darstellten.

Die bisher bekannten Komplikationsraten zwischen 10 und 38 % bei der Verwendung interspinöser Spacer (6-8; 106; 131) sind im Vergleich mit anderen operativen Wirbelsäuleneingriffen ebenfalls als hoch anzusehen (77). Die hier beobachtete Komplikationsrate von 28% befindet sich innerhalb dieses Bereiches. Die Nachuntersuchungsintervalle von 7,3 Monaten bis 10 Jahren variieren deutlich und erschweren den Ergebnisvergleich. Der vermutete Zusammenhang zwischen zunehmenden Komplikationsraten und zeitlichem Abstand zur Implantation kann anhand der vorhandenen Literatur nicht bestätigt werden. Hier wären unabhängige Ereignis-Zeit-Analysen mit einer Revisionsoperation als Endpunkt notwendig um Klarheit zu schaffen.

6.4 Diskussion der Fragestellungen

Welche Veränderungen der klinischen Parameter Schmerz und Funktion treten nach dem Mindestbeobachtungszeitraum auf?

In der Auswertung wird eine Verbesserung der Schmerzen nach der Therapie mit einem Wallis-Spacer deutlich. Die Beeinträchtigung bei Verrichtungen des täglichen Lebens verringert sich. Vorbestehende Parästhesien und Kraftminderungen bleiben unbeeinflusst durch das Implantat. Es ist hierbei zu berücksichtigen, dass begleitend zu der Spacer-Implantation dekomprimierende Eingriffe vorgenommen wurden. Bei fast der Hälfte der Patienten erfolgte die Implantation im kranialen Anschlusssegment ergänzend zu einer Fusionsoperation. Daher ist der klinische Effekt nicht sicher auf die Verwendung des Spacers zurückzuführen.

Welche radiologischen Veränderungen sind im Beobachtungszeitraum nachweisbar?

Die Messung der segmentalen Lordosewinkel ergab einen geringgradigen entlordosierenden Effekt im Beobachtungszeitraum. Der Gesamtlordosewinkel der LWS blieb dagegen unbeeinflusst durch das Implantat. Ein postoperativer Einfluss auf die vordere Bandscheibenhöhe wurde nicht nachgewiesen. Im Verlauf kam es zu einer Verringerung der hinteren und vorderen Bandscheibenhöhen. Am Ende des Beobachtungszeitraumes zeigten sich bei 85% (n=18) der Patienten Resorptionen an den Grenzflächen zwischen Implantat und Dornfortsatz. Bei zwei Patienten kam es zu Dornfortsatzfrakturen bei gleichzeitigem Nachweis begleitender Resorptionen des frakturierten Dornfortsatzes. Bei 23% (n=5) der versorgten Segmente zeigten sich im Verlauf zusätzlich Ossifikationen um das Implantat.

Besteht eine Korrelation zwischen Schmerz, Funktion und radiologischen Veränderungen 24 Monate nach Implantation?

Berücksichtigt man die oben aufgeführten radiologischen Veränderungen ist davon auszugehen, dass der Wallis-Spacer seiner Funktion der Wiederherstellung der segmentalen Lordosierung und Entlastung der hinteren Bandscheibenanteile nicht gerecht werden kann. Resorptionen der Dornfortsätze und die Verminderung der vorderen und hinteren Bandscheibenhöhe sprechen gegen eine Besserung der Beschwerden durch eine Erweiterung der Neuroforamina und Verhinderung einer Protrusion der hinteren Bandscheibenanteile in den Spinalkanal. Die klinisch kaum gebesserte Beschwerdesymptomatik stützt diese Vermutung.

Lassen sich Schlussfolgerungen zur Indikationsstellung aus den Ergebnissen ableiten?

In der Literatur werden dem Implantat kurzfristig zufriedenstellende klinische Ergebnisse bescheinigt. Diese Untersuchung zeigt, dass der Wallis-Spacer postoperativ zu einer dorsalen Aufspreizung des Bewegungssegmentes führt. In der vorliegenden Arbeit konnte gezeigt werden, dass es mittelfristig zu strukturellen Veränderungen der Dornfortsätze und einer Lockerung des Implantates mit zunehmendem Funktionsverlust und hoher Komplikationsrate kommt. Es ist daher von einer zeitlich begrenzten Wirksamkeit des Wallis-Spacers auszugehen. Bei einem mittel- bis langfristigen Therapiekonzept sollte die Indikationsstellung im Einzelfall kritisch diskutiert werden.

6.5 Limitationen

Der Zeitraum für die Nachuntersuchung betrug 24 bis 64 Monate. Es konnten durch das retrospektive Studiendesign mit den zur Verfügung stehenden Patientendaten aus archivierten Krankenblättern und Operationsberichten der stationären Phase konnten keine exakten Nachuntersuchungintervalle von 24 Monaten für jeden Patienten eingehalten werden. Einige Patienten wurden erst später bei zunehmenden Beschwerden operativ revidiert. Da das wichtigste Einschlusskriterium ein Nachtuntersuchungsintervall von mindestens 24 Monaten war, ensteht die breite Standardabweichung von 13,7 Monaten für den Nachuntersuchungszeitpunkt. Die größte Spanne beträgt 40 Monate. Hierdurch ergibt sich keine Änderung der Aussage. Ein ähnliches Problem zeigte sich auch bei anderen retrospektiven Studien (6, 113).

Von 64 der mit Wallis-Spacer versorgten Patienten verblieb unter Berücksichtigung der Ausschlusskriterien mit 21 Patienten nur eine begrenzte Kohorte zur Auswertung.

Die Operationsverfahren unterscheiden sich nach mono- und bisegmentaler Implantation und wurden zum Teil um einen dekomprimierenden Eingriff erweitert. Bei begleitend zur Implantation durchgeführten Dekompressionen oder Fusionen stellt das Fehlen einer Kontrollgruppe eine weitere Limitation der Studie dar.

Die Fragebögen wurden in der täglichen Routine als Teil der Qualitätssicherungen bei der Patientenversorgung erstellt. Es fand keine Beeinflussung in Hinblick auf die gemachten Angaben statt. So sind trotz des retrospektiven Studiendesigns prospektiv erhobene Daten ausgewertet worden.

7 Literaturverzeichnis

1. Schmidt CO, Kohlmann T. What do we know about the symptoms of back pain? Epidemiological results on prevalence, incidence, progression and risk factors. Zeitschrift für Orthopädie und ihre Grenzgebiete. 2005;143(3):292-8.

2. Wenig CM, Schmidt CO, Kohlmann T, Schweikert B. Costs of back pain in Germany. European Journal of Pain. 2009;13(3):280-6.

3. Krappel FA. Langzeitergebnisse , Studienlage und Differenzialindikation des DIAM -Implantats. Orthopäde. 2010;39:585-594.

4. Charles YP, Walter A, Schuller S, Steib J-P. Dynamic instrumentation of the lumbar spine : Clinical and biomechanical analysis of success factors. Der Orthopäde. 2011;18:1-9.

5. Kabir SM, Gupta SR, Casey AT. Lumbar interspinous spacers: a systematic review of clinical and biomechanical evidence. Spine. 2010;35(25):1499-506.

6. Sénégas J, Vital J-M, Pointillart V, Mangione P. Long-term actuarial survivorship analysis of an interspinous stabilization system. European Spine Journal. 2007;16(8):1279-87.

7. Sénégas J. Mechanical supplementation by non-rigid fixation in degenerative intervertebral lumbar segments: the Wallis system. European Spine Journal. 2002;11(Suppl 2):164-9.

8. Reith M, Richter M. Results of the Wallis interspinous spacer. Der Orthopäde. 2010;39(6):580-4.

9. Jerosch J, Moursi MG. Foreign body reaction due to polyethylene‘s wear after implantation of an interspinal segment. Archives of Orthopaedic and Trauma Surgery. 2008;128(1):1-4.

10. Verhoof OJ, Bron JL, Wapstra FH, van Royen BJ. High failure rate of the interspinous distraction device (X-Stop) for the treatment of lumbar spinal stenosis caused by degenerative spondylolisthesis. European Spine Journal. 2008;17(2):188-92.

11. Kim DH, Tantorski M, Shaw J, Martha J, Li L, Shanti N. Occult spinous process fractures associated with interspinous process spacers. Spine. 2011;36(16):1080-5.

12. Schwarzenbach O, Berlemann U, Stoll T. Posterior dynamic stabilization systems: Dynesys. Orthopedic Clinics of North America. 2005;36(3):363-72.

13. Korovessis P, Repantis T, Zacharatos S, Zafiropoulos A. Does Wallis implant reduce adjacent segment degeneration above lumbosacral instrumented fusion? European Spine Journal. 2009;18(6):830-40.

14. Leone A, Guglielmi G, Cassar-Pullicino VN, Bonomo L. Lumbar Intervertebral Instability: A Review. Radiology. 2007;245(1):62-77.

15. Farfan H, Gracovetsky S. The nature of instability. Spine. 1984;9(7):714-9.

16. Brinckmann P, Frobin W, Hierholzer E, Horst M. Deformation of the vertebral end-plate under axial loading of the spine. Spine. 1983;8(8):851-6.

17. White AA 3rd, Panjabi MM. The basic kinematics of the human spine: a review of past and current knowledge. Spine. 1978;3(1):12-20.

18. Fujii R, Sakaura H, Mukai Y, Hosono N, Ishii T, Iwasaki M. Kinematics of the lumbar spine in trunk rotation: in vivo three-dimensional analysis using magnetic resonance imaging. European Spine Journal. 2007;16(11):1867-74.

19. Pearcy M. Axial rotation and lateral bending in the normal lumbar spine measured by three-dimensional radiography. Spine. 1984;9(6):582-7.

20. Barnes D, Stemper B, Yogananan N, Baisden JL, Pintar FA. Normal coupling behavior between axial rotation and lateral bending in the lumbar spine-biomed 2009. Biomedical sciences. 2009;45:131-6.

21. Panjabi M. The stabilizing system of the spine. Part II. Neutral zone and instability hypothesis. Journal of Spinal Disorders. 1992;5(4):390-6.

22. Panjabi M. The stabilizing system of the spine. Part I. Function, dysfunction, adaptation, and enhancement. Journal of Spinal Disorders. 1992;5(4):383-9.

23. Kong W, Goel V, Gilbertson L. Effects of muscle dysfunction on lumbar spine mechanics: a finite element study based on a two motion segments model. Spine. 1996;21:2197-2206.

24. Haher TR, O'Brien M, Dryer JW, Nucci R, Zipnick R, Leone DJ. The role of the lumbar facet joints in spinal stability. Identification of alternative paths of loading. Spine. 1994;19(23):2667-70.

25. Butler D, Trafimow JH, Andersson GB, McNeill TW, Huckmann MS. Discs Degenerate Before Facets. Spine. 1990;15(2):111-113.

26. Vernon-Roberts B, Pirie CJ. Degenerative changes in the intervertebral discs of the lumbar spine and their sequelae. Rheumatology and Rehabilitation. 1977;16(1):13-21.

27. Schünke M. Prometheus Allgemeine Anatomie und Bewegungssystem. Stuttgart: Georg Thieme Verlag; 2005.

28. Urban JP, Winlove CP. Pathophysiology of the intervertebral disc and the challenges for MRI. Journal of Magnetic Resonance Imaging. 2007;25(2):419-32.

29. Choi Y. Pathophysiology of degenerative disc disease. Asian Spine Journal. 2009;3(1):39-44.

30. Massey CJ, van Donkelaar CC, Vresilovic E, Zavaliangos A, Marcolongo M. Effects of aging and degeneration on the human intervertebral disc during the diurnal cycle: A finite element study. Journal of Orthopaedic Research. 2012;30(1):122-8.

31. Urban JP, Maroudas A. Swelling of the intervertebral disc in vitro. Connective Tissue Research. 1981;9(1):1-10.

32. Holm S, Maroudas A, Urban JP. Nutrition of the intervertebral disc: solute transport and metabolism. Connect Tissue Research 1981;8:101-119.

33. Roberts S, Urban JP, Evans H, Eisenstein SM. Transport properties of the human cartilage endplate in relation to its composition and calcification. Spine. 1996;21(4):415-20.

34. Urban JP, Smith S, Fairbank JC. Nutrition of the Intervertebral Disc. Spine. 2004;29(23):2700 -2709.

35. Ohshima H, Urban JP. The effect of lactate and pH on proteoglycan and protein synthesis rates in the intervertebral disc. Spine. 1992;17(9):1079-82.

36. Neidlinger-Wilke C, Mietsch A, Rinkler C, Wilke HJ, Ignatius A, Urban J. Interactions of Environmental Conditions and Mechanical Loads Have Influence on Matrix Turnover by Nucleus Pulposus Cells. Journal of Orthopaedic Research. 2012;30(1):112-21.

37. Kauppila LI. Ingrowth of blood vessels in disc degeneration. Angiographic and histological studies of cadaveric spines. The Journal of bone and joint surgery. American volume. 1995;77(1):26-31.

38. Kauppila LI, Penttila A, Karhunen PJ, Lalu K, Hannikainen P. Lumbar disc degeneration and atherosclerosis of the abdominal aorta. Spine. 1994;19(8):923-929.

39. Lotz JC, Chin JR. Intervertebral disc cell death is dependent on the magnitude and duration of spinal loading. Spine. 2000;25(12):1477-83.

40. Adams MA, Freeman BJ, Morrison HP, Nelson IW, Dolan P. Mechanical initiation of intervertebral disc degeneration. Spine. 2000;25(13):1625-36.

41. Miller JA, Schmatz C, Schultz AB. Lumbar disc degeneration: correlation with age, sex, and spine level in 600 autopsy specimens. Spine. 1988;13(2):173-8.

42. Krismer M, Haid C, Ogon M, Behensky H, Wimmer C. Biomechanik der lumbalen Instabilität. Der Orthopäde. 1997;26(6):516-20.

43. Krismer M, Haid C, Rabl W. The contribution of anulus fibers to torque resistance. Spine. 1996;21(22):2551-7.

44. Adams MA, Hutton WC. The relevance of torsion to the mechanical derangement of the lumbar spine. Spine. 1981;6(3):241-8.

45. Bogduk N. The lumbar disc and low back pain. Neurosurgery Clinics of North America. 1991;2(4):791-806.

46. Weiler P, King J, Gertzbein S. Analysis of Sagittal Plane Instability of the Lumbar Spine in Vivo. Spine. 1990;15(12):1300-6.

47. Pope MH, Panjabi M. Biomechanical definitions of spinal instability. Spine. 1985;10(3):255-6.

48. Frymoyer J, Selby D. Segmental instability: rationale for treatment. Spine. 1985;10(3):280-6.

49. Dupuis P, Yong-Hing K, Cassidy J. Radiologic diagnosis of degenerative lumbar spinal instability. 1985;10(3):262-76.

50. Fujiwara A, Tamai K, An HS, Kurihashi T, Lim TH, Yoshida H, Saotome K. The relationship between disc degeneration, facet joint osteoarthritis, and stability of the degenerative lumbar spine. Journal of Spinal Disorders. 2000;13(5):444-50.

51. Fujiwara A, Lim TH, An HS, Tanaka N, Jeon CH, Andersson GB. The effect of disc degeneration and facet joint osteoarthritis on the segmental flexibility of the lumbar spine. Spine. 2000;25(23):3036-44.

52. Olerud S, Sjöström L, Karlström G, Hamberg M. Spontaneous effect of increased stability of the lower lumbar spine in cases of severe chronic back pain. The answer of an external transpeduncular fixation test. Clinical orthopaedics and related research. 1986;(203):67-74.

53. Macnab I. The traction spur. An indicator of segmental instability. The Journal of Bone and Joint Surgery. American volume. 1971;53(4):663-70.

54. Pitkänen M, Manninen HI, Lindgren KA, Turunen M, Airaksinen O. Limited usefulness of traction-compression films in the radiographic diagnosis of lumbar spinal instability: comparison with flexion-extension films. Spine. 1997;22(2):193-7.

55. Pitkänen M, Manninen H. Sidebending versus flexion-extension radiographs in lumbar spinal instability. Clinical Radiology. 1994;49(2):109-14

56. Kirkaldy-Willis W, Farfan H. Instability of the lumbar spine. Clinical Orthopaedics and Related Research. 1982;165(3):110-23.

57. Posner I, White AA 3rd, Edwards W, Hayes WC. A biomechanical analysis of the clinical stability of the lumbar and lumbosacral spine. Spine. 1982;7(4):374-89.

58. Thomé C, Börm W, Meyer F. Degenerative lumbar spinal stenosis: current strategies in diagnosis and treatment. Deutsches Ärzteblatt international. 2008;105(20):373-9.

59. Arnoldi CC, Brodsky AE, Cauchoix J, Crock HV, Dommisse GF, Edgar MA. Lumbar spinal stenosis and nerve root entrapment syndromes. Definition and classification. Clinical Orthopaedics and Related Research. 1976;(115):4-5.

60. Ciricillo SF, Weinstein PR. Lumbar spinal stenosis. Western Journal of Medicine. 1993;158(2):171-7

61. Sairyo K, Biyani A, Goel V, Leaman D, Booth R, Thomas J. Pathomechanism of ligamentum flavum hypertrophy: a multidisciplinary investigation based on clinical, biomechanical, histologic, and biologic assessments. Spine. 2005;30(23):2649-56.

62. Lee CK, Rauschning W, Glenn W. Lateral lumbar spinal canal stenosis: classification, pathologic anatomy and surgical decompression. Spine. 1988;13(3):313-20.

63. Kirkaldy-Willis WH MG. Editorial: Lumbar spinal stenosis. Clinical Orthopaedic and Related Research. 1976;(115):2-3.

64. Porter RW. Spinal stenosis and neurogenic claudication. Spine. 1996;21(17):2046-52.

65. Paine K. Clinical features of lumbar spinal stenosis. Clinical Orthopaedics and Related Research. 1976;(115):77-82.

66. Comer CM, White D, Conaghan PG, Bird HA, Redmond AC. Effects of walking with a shopping trolley on spinal posture and loading in subjects with neurogenic claudication. Archives of Physical Medicine and Rehabilitation. 2010;91(10):1602-1607.

67. Schönström N, Bolender NF, Spengler DM, Hansson TH. Pressure changes within the cauda equina following constriction of the dural sac. An in vitro experimental study. Spine. 1984;9(6):604-7.

68. Hamanishi C, Matukura N, Fujita M, Tomihara M, Tanaka S. Cross-sectional area of the stenotic lumbar dural tube measured from the transverse views of magnetic resonance imaging. Journal of Spinal Disorders. 1994;7(5):388-93.

69. Schulte TL, Bullmann V, Lerner T, Schneider M, Marquardt B, Liljenqvist U, Pietilä TA, Hackenberg L. Lumbale Spinalkanalstenose. Orthopäde. 2006;35(6):675–692.

70. Modic T, Carter R, Masaryk J, Ross S. Imaging of degenerative disk disease. Radiology. 1988;168(1)177-186.

71. Pfirrmann CW, Metzdorf A, Zanetti M, Hodler J, Boos N. Magnetic Resonance Classification of Lumbar Intervertebral Disc Degeneration. Spine. 2001;26(17):1873-8.

72. Resnick DK, Choudhri TF, Dailey AT, Groff MW, Khoo L, Matz PG, Mummaneni P, Watters WC 3rd, Wang J, Walters BC, Hadley MN. Guidelines for the performance of fusion procedures for degenerative disease of the lumbar spine. Part 9: fusion in patients with stenosis and spondylolisthesis. Journal of neurosurgery. Spine. 2005;2(6):679-85.

73. Wittenberg RH, Willburger RE, Krämer J. Spondylolyse und Spondylolisthese. Der Orthopäde. 1998;27(1):51-63.

74. Albee FH. Transplantation of a portion of the tibia into the spine for Pott‘s disease: a preliminary report 1911. Clinical Orthopaedics and Related Research. 2007;460:14-6.

75. Boden SD, Kang J, Sandhu H, Heller JG. Use of recombinant human bone morphogenetic protein-2 to achieve posterolateral lumbar spine fusion in humans: a prospective, randomized clinical pilot trial: 2002 Volvo Award in clinical studies. Spine. 2002;27(23):2662-73.

76. Humphreys SC, Hodges SD, Patwardhan AG, Eck JC, Murphy RB, Covington LA. Comparison of posterior and transforaminal approaches to lumbar interbody fusion. Spine. 2001;26(5):567-71.

77. Röllinghoff M, Schlüter-Brust K, Groos D, Sobottke R, Michael JW, Eysel P. Mid-range outcomes in 64 consecutive cases of multilevel fusion for degenerative diseases of the lumbar spine. Orthopedic Reviews. 2010;2(1):e3.

78. Gibson JN, Grant IC, Waddell G. The Cochrane review of surgery for lumbar disc prolapse and degenerative lumbar spondylosis. Spine. 1999;24(17):1820-32.

79. Boos N, Webb JK. Pedicle screw fixation in spinal disorders: a European view. European Spine Journal. 1997;6(1):2-18.

80. Ekman P, Müller H, Shalabi A, Yu YX, Hedlund R. A prospective randomised study on the long-term effect of lumbar fusion on adjacent disc degeneration. European Spine Journal. 2009;18(8):1175-86.

81. Wilke HJ, Drumm J, Häussler K, Mack C, Kettler A. Biomechanik der interspinösen Platzhalter. Orthopäde. 2010;39(6):565-572.

82. Lawhorne TW 3rd, Girardi FP, Mina CA, Pappou I, Cammisa FP Jr. Treatment of degenerative spondylolisthesis: potential impact of dynamic stabilization based on imaging analysis. European Spine Journal. 2009;18(6):815-22.

83. Wiseman CM, Lindsey DP, Fredrick AD, Yerby SA. The effect of an interspinous process implant on facet loading during extension. Spine. 2005;30(8):903-7.

84. Lindsey DP, Swanson KE, Fuchs P, Hsu KY, Zucherman JF, Yerby SA. The effects of an interspinous implant on the kinematics of the instrumented and adjacent levels in the lumbar spine. Spine. 2003;28(19):2192-7.

85. Swanson KE, Lindsey DP, Hsu KY, Zucherman JF, Yerby SA. The effects of an interspinous implant on intervertebral disc pressures. Spine. 2003;28(1):26-32.

86. Christie SD, Song JK, Fessler RG. Dynamic interspinous process technology. Spine. 2005;30(16 Suppl):S73-8.

87. Tuschel A, Chavanne A, Eder C, Meissl M, Becker P, Ogon M. Implant survival analysis and failure modes of the X STOP interspinous distraction device. Spine. 2011 Feb 9

88. Yi X, McPherson B. Application of X STOP device in the treatment of lumbar spinal stenosis. Pain Physician. 2010;13(5):E327-36.

89. Trautwein FT, Lowery GL, Wharton ND, Hipp JA, Chomiak RJ. Determination of the in vivo posterior loading environment of the Coflex interlaminar-interspinous implant. The Spine Journal. 2010;10(3):244-51.

90. Adelt D. The interspinous U implant (now Coflex): long-term outcome, study overview and differential indication. Der Orthopäde. 2010;39(6):595-601.

91. Bono CM, Vaccaro AR. Interspinous Process Devices in the Lumbar Spine. Journal Of Spinal Disorders And Techniques. 2007;20(3):255-261.

92. Sénégas J. Minimally Invasive Dynamic Stabilization of the Lumbar Motion Segment with an Interspinous Implant. Minimally Invasive Spine Surgery. 2006;459-465.

93. Schulte TL, Hurschler C, Haversath M, Liljenqvist U, Bullmann V, Filler TJ. The effect of dynamic, semi-rigid implants on the range of motion of lumbar motion segments after decompression. European Spine Journal. 2008;17(8):1057-65.

94. Lafage V, Gangnet N, Sénégas J, Lavaste F, Skalli W. New interspinous implant evaluation using an in vitro biomechanical study combined with a finite-element analysis. Spine. 2007;32(16):1706-13.

95. Siepe CJ, Heider F, Beisse R, Mayer HM, Korge A. Treatment of dynamic spinal canal stenosis with an interspinous spacer. Operative Orthopädie und Traumatologie. 2010;22(5-6):524-35.

96. Fairbank JC, Pynsent PB. The Oswestry Disability Index. Spine. 2000;25(22):2940-52.

97. Breitenseher MJ, Eyb RP, Matzner MP, Trattnig S, Kainberger M, Imhof H. MRI of unfused lumbar segments after spondylodesis. Journal of Computer Assisted Tomography. 1996;20(4):583.

98. Fairbank J, Couper J, Davies JB, O'Brien JP. The Oswestry low back pain disability questionnaire . Physiotherapy. 1980;66(8):271-3.

99. Scott J, Huskisson EC. Graphic representation of pain. Pain. 1976;2(2):175-84.

100. Dworkin RH, Turk DC, Wyrwich KW, Beaton D, Cleeland CS, Farrar JT, Haythornthwaite JA, Jensen MP, Kerns RD, Ader DN, Brandenburg N, Burke LB, Cella D, Chandler J, Cowan P, Dimitrova R, Dionne R, Hertz S, Jadad AR, Katz NP, Kehlet H, Kramer LD, Manning DC, McCormick C, McDermott MP, McQuay HJ, Patel S, Porter L, Quessy S, Rappaport BA, Rauschkolb C, Revicki DA, Rothman M, Schmader KE, Stacey BR, Stauffer JW, von Stein T, White RE, Witter J, Zavisic S. Interpreting the clinical importance of treatment outcomes in chronic pain clinical trials: IMMPACT recommendations. The Journal of Pain. 2008;9(2):105-21.

101. Ostelo RW, Deyo RA, Stratford P, Waddell G, Croft P, Von Korff M. Interpreting change scores for pain and functional status in low back pain: towards international consensus regarding minimal important change. Spine. 2008;33(1):90-4.

102. W. Forbin PB. Precision measurement of disc height, vertebral height and sagittal plane displacement from lateral radiographic views of the lumbar spine. Clinical Biomechanics. 1997;12 Suppl 1:1-63

103. Morgan FP, King T. Primary instability of lumbar vertebrae as a common cause of low back pain. Journal of Bone and Joint Surgery-British Volume. 1957;39-B(1):6-22.

104. Hwang JH, Modi HN, Suh SW, Hong JY, Park YH, Park JH. Reliability of Lumbar Lordosis Measurement in Patients With Spondylolisthesis Tangent Methods. Spine. 2010;35(18):1691-1700.

105. Harrison DE, Harrison DD, Cailliet R, Janik TJ, Holland B. Radiographic analysis of lumbar lordosis: centroid, Cobb, Trall, and Harrison posterior tangent methods. Spine. 2001;26(11):E235-42.

106. Floman Y, Millgram MA, Smorgick Y, Rand N, Ashkenazi E. Failure of the Wallis interspinous implant to lower the incidence of recurrent lumbar disc herniations in patients undergoing primary disc excision. Journal of Spinal Disorders & Techniques. 2007;20(5):337-41.

107. Kuchta J, Sobottke R, Eysel P, Simons P. Two-year results of interspinous spacer (X-Stop) implantation in 175 patients with neurologic intermittent claudication due to lumbar spinal stenosis. European Spine Journal. 2009;18(6):823-9.

108. Zucherman JF, Hsu KY, Hartjen CA, Mehalic TF, Implicito DA, Martin MJ, Johnson DR 2nd, Skidmore GA, Vessa PP, Dwyer JW, Puccio ST, Cauthen JC, Ozuna RM. A multicenter, prospective, randomized trial evaluating the X STOP interspinous process decompression system for the treatment of neurogenic intermittent claudication: two-year follow-up results. Spine. 2005 ;30(12):1351-8.

109. Richter A, Schütz C, Hauck M, Halm H. Does an interspinous device (Coflex) improve the outcome of decompressive surgery in lumbar spinal stenosis? One-year follow up of a prospective case control study of 60 patients. European Spine Journal. 2010;19(2):283-9.

110. Kim KA, McDonald M, Pik JH, Khoueir P, Wang MY. Dynamic intraspinous spacer technology for posterior stabilization: case-control study on the safety, sagittal angulation, and pain outcome at 1-year follow-up evaluation. Neurosurgical Focus. 2007;22(1):E7.

111. Cavuşoğlu H, Türkmenoğlu O, Kaya RA, Tuncer C, Colak I, Sahin Y. Efficacy of unilateral laminectomy for bilateral decompression in lumbar spinal stenosis. Turkish Neurosurgery. 2007;17(2):100-8.

112. Andersson GB, Schultz A, Nathan A, Irstam L. Roentgenographic measurement of lumbar intervertebral disc height. Spine. 1981;6(2):154-8.

113. Sobottke R, Schlüter-Brust K, Kaulhausen T, Röllinghoff M, Joswig B, Stützer H. Interspinous implants (X Stop, Wallis, Diam) for the treatment of LSS: is there a correlation between radiological parameters and clinical outcome? European Spine Journal. 2009;18(10):1494-503.

114. Crawford RJ, Price RI, Singer KP. The effect of interspinous implant surgery on back surface shape and radiographic lumbar curvature. Clinical Biomechanics (Bristol, Avon). 2009;24(6):467-72.

115. Schulte LM, O'Brien JR, Matteini LE, Yu WD. Change in sagittal balance with placement of an interspinous spacer. Spine. 2011;36(20):E1302-5.

116. Miller JD, Miller MC, Lucas MG. Erosion of the spinous process: a potential cause of interspinous process spacer failure. Journal of Neurosurgery Spine. 2010;12(2):210-3.

117. Willert HG, Semlitsch M. Reactions of the articular capsule to wear products of artificial joint prostheses. Journal of Biomedical Materials Research. 1977;11(2):157-164.

118. Han CD, Choe WS, Yoo JH. Effect of Polyethylene Wear on Osteolysis in Cementless Primary Total Hip Arthroplasty Minimal 5-Year Follow-up Study. The Journal of Arthroplasty. 1999;14(6):714-723.

119. Amstutz HC, Campbell P, Kossovsky N, Clarke IC. Mechanism and clinical significance of wear debris-induced osteolysis. Clinical Orthopaedics and Related Research. 1992;(276):7-18.

120. Wang M, Sharkey P, Tuan R. Particle bioreactivity and wear-mediated osteolysis. The Journal of Arthroplasty. 2004;19(8):1028-1038.

121. Yang SY, Yu H, Gong W, Wu B, Mayton L, Costello R, Wooley PH. Murine model of prosthesis failure for the long-term study of aseptic loosening. Journal of Orthopaedic Research. 2007;25(5):603-11.

122. Barz T, Lange J, Melloh M, Staub LP, Merk HR, Klöting I, Follak N. Histomorphometric and radiographic changes after lumbar implantation of the PEEK-non-fusion interspinous device in the BB.4S rat model. Spine. 2012;[Epub ahead of print]

123. Buric J, Pulidori M. Long-term reduction in pain and disability after surgery with the interspinous device for intervertebral assisted motion (DIAM) spinal stabilization system in patients with low back pain: 4-year follow-up from a longitudinal prospective case series. European Spine Journal. 2011;20(8):1304-1311.

124. Ryu SJ, Kim IS. Erratum: interspinous implant with unilateral laminotomy for bilateral decompression of degenerative lumbar spinal stenosis in elderly patients. Journal of Korean Neurosurgical Society. 2010;47(6):480.

125. Fabrizi AP, Maina R, Schiabello L. Interspinous spacers in the treatment of degenerative lumbar spinal disease: our experience with DIAM and Aperius devices. European Spine Journal. 2011;20 Suppl 1:S20-6.

126. Bauer TW. Particles and periimplant bone resorption. Clinical Orthopaedics and Related Research. 2002;(405):138-143.

127. Fujishiro T, Nishikawa T, Shibanuma N, Akisue T, Takikawa S, Yamamoto T Yoshiya S, Kurosaka M. Effect of cyclic mechanical stretch and titanium particles on prostaglandin E2 production by human macrophages in vitro. Journal of Biomedical Materials Research. Part A. 2004;68(3):531-6.

128. Jakim I, Barlin C, Sweet MB. RM isoelastic total hip arthroplasty. A review of 34 cases. The Journal of Arthroplasty. 1988;3(3):191-9.

129. Aspenberg P, Herbertsson P. Periprosthetic bone resorption: particles versus movement. Journal of Bone and Joint Surgery. British volume. 1996;78(4):641-6

130. Barbagallo GM, Olindo G, Corbino L, Albanese V. Analysis of complications in patients treated with the X-Stop Interspinous Process Decompression System. Neurosurgery. 2009;65(1):111-20.

131. Bowers C, Amini A, Dailey AT, Schmidt MH. Dynamic interspinous process stabilization: review of complications associated with the X-Stop device. Neurosurgical Focus. 2010;28(6):E8.

132. Talwar V, Lindsey DP, Fredrick A, Hsu KY, Zucherman JF, Yerby SA. Insertion loads of the X STOP interspinous process distraction system designed to treat neurogenic intermittent claudication. European Spine Journal. 2006;15(6):908-12.

133. Sobottke R, Koy T, Röllinghoff M, Siewe J, Kreitz T, Müller D, Bangard C, Eysel P. Computed tomography measurements of the lumbar spinous processes and interspinous space. Surgical and radiologic anatomy. Surgical and Radiologic Anatomy. 2010;32(8):731-8.

134. Leone A, Guglielmi G, Cassar-Pullicino VN, Bonomo L. Lumbar intervertebral instability: a review. Radiology. 2007;245(1):62-77.

135. Muggleton JM, Allen R. Insights into the measurement of vertebral translation in the sagittal plane. Medical Engineering & Physics. 1998;20(1):21-32.

8 Abbildungsverzeichnis

Abbildung 1: Bewegungsrichtungen eines Bewegungssegmentes.....9
Abbildung 2: Verstärkte Belastung der Bandscheibe durch Schädigung der Facettengelenke.....10
Abbildung 3: Laterale Funktionsaufnahmen der LWS.....15
Abbildung 4: Verminderung der Höhe des Neuroforamen durch degenerativ bedingte Höhenminderung der Bandscheibe.....16
Abbildung 5: Einengung des Spinalkanals.....17
Abbildung 6: LWS in seitlichem Strahlengang.....20
Abbildung 7: X-Stop®, Coflex®, DIAM®.....23
Abbildung 8: Wallis-Spacer.....24
Abbildung 9: Wallis-Spacer implantiert.....25
Abbildung 10: Ausmessung der Bandscheibenhöhen.....34
Abbildung 11: Messung von Translationsbewegungen.....35
Abbildung 12: Bestimmung des Cobb-Gesamtlordosewinkels.....36
Abbildung 13: LWS in a.-p.-Strahlengang.....37
Abbildung 14: Wallis-Spacer mit Rerorption.....52
Abbildung 15: Wallis-Spacer mit Ossifikationen.....53
Abbildung 16: Wallis-Spacer mit Segmentkollaps.....54
Abbildung 17: Wallis-Spacer mit Dornfortsatzfraktur.....55

9 Diagrammverzeichnis

Diagramm 1: Op-Indikationen....40
Diagramm 2: Verteilung der operierten Segmente....40
Diagramm 3: ODI Prozentwerte....42
Diagramm 4: VAS-Rücken Punktwerte....43
Diagramm 5: VAS-Bein Punktwerte....44
Diagramm 6: Vordere Bandscheibenhöhe....46
Diagramm 7: Hintere Bandscheibenhöhe....47
Diagramm 8: Segmentale Lordose....48
Diagramm 9: Gesamtlordosewinkel....49
Diagramm 10: Olisthese....50

10 Tabellenverzeichnis

Tabelle 1: Wallis-Spacer: Indikationen und Kontraindikationen....27
Tabelle 2: Beeinträchtigungsgrade nach ODI....32
Tabelle 3: Übersicht Erhebungsdaten....38
Tabelle 4: Patientenalter....39
Tabelle 5: Geschlechterverteilung....39
Tabelle 6: Beobachtungszeitraum....39
Tabelle 7: Prozentuale Verteilung der Beschwerdedauer....41
Tabelle 8: Auftreten von Parästhesien....41
Tabelle 9: Auftreten von Kraftminderungen....41
Tabelle 10: Vergleich ODI....42
Tabelle 11: Vergleich VAS Rückenschmerz....43
Tabelle 12: Vergleich VAS Beinschmerz....44
Tabelle 13: Revisionsgründe....45
Tabelle 14: Änderung der vorderen Bandscheibenhöhe....46
Tabelle 15: Änderung der hinteren Bandscheibenhöhe....47
Tabelle 16: Änderung des segmentalen Lordosewinkels....48
Tabelle 17: Änderung des Gesamtlordosewinkels....49
Tabelle 18: Ausbildung eines lateralen Offsets....50
Tabelle 19: Ausbildung einer segmentalen Kippung....51
Tabelle 20: Ausbildung von Resorptionen zwischen Dornfortsätzen und Implantat.52
Tabelle 21: Ausbildung von Ossifikationen um das Implantat....53
Tabelle 22: Vergleich der Ergebnisse des ODI aus Studien mit interspinösen Implantaten....58
Tabelle 23: Vergleich der Besserung der VAS aus Studien mit interspinösen Implantaten....59
Tabelle 24: Vergleich der Bandscheibenhöhen aus Studien mit interspinösen Implantaten....62

Danksagung

Ich danke Herrn Prof. Dr. med. Harry Merk für die freundliche Überlassung des Dissertationsthemas.

Mein besonderer Dank gilt Herrn Dr. med. Thomas Barz für seine gewissenhafte Betreuung bei der Durchführung dieser Studie.

Weiter möchte ich Herrn Dr. med. Lukas Staub für die Unterstützung bei der statistischen Auswertung und Herrn Dr. med. Markus Melloh für seine konstruktiven Hinweise danken.