

Aus der Klinik und Poliklinik für Augenheilkunde
(Direktor Univ.-Prof. Dr. med. Stefan Clemens)
der Universitätsmedizin der Ernst-Moritz-Arndt-Universität Greifswald

Komplikationen nach Silikonölentfernung

Inaugural – Dissertation
zur
Erlangung des akademischen
Grades
Doktor der Medizin
(Dr. med.)
der
Universitätsmedizin
der
Ernst-Moritz-Arndt-Universität
Greifswald
2016

vorgelegt von:
Marc Stöhr
geb. am: 01.10.1987
in: Freudenstadt

Dekan: Prof. Dr. rer. nat. Max P. Baur, Greifswald
1. Gutachter: Prof. Dr. med. Stefan Clemens, Greifswald
2. Gutachter: Prof. Dr. med. Burkhard Wiechens, Hannover

Ort, Raum: Universitätsklinikum Greifswald, Seminarraum Augenheilkunde E 0.45

Tag der Disputation: 28.11.2017

Inhaltsverzeichnis

1 Einleitung	1
1.1 Geschichte des Silikonöls in der Augenheilkunde	1
1.2 Indikationen für die Silikonölinstillation	2
1.3 Wirkungsweise des Silikonöls	9
1.3.1 Physikalische Eigenschaften	9
1.3.2 Wirkmechanismus des Silikonöls im Auge.....	10
1.4 Einlassverfahren des Silikonöls.....	10
1.4.1 Pars plana Vitrektomie	10
1.4.2 Die Silikonölinstillation	11
1.4.3 Verwendung verschiedener Instrumentendurchmesser (Gauge)	11
1.5 Komplikationen im silikonölgefüllten Auge.....	12
1.6 Silikonölentfernung	14
1.7 Komplikationen nach Silikonölentfernung.....	15
2 Klinische Fragestellung / Ziele der Arbeit	17
3 Material und Methode	18
3.1 Patientencharakteristik.....	18
3.1.1 Indikationen für eine Silikonölinstillation / Gruppenbildung.....	19
3.1.2 Linsenstatus	20
3.1.3 Silikonölwiederinstillation	20
3.2 Statistische Auswertung.....	20
4 Ergebnisse	21
4.1 Präoperativ erfasste Daten	21
4.1.1 Allgemeine Patientendaten.....	21
4.1.2 Alter der Patienten.....	21
4.1.3 Indikationen für eine Silikonölinstillation.....	21
4.1.3.1 Gruppe 1: Rhegmatogene Amotio.....	22
4.1.3.2 Gruppe 2: Pseudophakieamotio	23
4.1.3.3 Gruppe 3: Traumabedingte Amotio	23
4.1.3.4 Gruppe 4: Traktive Amotio	24
4.1.3.5 Gruppe 5: Glaskörpereinblutung	24
4.1.3.6 Gruppe 6: Entzündlich bedingte Indikation	24
4.1.3.7 Gruppe 7: Kindlich-juvenile Amotio	25
4.1.3.8 Gruppe 8: Makulaforamen.....	25
4.1.3.9 Gruppe 9: Exsudative Amotio.....	25

4.1.3.10 Gruppe 10: Makularotation.....	25
4.1.3.11 Gruppe 11: Subretinale Blutung	25
4.1.4 Dauer der Silikonöltamponade.....	25
4.1.5 Linsenstatus	27
4.2. Intraoperativ erfasste Daten	28
4.2.1 Kunstlinsenimplantation.....	28
4.3 Postoperativ erfasste Daten	29
4.3.1 Komplikationen nach Silikonölenfernung im Gesamtüberblick	29
4.3.2 Komplikationszeitpunkte im Gesamtüberblick.....	30
4.3.3 Auswertung der einzelnen Gruppen.....	31
4.3.3.1 Gruppe 1: Rhegmatogene Amotio.....	31
4.3.3.2 Gruppe 2: Pseudophakieamotio	32
4.3.3.3 Gruppe 3: Traumabedingte Amotio	33
4.3.3.4 Gruppe 4: Traktive Amotio	34
4.3.3.5 Gruppe 5: Glaskörpereinblutung	35
4.3.3.6 Gruppe 6: Entzündlich bedingte Indikation	36
4.3.3.7 Gruppe 7: Kindlich-juvenile Amotio	37
4.3.3.8 Gruppe 8: Makulaforamen.....	37
4.3.3.9 Gruppe 9: Exsudative Amotio.....	38
4.3.3.10 Gruppe 10: Makularotation.....	38
4.3.3.11 Gruppe 11: Subretinale Blutung	38
4.3.4 Vergleich der Komplikationen zwischen den einzelnen Indikationen.....	39
4.3.5 Komplikationen nach verschiedenen Ölentfernungszeitpunkten	40
4.3.6 Betrachtung der häufigsten Komplikation: Die Re-Amotio.....	44
4.3.7 Weiterer Verlauf bei erforderlicher Silikonölwiederinstillation	48
4.3.8 Cataracta complicata	53
5 Diskussion	54
6 Zusammenfassung	64
7 Verzeichnisse	65
7.1 Literaturverzeichnis.....	65
7.2 Abkürzungsverzeichnis	72
7.3 Tabellenverzeichnis	72
7.4 Abbildungsverzeichnis	73

Anhang:

eidesstattliche Erklärung, Danksagung

1 Einleitung

Die Silikonölentfernung wird mittels chirurgischen Eingriffs an der Klinik und Poliklinik für Augenheilkunde der Ernst-Moritz-Arndt Universität Greifswald durchgeführt.

Diesem Eingriff vorrausgehend ist die Silikonölinstillation, welche in der Regel Monate zuvor und infolge instabiler Netzhautsituationen durchgeführt wird. Das Silikonöl verkörpert dabei eine Tamponade im Inneren des Bulbus und hat einen positiven stabilisierenden Effekt auf die Netzhaut. Damit ist die Silikonölinstillation in erster Linie für die Verhinderung bzw. Behandlung der gefürchteten Amotio retinae indiziert. Aufgrund verschiedener Komplikationen, wie Sekundärglaukom, Emulsifikationen der Silikonölblase und retinaler Veränderungen, wird die Tamponadendauer beschränkt und macht eine Silikonölentfernung unabdingbar.

Doch auch nach dieser Entfernung des Silikonöls kommt es immer wieder zu Problemen, die sich beispielsweise als Wiederablösung der Retina, Sekundärglaukom oder traktiver Prozesse auf der Netzhaut äußern.

Diese Arbeit beleuchtet den Gebrauch von Silikonöl in der Augenheilkunde und legt das Augenmerk auf die Komplikationen nach Silikonölentfernung.

1.1 Geschichte des Silikonöls in der Augenheilkunde

In den späten 50er Jahren des 20. Jahrhunderts wurde zum ersten Mal über den Gebrauch von Silikonöl in der Chirurgie der Augenheilkunde nachgedacht und darüber geforscht.

Stone begann an Hasenaugen zu experimentieren und beobachtete die Tolerierung des Silikonöls bei Injektion in dessen Glaskörperaum [1].

1962 erkannten Cibis und Armaly die trotz fester Eigenschaften gute optische Durchlässigkeit des Silikonöls und setzten es erstmalig als Tamponade in der vitreoretinalen Chirurgie ein, um eine stabile Netzhautsituation zu erreichen [2, 3].

Doch Ende der 60er und Anfang der 70er Jahre trat man der Silikonölimplantation ins menschliche Auge mit skeptischer Haltung entgegen. Kritiker wie Watzke, Cockerham, Kanski und Mukai haben in ihren Studien eine geringe funktionelle Verbesserung der Netzhautsituation bei gleichzeitig gehäuftem Auftreten von Komplikationen wie Visusverschlechterung, Auftreten von retinalen Gewebsreaktionen und Katarakt dokumentiert [4–7].

Dem Widersprechend ergaben weiterführende Forschungen durch Leaver und Grey positive Ergebnisse im Outcome bei Silikonöl injizierten Augen [8, 9]. Nachfolgend stellte Scott die Indikation zur Silikonölinjektion bei proliferativer Vitreoretinopathie (PVR) und Haut

kombinierte sie 1980 erfolgreich mit einer vorausgehenden Vitrektomie innerhalb einer Operation [10, 11].

Der endgültige Durchbruch wurde 1981/82 durch Živojnović eingeleitet. Bei Patienten mit PVR, proliferativer diabetischer Retinopathie (PDR) oder Riesenrisse in der Netzhaut, konnte er durch Vitrektomie und Silikonölinstillation sehr gute Ergebnisse aufweisen [12, 13].

Im weiteren zeitlichen Verlauf wurde immer wieder Gas als Konkurrent des Silikonöls in der vitreoretinalen Chirurgie aufgeführt, doch die Silicone Oil Study Group konnte die funktionelle Ähnlichkeit, wenn nicht sogar Überlegenheit des Silikonöls im Vergleich zu verschiedenen Gaszusammensetzungen aufzeigen [14–16].

1.2 Indikationen für die Silikonölinstillation

Die rhegmatogene Amotio:

Die rhegmatogene Amotio ist die häufigste Ursache für eine Netzhautablösung.

Durch hauptsächlich in der Peripherie bestehende adhäsive Verbindungen des Glaskörpers mit der Netzhaut, kann bei Veränderung der Glaskörpersubstanz und dessen dadurch bedingten Schrumpfung, ein mechanischer Zug auf die Netzhaut einwirken. Dieser Zug verursacht Mikroläsionen, Foramina und kleine Risse auf der Netzhaut, die als Eintrittsstellen für Glaskörperflüssigkeit fungieren können. Bei Eindringen dieser Flüssigkeit zwischen sensorischer Retina und Pigmentepithel kommt es zur Vergrößerung der Defektstellen und Lösung dieser beiden Schichten, was als Amotio retinae bezeichnet wird.

Der typische Netzhautriss hat eine Hufeisenform und ist in einem Quadranten lokalisiert.

Eine Sonderform ist der Riesenriss, welcher entlang der Peripherie über mehr als einen Quadranten ziehen kann, oft sogar mehr als die Hälfte der Zirkumferenz einnimmt.

Die übliche Versorgung der rhegmatogenen Amotio ist die eindellende Operation. Dabei wird außen auf den Bulbus entweder eine Plombe gesetzt oder ein Cerclageband aus Silikon gespannt. Die dadurch entstehende Eindellung des Bulbus führt im Inneren des Auges zur Wiederanlagerung der sensorischen Retina auf das Pigmentepithel.

Riesenrisse, multiple Foramina, proliferative Vitreoretinopathien oder Makulaforamina sind pathologische Veränderungen, die im Zusammenhang mit einer rhegmatogenen Amotio vorkommen können und das Bild der komplizierten Netzhautablösung definieren. Diese kann die Indikation für eine intraokulare Chirurgie darstellen, welche eine Vitrektomie mit Silikonölinstillation umfasst. Das Silikonöl dient hierbei als Tamponade und legt die Retina durch mechanischen Druck an das Pigmentepithel wieder an.

Bei Riesenrissen konnte Camacho eine Wiederanlegungsrate der Retina unter Verwendung von Silikonöltamponaden von mehr als 90% nachweisen [17].

Eine weitere Form der rhegmatogenen Amotio ist die Pseudophakieamotio, welche eine Komplikation nach Kataraktoperation darstellt. Intraoperative Komplikationen bei der Kunstlinsenimplantation, wie die hintere Kapselruptur mit resultierendem Prolaps des Glaskörpers in die Vorderkammer, können trotz adäquater operativer Versorgung zur postoperativen rissbedingten Netzhautablösungen führen. Weitere Risikofaktoren für diese Pseudophakieamotio sind Kataraktextraktionstechniken (bei "intracapsular cataract extraction = ICCE" häufiger als bei "extracapsular cataract extraction = ECCE"), Myopie und Behandlung eines Nachstars [18, 19].

Eine Rarität stellt die rhegmatogene Amotio infolge eines bestehenden Marfan Syndroms dar. Durch genetisch verändertes Erbgut kommt es zu einer Störung der Bindegewebssynthese im gesamten Körper. Auch die Strukturen des Auges können hierbei betroffen sein, was zum einen zu einer stark ausgeprägten Myopie, zum anderen aber auch zu einer Schrumpfung des Glaskörpers führen kann. Beides stellen Risikofaktoren der rhegmatogenen Amotio dar. Die Silikonölinstillation ist auch hierbei eine therapeutische Option.

Die Amotio bei proliferativer Vitreoretinopathie (PVR-Amotio):

Bei der proliferativen Vitreoretinopathie (PVR) handelt es sich um einen pathologischen Prozess auf der Netzhautoberfläche, den Glaskörpergrenzflächen und im Subretinalraum. Zellen aus dem unter der Retina gelegenen retinalen Pigmentepithel (RPE) gelangen durch Mikroläsionen und Lochsituationen der Netzhaut auf dessen Oberfläche und transformieren sich dort zu myofibroblastenartigen Zellen. Diese Zellen synthetisieren eine kollagene Extrazellulärmatrix, was zur Bildung einer kontraktiven Membran führt. Durch ihre Verbindung zur Retina besitzt sie die Eigenschaft, diese zeltartig zu sogenannten Sternfalten zusammenzuziehen und vom Pigmentepithel abzuheben.

Die Behandlung der PVR-Amotio besteht aus einem sogenannten Membranpeeling, wobei die traktive Schicht mittels Mikroinstrumenten von der Netzhautoberfläche abgelöst und anschließend die Wiederanlage der Netzhaut durch Einsatz von Gas-, oder Silikonöltamponaden erreicht wird. Die Silicone Oil Study Group hat gezeigt, dass die Tamponade mit Silikonöl sowohl eine bessere Wiederanlegungsrate verglichen mit dem Gas Schwefelhexafluorid (SF₆), als auch übereinstimmende Ergebnisse im Vergleich mit Perfluorpropan (C₃F₈) aufweist [14, 15]. Da sich Gastamponaden über den Zeitraum von ein paar Wochen verflüchtigen, zählen zu den Vorteilen der Silikonöltamponade die längere Stabilität und Kontinuität, die verminderte Neigung zu Reproliferationen und Membraneubildungen und die Abnahme intravitrealer Zirkulation mitogener Faktoren. Ein nicht unerheblicher Nachteil der Gastamponade in heutiger Zeit ist die Gefahr der Expansion

bei Flugreisen. Durch Abnahme des atmosphärischen Drucks dehnt sich die Gastamponade aus, was zu akuten Glaukomanfällen führen kann [20, 21].

Die traumabedingte Amotio:

Traumatische Ereignisse auf das Auge können zur Netzhautablösung führen. Es kommen sowohl stumpfe als auch penetrierende Traumata vor. Bei Vorliegen eines penetrierenden Traumas sollte abgeklärt werden ob der Fremdkörper im Auge verblieben ist, um diesen gegebenenfalls zu exzidieren. Insgesamt kann also zwischen direkter durch Fremdkörper und indirekter durch Beschleunigung des Bulbus und des dadurch einwirkenden Zuges des Glaskörpers an der Retina verursachter Netzhautläsion unterschieden werden.

Um eine durch Trauma ausgelöste Blutung intraokular zu stoppen, auszuräumen und zusätzlich die verletzte Netzhaut zu stabilisieren, ist häufig die Vitrektomie mit anschließender Einbringung einer Silikonöltamponade indiziert. Eine Früh-Vitrektomie mit primärer Silikonölinjektion lieferte schon in der Vergangenheit gute Ergebnisse in der Behandlung schwerverletzter Augen [22]. Die Versorgung einer penetrierenden Augenverletzung durch Vitrektomie innerhalb der ersten 4 bis 7 Tage senkt die Proliferationsrate auf der Retina und dadurch die Gefahr eine PVR zu entwickeln [23]. Die Silikonöl Langzeittamponade ist bei stark traumatisierten Augen indiziert um auch hier sowohl eine langjährige Proliferationsneigung als auch Nachblutungen zu minimieren. Das Silikonöl besitzt in diesem Fall einen zusätzlichen antiproliferativen Effekt, welcher Komplikationen im weiteren Verlauf verringert. Außerdem wird durch die Silikonöltamponade das posttraumatische Hypotonie-Risiko im Auge gesenkt [24].

Die Amotio bei proliferativer diabetischer Retinopathie (PDR):

Die proliferative diabetische Retinopathie (PDR) entwickelt sich im Verlauf eines langjährigen Diabetes mellitus und geht aus einer nicht proliferativen diabetischen Retinopathie hervor. Die Pathogenese beginnt mit der Mikroangiopathie in präkapillären Arteriolen, Kapillaren und Venolen. Durch Perizytenverlust, Basalmembranverdickung und Endothelschädigung entwickeln sich sowohl Mikroaneurysmen, fettige Ablagerungen aus dem Blutplasma, sogenannte harte Exsudate, als auch typische Cotton-wool-Herde, welche sich als wattebauschartige, weiß-gelbliche, retinale Verschattungen im funduskopischen Bild darstellen und einer ischämiebedingten Axonschwellung entsprechen. Zusätzlich kann es zu Netzhautödemen kommen. Das Resultat dieser pathologischen Veränderungen sind ischämische Netzhautareale, was zur Folge eine Ausschüttung des angiogenen Wachstumsfaktor VEGF (vascular endothelial growth factor) hat. Diese Anpassungsreaktion des Körpers führt zu einer Gefäßneubildung auf der Retina, welche sich in Richtung

Innenraum des Auges fortsetzt und eine Verbindung zum Glaskörper herstellen kann. Die Wandstärke dieser neu gebildeten Kapillaren ist unzureichend, was eine erhöhte Gefahr starker Blutungen darstellt. Des Weiteren breitet sich parallel zu den Gefäßen Bindegewebe aus, welches sich zu einer fibrovaskuläre Membran entwickelt und die Fähigkeit der Kontraktion besitzt. Durch Vernarbungsprozesse und Einziehungen dieser fibrovaskulären Membran kommt es schließlich zu der gefürchteten traktiven Netzhautablösung. Als zusätzliche Problematik kann sich eine Rubeosis iridis durch Wirkung des VEGF im Vorderabschnitt des Auges entwickeln. Hierbei kann es durch Gefäßneubildung auf Iris und im Augenkammerwinkel zum sekundären neovaskulären Glaukom kommen.

Die Therapie der diabetischen Retinopathie besteht darin, den auf der Netzhaut vorherrschenden allgemeinen Sauerstoffbedarf durch panretinale Laserkoagulation zu senken, Schwachstellen, welche sich als Ödeme darstellen, ebenfalls lasertechnisch zu versorgen, gegebenenfalls mittels anti-angiogenen Medikamenten die Gefäßneubildung zu stoppen, traktive Membranen zu entfernen und Lochsituationen zu schließen. Bei schon abgehobener Netzhaut ist die Pars plana Vitrektomie mit zusätzlicher Injektion einer Silikonölamponade indiziert. Silikonöl führt hierbei zu einem stabilisierenden anatomischen Effekt und verringert das postoperative Blutungsrisiko, was zu einem verbesserten Visusergebnis führt [25]. Zusätzlich hat Silikonöl einen positiven Effekt entgegen der Entwicklung einer Rubeosis iridis. Vermutlich kann sich durch Dekompartimentierung des Auginnenraums der VEGF unzureichend in den Augenvorderabschnitt ausbreiten und dort keine Wirkung erzielen. Außerdem stellt das Silikonöl eine Diffusionsbarriere auch für Sauerstoff dar, was den Sauerstoffgradienten zu Gunsten des Vorderabschnittes beeinflusst [26].

Die epiretinale Gliose:

Bei der epiretinalen Gliose handelt es sich um eine kollagenhaltige Membranbildung auf der innersten Schicht der Retina. Die Ursachen dafür sind vielfältig und umfassen unter anderem eine Bulbusprellung, eine diabetische Retinopathie, eine hintere Glaskörperabhebung, Gefäßverschlüsse der Netzhaut, entzündliche Augenerkrankungen, Netzhaut-Operationen oder Laserbehandlungen. Durch Lücken der Inneren Grenzmembran gelangen Gliazellen auf die Netzhautoberfläche und bilden eine kollagenhaltige, kontraktile Membran, welche zu Schrumpfungen neigt. Zur Folge organisiert sich eine Einziehung der zentralen Netzhaut, was hauptsächlich an den Fältelungen der kleinen Makulagefäße zu erkennen ist und als Makula Pucker bezeichnet wird. Schließlich kann sich eine Lochsituation an der Makula entwickeln. Diesem Prozess entgegenwirkend, wird eine Pars plana Vitrektomie mit vorsichtigem Abschälen (Peeling) der pathologischen Membran als auch der Membrana

limitans interna durchgeführt. Lochsituationen können wie bei dem Makulaforamen mittels Silikonöltamponade behandelt werden.

Die Glaskörpereinblutung:

Eine Glaskörpereinblutung hat viele unterschiedliche Ursachen.

Traumatischen Ereignissen, entzündliche Veränderungen, arterielle Hypertonie, proliferative diabetische Retinopathie, sowie das Eales- und Coats-Syndrom kann die Einblutung in den Glaskörper auslösen.

Die Therapie der Wahl bei großen Blutungen und geringer Resorptionstendenz ist die Ausräumung des Hämatoms mittels Pars plana Vitrektomie. Die Injektion einer Silikonöltamponade verhindert eine nachfolgende Kollabierung des Bulbus und verringert das Risiko einer Nachblutung.

Die entzündlichen Veränderungen:

Sowohl die Uveitis als auch die Endophthalmitis können Indikationen für einen chirurgischen Eingriff am Auge darstellen. Bei der Uveitis unterscheidet man grob zwischen primärer und sekundärer Form. Außerdem werden die Uveitiden je nach Lokalisation eingeteilt und somit von einer anterioren (Iris und Ciliarkörper betreffend), intermediären (Ciliarkörper und Pars plana betreffend) und posterioren (Choroidea und Retina betreffend) Uveitis unterschieden. Die Komplikationen bei einer Uveitis umfassen die Entstehung eines Glaukoms, einer Katarakt und eines Makulaödems und begünstigen eine Synchienbildung. Außerdem kann es zu Einwanderung von Entzündungszellen in den Glaskörper kommen, was zur Glaskörpertrübung führen kann. Diese und weitere fortgeschrittene Folgen einer Uveitis können die Indikation für eine Pars plana Vitrektomie mit Silikonölinstillation darstellen. Bei der Endophthalmitis handelt es sich um eine Infektion des Augeninneren durch Mikroorganismen, welche entweder durch Bakterien, Viren, Pilze oder Parasiten ausgelöst wird. Unterschieden wird bei dieser Art der Entzündung, ob die Erreger von außen (exogen) oder von innen (endogen) ins Auge gelangt sind. Die Komplikationen sind denen der Uveitis ähnlich, als zusätzliche Problematik stellt sich die Eiterbildung mit resultierendem Hypopyon dar. Bei der Versorgung einer akuten Endophthalmitis mittels Pars plana Vitrektomie und Silikonölinjektion wurden gute Ergebnisse, vor allem in Bezug auf die Netzhautstabilität im weiteren postoperativen Verlauf beschrieben [27].

Die kindlich-juvenile Amotio:

Bei Kindern und jungen Erwachsenen existieren hauptsächlich zwei relevante Krankheitsbilder, welche zu einer Netzhautablösung führen und mittels Pars plana Vitrektomie und Silikonöltamponade versorgt werden sollten.

Die Retinopathia praematurorum kommt bei Frühgeborenen vor und stellt eine Unreife der retinalen Gefäße dar. Insbesondere postpartale Beatmung des Säuglings begünstigt diese pathologische Veränderung. Physiologisch kommt es bei Geburt durch den Reiz der Hypoxie zur Gefäßausreifung auf der Retina. Da dieser Reiz durch Beatmung der Frühgeborenen ausbleibt, entsteht ein insuffizientes Gefäßsystem. Bei Beendigung der Beatmung entwickeln sich ischämische Areale und VEGF wird freigesetzt. Der Proliferationsfaktor bewirkt ein Aussprossen und Ausbreiten neuer Gefäße bis in den Glaskörperraum. Diese neugebildeten Gefäße reißen aufgrund ihrer unzureichenden Stabilität ein, es kommt zu Blutungen und Vernarbungen, was sich wiederum zu einem Traktionsreiz auf der Retina entwickeln kann. Man unterscheidet bei der Retinopathia praematurorum zwischen 5 Stadien, wobei das Stadium 5 die totale Traktionsamotio beschreibt und die operative Behandlung mittels PpV mit eventueller Silikonölinjektion erfordert. In der Studie von Scott und Flynn hat diese Behandlungsstrategie der Netzhautablösung bei Retinopathia praematurorum zwar eine schlechtere Prognose als bei anderen Indikationen wie PVR, Trauma oder Rießenrissen, wird aber trotzdem als gute Behandlungsmethode angesehen [28].

Das zweite zu versorgende Krankheitsbild der Kinder ist der persistierende hyperplastische primäre Glaskörper (PHPV). Hierbei kommt es, wie der Name vermuten lässt, zum Ausbleiben der Rückbildung und Verbleib des ursprünglich angelegten Glaskörpers mit dessen Tunica vasculosa lentis und Arteria hyaloidea. Die vordere Form kann zu einer Leukorie und Schädigung der Linse führen. Die hintere Form führt oftmals zur Netzhautablösung und ist dementsprechend Indikation der operativen Behandlung mittels PpV und Silikonölinstillation als Tamponade.

Das Makulaforamen:

Man unterscheidet primäre oder idiopathische von sekundären, eventuell durch Trauma verursachten Makulaforamina.

Frauen im mittleren Alter sind gehäuft von einem idiopathischen Makulaforamen betroffen. Die Pathogenese ist nicht ausreichend geklärt, man geht aber davon aus, dass folgende wesentliche Mechanismen dafür verantwortlich sind, welche von Avila, Gass und Schepens beschrieben wurden: Zum einen entwickelt sich im höheren Alter durch adhärenente Verbindung zwischen Glaskörper und dem Ort des schärfsten Sehens ein gewisser Zug an der Makula, was dem Pathomechanismus der rhegmatogenen Amotio entspricht. Zum

anderen kommt es vermutlich durch diesen Glaskörperzug zu Proliferationsreizen im Bereich der Fovea, wo sich eine Vernarbung bilden kann, welche eine Fältelung der Neuroretina in diesem Bereich begünstigt. Weiterer Glaskörperzug kann zu Membranabhebung, Ruptur der Netzhaut und somit zur Lochbildung führen [29–31].

Um das Makulaforamen adäquat zu verschließen werden intraokulare Tamponaden benutzt. Gonvers postulierte, dass eine Versorgung mittels Gastamponade zwar zufriedenstellende Netzhautergebnisse liefert, wohl aber auch anfällig für Rezidive sei [32]. Dahingegen führen Silikonöltamponaden zu einer zuverlässigen Stabilisierung des Makulaforamens und sind aufgrund der Verringerung von Rezidiven und bei komplizierten Fällen indiziert [33, 34].

Die exsudative Amotio:

Zur exsudativen Amotio kommt es durch Gefäßschrankstörung und Eindringen von Flüssigkeit zwischen Pigmentepithel und sensorischer Netzhaut.

Ursachen hierfür sind zum Beispiel die feuchte altersabhängige Makuladegeneration (AMD), das Aderhautmelanom, die Karzinomatose und der Morbus Coats.

Die genaue Pathogenese der AMD ist noch nicht gesichert, man geht aber davon aus, dass im höheren Alter die Scheibchen der Rezeptorzellen durch Überlastungsreize vermehrt abscheren und sich somit eine Stoffwechselstörung zwischen Choroidea, Pigmentepithel (RPE) und Retina entwickelt. Es kommt zu hyalinen Ablagerungen, Absterben einzelner Pigmentepithelzellen und Lückenbildung in der Bruch Membran [35]. Der kontrollierte Nährstofftransport zwischen den Choriokapillaren und dem RPE ist nicht mehr gewährleistet, es entstehen ischämische Zonen. Dieser ischämische Reiz führt wiederum zur Freisetzung von VEGF und zur Entstehung einer feuchten AMD, welche zur choroidaler Neovaskularisation (CNV) führt und unreife Kapillaren, Ödeme, Blutungen und Vernarbungen nach sich zieht. Eine seröse Netzhautablösung ist hierbei eine mögliche schwerwiegende Komplikation.

Das Aderhautmelanom ist selten und entsteht aus den Melanozyten, welche sich in der Aderhaut befinden. Der Altersgipfel ist zwischen 60 und 70 Jahren. Diese maligne Erkrankung kann zu Schrankenstörungen führen und eine seröse Amotio verursachen. Der Morbus Coats ist eine angeborene idiopathische Erkrankung der peripheren Netzhautgefäße. Er zeichnet sich durch einen Endotheldefekt und somit einer Störung der Blut-Retina-Schranke aus. Teleangiektasen, Flüssigkeitsaustritte und Lipidexsudationen sind das übliche Bild, was die Gefahr der Netzhautablösung mit sich bringt und eventuell operativ behandelt werden muss [36].

Die Makularotation:

Die Makularotation wird sehr selten, und nur bei fortgeschrittener altersbedingter Makuladegeneration angewandt. Sie stellt eine Therapie bei ausgesuchten Patienten ohne Alternativoptionen dar [37]. Hierbei wird die foveale Neuroretina auf peripheres intaktes retinales Pigmentepithel (RPE) rotiert, um der Minderversorgung dieses Areals entgegenzuwirken und das Absterben zu verhindern. Um diese durchgeführte Rotation zu stabilisieren wird Silikonöl als Tamponade eingesetzt, was zu einer Fixierung der Fovea auf ihrem wieder intakten RPE führt.

Die Amotio durch subretinale Blutung:

Die subretinale Blutung ist oftmals von unklarer Genese. Meist tritt sie im Verlauf einer CNV bei feuchter AMD auf. Auch Trauma, Myopie, arterielle Mikroaneurysmen und Überdosierung von Antikoagulantien können Gründe für diese Blutung unterhalb der Retina sein. Wenn es zur akuten Blutung kommt, kann sich eine Netzhautablösung daraus entwickeln. Da der Schwierigkeitsgrad der Operation stets erhöht ist und häufig ein Umstülpen der Netzhaut zur Entfernung der Koagel notwendig ist, empfiehlt sich hier im Besonderen die zeitweilige Endotamponade mit Silikonöl.

1.3 Wirkungsweise des Silikonöls

1.3.1 Physikalische Eigenschaften

Das Silikonöl, welches in der ophthalmologischen Chirurgie eingesetzt wird, ist ein Polymer auf Siliziumbasis, das Polydimethylsiloxan (PDMS).

Die Dichte beträgt $0,97 \text{ g/cm}^3$ bei 25 °C und ist damit minimal geringer als Wasser ($0,99704 \text{ g/cm}^3$ bei 25 °C), was die leichte Tendenz des Aufsteigens in wässriger Lösung begründet.

Das Silikonöl ist wasserunlöslich, eine Vermischung mit Glaskörperflüssigkeit ist also nicht möglich. Der Brechungsindex des Silikonöls beträgt $1,404$, wobei die physiologische Brechkraft des Glaskörpers zusammen mit der Vorderkammerflüssigkeit $1,336$ beträgt.

Dies bedeutet, dass sich mit vorhandener Silikonöltamponade bei phaken Augen eine leichte Hyperopie, bei aphaken Augen eine Myopie einstellt. Die Oberflächenspannung des Silikonöls beträgt $21,5 \text{ mN/m}$. In Verbindung mit Wasser, welches eine Oberflächenspannung von $72,7 \text{ mN/m}$ (bei 20°C) aufweist, formt sich das Silikonöl zu einer sphärischen Blase. Das Silikonöl kann je nach Molekülzusammensetzung unterschiedliche Viskositätswerte annehmen. Entscheidend dabei ist die Länge der Molekülketten. Lange Molekülketten bewirken eine hohe, kurze hingegen eine geringe Viskosität.

Üblich im Gebrauch des Silikonöls als Endotamponade sind Viskositätswerte von 1000, 2000 und 5000 centistoke (cSt).

1.3.2 Wirkmechanismus des Silikonöls im Auge

Das Silikonöl im Bulbus führt durch seine Wirkung als Tamponade zur mechanischen Wiederanlegung einer abgehobenen Netzhaut. Ebenso können Lochsituationen auf der Retina durch das Silikonöl geschlossen werden. Hierbei werden die Lochränder durch die Oberflächenspannung des Silikonöls an das RPE wieder angelegt. Die Größe des Lochs und der Abstand zwischen RPE und abgehobener Netzhaut sind dabei wichtige Faktoren, welche zu Erfolg oder Misserfolg führen können. Eine 100 prozentige Auffüllung des Bulbus mit Silikonöl sollte dabei angestrebt werden, um eine ausreichend gute Abstützung an den Lochrändern und ein stabile Situation zu erreichen [38].

Die mechanische Kraft der Silikonölblase vermindert zusätzlich eine Membranausbildung, welche im Rahmen proliferativer Prozesse entstehen kann. Durch das Silikonöl wächst die Membran flacher und weist eine geringere traktive Wirksamkeit auf [39].

Ferner limitiert die Silikonöltamponade die postoperative Blutung, die eine chemotaktische Eigenschaft besitzt und bei der Pathogenese traktiver Reproliferationen eine Schlüsselrolle einnimmt [40, 41].

Das Silikonöl führt außerdem zu einer Dekompartimentierung des Auges und zu einer Stabilisierung der Blut-Retina-Schranke. Die wässrige Phase begrenzt sich auf einen minimalen Spalt zwischen Retina und Silikonölblase, was eine Diffusion von Wachstumsfaktoren zur Iris reduziert und dadurch einer Rubeosis iridis entgegenwirkt [42]. Die Zirkulation intravitrealer mitogener Faktoren wird allgemein vermindert, was zur Abnahme der Neigung zu Reproliferationsvorgängen führt.

1.4 Einlassverfahren des Silikonöls

1.4.1 Pars plana Vitrektomie

Um eine adäquate Wirkung des Silikonöls im Auge zu erreichen, sollte intraoperativ vor dessen Instillation die Netzhaut in eine stabile Situation gebracht werden.

Der erste Schritt diesen Zustand zu erreichen ist die Durchführung der Pars plana Vitrektomie. Die heute übliche Methode ist eine 3-port-Pars-plana Vitrektomie in Intubations-, oder Lokalanästhesie. Hierbei werden zunächst drei kleine Sklerotomien hinter dem Limbus gesetzt um einen Zugang ins Innere des Auges durch die Pars plana, ein Bereich zwischen äußerem Rand der Netzhaut und dem Ziliarkörper, zu schaffen. Durch diese 3 Ports wird

eine Infusion samt Absaugung, eine Lichtquelle und ein chirurgisches Werkzeug (Vitrektom, spezielle Scheren, Greifer, Häckchen) eingeführt. Jetzt können individuelle dem Krankheitsbild angepasste Operationsschritte realisiert werden, um einer drohenden Netzhautablösung entgegenzuwirken oder eine schon geschehene Amotio zu versorgen. Gemeinsam ist die Entfernung des Glaskörpers unter mikroskopischer Sicht. Zusätzlich können der Retina aufgelagerter Membranen abgeschält und entfernt werden. Bei gespannter Netzhautsituation kann eine Retinotomie durchgeführt werden. Lochsituationen können mittels Laserkoagulation verschlossen werden. Begleitend gewährleistet die Spül-Saug Drainage eine klare Sicht durch das Operationsmikroskop und ein präzises Arbeiten.

1.4.2 Die Silikonölinstillation

Um die chirurgisch versorgte Netzhaut in einen stabilen Zustand zu bekommen und über einen längeren Zeitraum eine Anlage an das RPE zu gewährleisten, ist die Silikonölinstillation sehr gut geeignet.

Üblicherweise wird nach Vitrektomie und Entfernung aller traktiv wirksamen Membranen flüssiges Perfluorcarbongas (PFCL) in den Bulbus eingelassen, um dessen, im Gegensatz zum Silikonöl, höhere Oberflächenspannung zur vollständigen Anlage der Retina zu nutzen. Danach wird das PFCL durch Silikonöl ausgetauscht, entweder nach vorrausgegangenem PFCL-Luft-Austausch oder direkt über den Pars plana Infusionszugang.

Dieser direkte Austausch erfolgt passiv unter dem Druck der sich ausweitenden Ölblase. Sich bei diesem Vorgang sammelnde Flüssigkeit wird über eine sogenannte Staubsaugerkanüle mit Silikonspitze abgesaugt. Bei hochviskösem Silikonöl (5000 cSt) kann die Verwendung einer pneumatischen Pumpe vorteilhaft sein.

1.4.3 Verwendung verschiedener Instrumentendurchmesser (Gauge)

Zu den Anfängen der intraokularen Augenchirurgie, begann O'Malley und Heintz im Jahre 1975 das Instrumentarium mit einem Durchmesser von 20 Gauge (0,89mm) zu nutzen [43]. Allerdings stellte sich bei diesem Verfahren heraus, dass dem großen Durchmesser geschuldeten nötigen Nahtverschluss der Sklerotomien, eine große Gefahr an postoperativen Irritationen und Entzündungen nach sich zog. Aufgrund dessen neigte die Forschung dazu den Durchmesser der Instrumente zu verringern um diese postoperativen Komplikationen zu minimieren. 2002 stellte Fujii das Operationsverfahren mit einem 25 Gauge (0,5mm) System vor. Er beschrieb dahingegen einen Vorteil, dass am Ende der OP kein Nahtverschluss mehr nötig war, sich somit postoperativ kein Fremdkörpermaterial im Auge befand und Irritationen minimiert wurden. Außerdem benutzte er Kanülen wodurch das intraoperative Wechseln der Instrumente zügig und ohne Verletzung der Glaskörperbasis

möglich machte [44]. Nachteil des geringen Instrumentendurchmessers hingegen war die verringerte Infusions-, und Saugleistung, was zu Schwierigkeiten bei Abtragung umfangreicher epiretinale Membranen und dichter hämorrhagischer Koagel führte. Ferner verringerte der geringe Durchmesser die Instrumentenstabilität und es kam durch feinere und motorisch anspruchsvollere Operationsschritte zu einer Verlängerung der OP-Zeit. Als vielversprechenden Mittelweg erwies sich die Einführung der 23 Gauge (0,64mm) Systeme. Beschrieben wurden sie zum ersten Mal in den 80er Jahren durch Peyman [45]. Für die Benutzung bei der Vitrektomie hat es Eckardt 2005 vorgestellt und beschrieb bei diesem Verfahren alle Vorteile der 25 Gauge Systeme mit gleichzeitiger Erhaltung guter Instrumentenstabilität und Durchführbarkeit effektiver Operationsschritte [46]. Das 23 Gauge Systeme erweist sich bei komplizierten Netzhautablösungen als sehr praktikables Verfahren und zeichnet sich mit guten postoperativen Ergebnisse aus [47].

1.5 Komplikationen im silikonölgefüllten Auge

Intraokulares Silikonöl ist Fremdmaterial und gilt als Risikofaktor für Komplikationen. 1983 wurde, als eine der ersten Studien, die histopathologische Langzeitprüfung von silikonölgefüllten Augen veröffentlicht. Es wurden Silikonölblässchen im Vorderkammerwinkel, in Iris, Ciliarkörper, Retina und Nervus opticus beschrieben, was sich klinisch als Glaukom, Katarakt und subretinale Infiltrationen mit retinalen Veränderungen und Einschränkung der Sehschärfe äußerte [48].

Es folgten zahlreiche Studien über die Wirkung von Silikonöl auf die Strukturen des Auges wodurch die Ausarbeitung möglicher Komplikationen resultierte:

Die toxische Eigenschaft des Silikonöls:

Das aus Dimethyl-Siloxan-Bausteinen bestehende Silikonöl beinhaltet nach dessen Herstellung niedermolekulare Polymere, denen man toxische, kanzerogene und Immunsystem aktivierende Wirkung nachsagt und die Retina schädigen kann [49]. Mittlerweile versucht man diesen Anteil der niedermolekularen Polymere durch chromatographische Entfernung zu minimieren.

Die Keratopathie:

Eine weitere Komplikation ist die Keratopathie.

Histopathologisch wurde bei Tier und Mensch in verschiedenen Publikationen retrocorneale Membranen, hyperzelluläres corneales Stroma mit zusätzlich oberflächlicher Kalzifizierung und Vaskularisation, sowie eine Ausdünnung der Cornea beschrieben. Klinisch führten diese Veränderungen zu cornealen Ödemen, Hypästhesien, endothelialen Eintrübungen und Bandkeratopathien und führten schließlich zur Indikation einer Keratoplastik [50–52].

Insbesondere aphake Augen, bei denen das Silikonöl ungehindert in die Vorderkammer gelangt, sind für diese Komplikation anfällig. Als Vorbeugung dazu stellt die 6 Uhr Iridektomie ein wirksamer zusätzlicher Eingriff mit guten Resultaten dar [52].

Die Katarakt:

Das Silikonöl begünstigt im Auge die Entstehung einer Katarakt.

Die Proliferation und Metaplasie des Linsenepithels wurde bei direktem Kontakt der Linse mit Silikonöl beschrieben und vermutlich durch verminderte Sauerstoffversorgung und der damit einhergehenden Stoffwechselstörungen ausgelöst [53].

Einzigste Methode, dieser Komplikation entgegenzuwirken, ist Extraktion und Austausch der getrübbten Linse. Heutzutage hat man verstanden, dass eine gleichzeitige Kataraktoperation im Zuge einer PpV und Silikonölinstillation von Vorteil ist und einen späteren weiteren Eingriff verhindert [54].

Das Sekundärglaukom:

Eine sehr gefürchtete Komplikation ist die Entstehung eines Sekundärglaukoms.

Zum einen können sich Emulsifikationen und kleine Silikonölblässchen, welche sich von der großen intraokularen Blase lösen, im Vorderkammerwinkel ablagern, das Trabekelwerk verlegen und somit den Kammerwasserabfluss behindern, zum anderen kann, besonders bei aphaken Auge, die komplette Silikonölblase in die Vorderkammer gelangen und dort einen Winkelblock induzieren. Das Resultat beider Vorgänge ist die intraokulare Druckerhöhung, welche bis zur Erblindung führen kann.

Ando beschrieb als erster die mögliche Entstehung des Sekundärglaukoms bei silikonölgefüllten Augen, und beobachtete die erhöhte Gefahr bei aphaken Augen [55].

Als Vorbeugung dessen, wird auch hier eine 6 Uhr Iridektomie empfohlen. Zusätzlich zum verbesserten Abfluss gelangt dadurch das Kammerwasser zwischen Silikonöl und vorderen Augenabschnitt, wodurch das Silikonöl hinter der Pupillarebene gehalten wird [52].

Die Schädigung des Nervus opticus:

In der Literatur wurde aufgezeigt, dass Emulsifikationen zur direkten Beeinträchtigung des Nervus opticus führen können. Ablagerungen von Silikonölpartikel in der nahen Umgebung des Nervus opticus steuern durch Verursachung einer granulomatösen Entzündungsreaktion zu dessen Degeneration bei [56].

Überraschend konnte außerdem beobachtet werden, dass in manchen Fällen Silikonölpartikel bis in die Seitenventrikel des Gehirns gelangten, was die Annahme bestätigt, dass Neurone des N. opticus die Aufnahme und Weitertransportierung der Partikel ermöglicht [57]. Welche Auswirkungen sich aus dieser Beobachtung ergeben ist noch unklar.

Die Spätkomplikationen:

1988 wurde eine Langzeitstudie über 5 Jahre veröffentlicht, bei der 150 silikonölgefüllte Augen über diesen Zeitraum beobachtet und untersucht wurden:

Ausnahmslos jedes Auge hatte eine Katarakt entwickelt. Jedes Auge, an dem der Kontakt zwischen Cornea und Silikonöl nachgewiesen wurde, bildete auch eine Keratopathie aus. Emulsifikationen konnten spätestens 1 Jahr nach Silikonölinstillation bei jedem Auge nachgewiesen werden. Die Re-Amotio Rate lag bei 22%, die PVR-Rate bei 15% und die Entwicklung eines Winkelblockglaukoms bei 3% [58]. Diese und die weiter oben aufgeführten Komplikationen waren ausschlaggebend eine zeitliche Befristung des Silikonöls im Auge zu definieren.

Aber auch die Silikonölentfernung ist mit Komplikationen verbunden. Kampik verstand, dass je nach vorherrschendem Krankheitsbild, Grund der Silikonölinstillation und aktueller Situation der Netzhaut eine individuelle zeitliche Entscheidung zur Silikonölentfernung definiert werden sollte [59]. Heutzutage ist ein Belassen des Silikonöls bei komplikationslosem Verlauf von 6 bis 12 Monaten üblich.

1.6 Silikonölentfernung

Bei der Entfernung des Silikonöls aus dem Auge kann man zwei Techniken voneinander unterscheiden. Die erste ist eine 2-Port-Technik, hierbei werden zwei Sklerotomien auf Höhe der peripheren Pars plana gesetzt und für die Ports ein Durchmesser von 20 Gauge gewählt. Ein Port wird mit der Infusion einer physiologischen Spüllösung, welche ca. 40 cm über dem Auge platziert wird, um einen Druck von ca. 30mmHG aufzubauen, verbunden. Der andere Port dient der Eintrittspforte für einen abgeschrägten Angiokatheter, der mit einer 10ml Spritze verbunden ist.

Das Silikonöl wird nun mittels Spritze aus dem Auge abgesaugt, während die Spüllösung dafür sorgt, dass weitgehend alle Silikonölreste entfernt werden und das Volumen des Auges konstant erhalten bleibt.

Die zweite, etwas aufwendigere und kostspieligere Technik ist die, wie schon bei der Pars plana Vitrektomie beschriebene, 3-Port-Technik. Hierbei kann ein besserer Einblick in das Augenninnere gewährleistet und zusätzlich nötige chirurgische Schritte eingeleitet werden. Das Silikonöl wird mittels maschinell betriebenem Öl-Ablassungs-Set, welches durch Aufbau eines Vakuums funktioniert, abgesaugt. Eine ausreichende und intensivere Spülung als bei der 2 Port Technik sorgt für eine restlose Entfernung des Silikonöls. Großer Vorteil dieser Technik ist die Möglichkeit der Beurteilung der Retina nach und während der Ölablassung. Es können bestehende Defekte chirurgisch versorgt und mögliche Löcher verschlossen oder epiretinale Membranen entfernt werden.

1.7 Komplikationen nach Silikonölentfernung

Mögliche Komplikationen, die nach Entfernung des Silikonöls auftreten, sind Re-Amotiones, proliferative Vitreoretinopathien, intraokulare Druckerhöhungen, Kataraktausbildungen, Keratopathien und Visusverschlechterungen. Veröffentlichte Studien beschreiben diese genannten Komplikationen und haben diese auch bei prognostisch günstigen Augen, welche bei Ölablassung unauffällig waren und anatomisch eine stabile Netzhaut Situationen aufweisen konnten, beobachtet [60, 61].

Casswell veröffentlichte im Jahr 1987 Studien, in denen er den Effekt der Silikonölentfernung bei schon vorgeschädigten Augen untersuchte und kam zu folgenden Ergebnissen: In Augen, in denen sich schon während der Therapie mit Silikonöltamponade eine leichte Trübung der Linse entwickelt hat, konnte trotz Silikonölentfernung die Kataraktausbildung nicht verhindert werden. Im Gegensatz dazu konnte man Augen mit Sekundärglaukom oder leichter kornealen Dekompensation durch Entfernung des Silikonöls von diesen Beschwerden befreien. Bei fernbleiben eines Glaukoms oder einer Keratopathie während der Silikonöltherapie wurden diese Komplikationen auch nach Ölentfernung nicht mehr beobachtet. Jedoch eine frühzeitige Entfernung des Silikonöls aufgrund der Entwicklung eines Sekundärglaukoms oder einer Keratopathie führte vermehrt zu Wiederablösungen der Retina, intraokularer Hypotonie oder Blutungen [62, 63].

Speziell die Re-Amotio stellt keine seltene Komplikation nach Silikonölentfernung dar, und häufigster Grund dafür ist wiederum die zuvor entstehende PVR.

Unter den Augen, welche nach Silikonölentfernung eine Re-Amotio erlitten haben, wurden schon vor Silikonölinstillation schlechte Voraussetzungen wie fortgeschrittene PVR, frühere Operationen am Auge, Aphakie, Pseudophakie oder Myopie beobachtet.

Diese Faktoren und eine kurze Verweildauer der Silikonöltamponade gelten somit als Risikofaktoren für die Re-Amotio nach Silikonölentfernung [64].

Je länger der komplikationslose Verlauf nach Silikonölentfernung andauert, desto unwahrscheinlicher wird die Ausbildung einer Re-Amotio. Diese Erkenntnis führte zur Definierung eines kritischen zeitlichen Fensters nach Silikonölentfernung, welches ca. 6 Monate beträgt und innerhalb dessen man entsprechende Nachsorgeuntersuchungen empfiehlt [65].

Die Re-Amotio Rate minimierte sich, wenn die Retina bei Ölentfernung vollständig angelegt ist und in einem stabilen Zustand vorliegt [66]. Im Hinblick darauf verbessert die Laserkoagulation im Zuge der Entfernung die Prognose einer instabilen Retina [66].

Bezüglich der Re-Amotio Rate prüfte man, ob eine Silikonölentfernung überhaupt sinnvoll ist. Bodanowitz beschrieb dazu in seiner Studie, dass es nach Ölentfernung zwar eine gewisse nicht zu verhindernde Rate an Re-Amotio Fällen gibt, jedoch auf die Silikonölablassung gänzlich zu verzichten scheint nicht sinnvoll zu sein [67]. Natürlich darf man bei diesen Überlegungen die weiter oben beschriebenen Komplikationen im silikonölgefüllten Auge nicht in Vergessenheit geraten lassen.

2 Klinische Fragestellung / Ziele der Arbeit

Im Laufe der vergangenen 50 Jahren hat sich das Silikonöl in der ophthalmologischen Chirurgie etabliert. Heutzutage wird es häufig zur Therapie von Netzhautablösungen genutzt. Mögliche negative Auswirkungen des Silikonöls auf die Strukturen des Auges wurden untersucht und über längere Zeiträume beobachtet.

Was den zeitlichen Verbleib des Silikonöls im Auge betrifft, sind sich die Experten auf diesem Gebiet einig und verweisen darauf, dass Silikonöl nur begrenzt, höchstens 12 Monate, im Auge belassen werden sollte. Durch diese zeitliche Limitierung werden die in der Einleitung beschriebenen möglichen Komplikationen minimiert.

Doch auch nach der Silikonölenfernung treten verschiedenste Komplikationen auf.

Ziel dieser Arbeit ist, eine umfangreiche Datenanalyse der möglichen Komplikationen nach Entfernung des Silikonöls durchzuführen. Durch Aufdeckung und Ausarbeitung dieser Komplikationen und Erstellung sowohl absoluter als auch relativer Zahlen, ermöglichen diese Daten einen Vergleich mit ähnlichen Studien und Literaturveröffentlichungen. Somit können Gemeinsamkeiten oder Unterschiede festgestellt werden. Zusätzlich sollen prognostische Aussagen in Bezug auf Häufigkeiten und Verteilungen der Komplikationen gewagt und gegebenenfalls Modifizierungen oder Verbesserungsvorschläge in Therapie und Umgang mit Silikonöl in der Augenheilkunde angestoßen werden.

3 Material und Methode

3.1 Patientencharakteristik

Diese Arbeit beinhaltet einen Patientenumfang von 229, bei denen eine Silikonölentfernung in der Klinik und Poliklinik für Augenheilkunde der Universität Greifswald durchgeführt wurde. Die Untersuchung beschränkt sich auf den Zeitraum zwischen Januar 2003 und Oktober 2013. Eine Mindestnachbeobachtungszeit von 6 Monaten nach Silikonölentfernung wurde definiert, was ein Ausschluss der Patienten ergab, bei denen nach April 2013 eine Entfernung des Silikonöls durchgeführt wurde. Ein weiteres Ausschlusskriterium war die partielle Silikonölentfernung, da ausschließlich Kompletzentfernungen in dieser Arbeit mit aufgenommen wurden. Die partielle Silikonölentfernung wurde wegen chronischer Hypertonie des Auges und Prävention einer Pthisis bulbi durchgeführt. Um eine Unabhängigkeit und statistische Vergleichbarkeit zu gewähren, wurden außerdem Silikonölentfernungen am anderen Auge des gleichen Patienten ausgeschlossen, was in der untersuchten Zeitspanne in 3 Fällen vorgekommen ist.

Die Datenerhebung erfolgte zunächst durch Identifizierung der Patienten, bei denen eine Silikonölentfernung im Zeitraum zwischen 2003 und 2013 durchgeführt wurde. Hierzu wurden die für die Operation hinterlegten OPS Codes (5-158.05, 5-158.15, 5-158.25, 5-158.35, 5-158.45) benutzt, um im klinikeigenen Dokumentationsprogramm die entsprechende Patientenliste zu erhalten. Die einzelnen Patientenakten, die im Zeitraum 2006 bis 2013 angelegt wurden, konnten digital ausgewertet werden. Angelegte Patientenakten zwischen 2003 und 2006 mussten im Archiv angefordert und vor Ort durchgearbeitet werden.

Ermittelt wurden dabei folgende Daten:

- Alter
- Geschlecht
- Diagnose und Grund für die Silikonölinstillation
- Zeitlicher Verbleib der Silikonöltamponade
- Operationsverlauf bei Silikonölentfernung
- Postoperative Komplikationen
- Folgeoperationen

Patienten, die nach Silikonölentfernung keine weitere Dokumentation aufweisen konnten, wurden telefonisch kontaktiert und auf mögliche Komplikationen und Nachbehandlungen des betroffenen Auges befragt. Bei insgesamt 36 Patienten konnte dieser Kontakt nicht hergestellt werden. 10 dieser 36 Patienten kamen aus Polen um sich in der Klinik und Poliklinik für Augenheilkunde der Universität Greifswald das Silikonöl entfernen zu lassen.

Bei diesen aus Polen stammenden Patienten ohne weitere Dokumentation, geht diese Arbeit von einem komplikationslosen Verlauf aus, da im Falle eines Auftretens von Komplikationen mit indizierter chirurgischer Intervention eine Wiedervorstellung in der Klinik und Poliklinik für Augenheilkunde in Greifswald erfolgt wäre.

Die übrigen 26 in Deutschland lebenden Patienten, bei denen eine Kontaktaufnahme nicht möglich war, werden ebenfalls zu den komplikationslosen Fällen gezählt, da ausnahmslos alle anderen Patienten, mit denen der Kontakt hergestellt werden konnte, von keiner weiteren Komplikation oder Therapie berichtet haben.

3.1.1 Indikationen für eine Silikonölinstillation / Gruppenbildung

Um eine bessere Vergleichbarkeit zu gewährleisten, wurden die 229 Fälle nach Diagnose und Indikation der der Silikonölenntfernung vorausgehenden Instillation in 11 verschiedene Gruppen eingeteilt.

Die erste und gleichzeitig größte Gruppe bilden Patienten, die wegen einer komplizierten rhegmatogenen Amotio mit Ausbildung einer PVR oder gleichzeitigem Vorliegen von multiplen Foramina, Rießenrissen oder Makulaforamina das Silikonöl injiziert bekamen.

Die zweite Gruppe setzt sich aus Patienten zusammen, bei denen sich eine Pseudophakieamotio mit kompliziertem Verlauf entwickelt hat.

Der dritten Gruppe sind Patienten mit traumabedingter Amotio zugehörig.

Die vierte Gruppe beinhaltet Patienten, bei denen aufgrund traktiver Prozesse die Silikonölinstillation durchgeführt wurde.

In der fünften Gruppe werden Patienten mit Glaskörpereinblutungen aufgeführt.

Die sechste Gruppe besteht aus Patienten, die aufgrund entzündlich bedingter Problematik Netzhautläsionen bekamen und eine Silikonölinstillation indiziert war.

Kinder und Jugendliche bis 15 Jahren, die bei Netzhautablösung eine Therapie mit Silikonöl bekommen haben, wurden in die siebte Gruppe aufgenommen.

Patienten, bei denen eine Silikonölinstillation aufgrund eines Makulaforamens durchgeführt wurde, werden in der achten Gruppe zusammengefasst.

Die neunte Gruppe wird von Patienten mit exsudativer Amotio gebildet.

Bei der zehnten Gruppe handelt es sich um Patienten bei denen eine Makularotation mit Silikonölinstillation zur retinalen Stabilisierung unternommen wurde.

Die elfte und damit letzte Gruppe bilden Patienten mit unklarer Ursache einer subretinale Blutung.

3.1.2 Linsenstatus

In dieser Arbeit wurde zusätzlich auf den Linsenstatus nach Silikonölenentfernung geachtet. Es wurde herausgearbeitet ob bei den operierten Augen eine Pseudophakie oder Aphakie bestand oder die körpereigene Linse noch vorhanden war.

3.1.3 Silikonölniederinstillation

Im Verlauf nach Silikonölenentfernung wurde das Auge einiger Patienten aufgrund instabiler Netzhautsituationen erneut mittels Silikonölniederinstillation operativ therapiert.

Diese Patienten wurden separiert betrachtet und dessen weiteren Verlauf beobachtet.

3.2 Statistische Auswertung

Bei der statistischen Auswertung wurde unterschieden zwischen kategorialen Variablen mit Nominal- oder Ordinalskalenniveau und stetigen Variablen mit Intervallskalenniveau.

Da sich die statistischen Testverfahren für diese Variablen unterscheiden, wird das Vorgehen bei der Auswertung im Folgenden für beide getrennt dargestellt:

Stetige Variablen: Stetige Variablen waren z.B. das Alter der Patienten, Anzahl der Komplikationen nach Ölenentfernung, zeitlicher Verbleib des Silikonöls im Auge und die Zeitspanne bis zum Auftreten einer Komplikation nach Silikonölenentfernung.

Für diese Variablen konnten zum Teil folgende Kennzahlen berechnet werden: der Mittelwert und die Standardabweichung sowie der Median und das erste und dritte Quartil.

Die Zeit wurde in den meisten Fällen durch Monatsangaben definiert. Hierbei ging man von einer durchschnittlichen Tagesanzahl von 30,44 Tagen pro Monat aus und rundete die Ergebnisse auf 2 Dezimalstellen hinter dem Komma.

Kategoriale Variablen: Zu den kategorialen Variablen gehörten u.a. die Komplikationen nach Silikonölenentfernung, Diagnose und Grund der Silikonölniederinstillation und der Zeitpunkt der Ölenentfernung. Um einen möglichen Zusammenhang zwischen zwei oder mehreren kategorialen Variablen darzustellen, wurden Kreuztabellen erstellt. Sollte getestet werden, ob dieser Zusammenhang signifikant war, wurde der exakte Test nach Fisher verwendet und bei Bedarf die Bonferroni-Methode angewendet.

4 Ergebnisse

4.1 Präoperativ erfasste Daten

4.1.1 Allgemeine Patientendaten

Insgesamt wurde die Silikonölenentfernung an 229 Patienten bzw. Augen durchgeführt.

Davon waren 99 Patienten weiblich und 130 Patienten männlich.

Das rechte Auge war 113 mal betroffen, das linke Auge 116 mal.

4.1.2 Alter der Patienten

Zum Zeitpunkt der Ölenentfernung betrug das Alter der Patienten zwischen 9,82 Monaten und 89 Jahren. Der Altersdurchschnitt lag bei 60,4 Jahren.

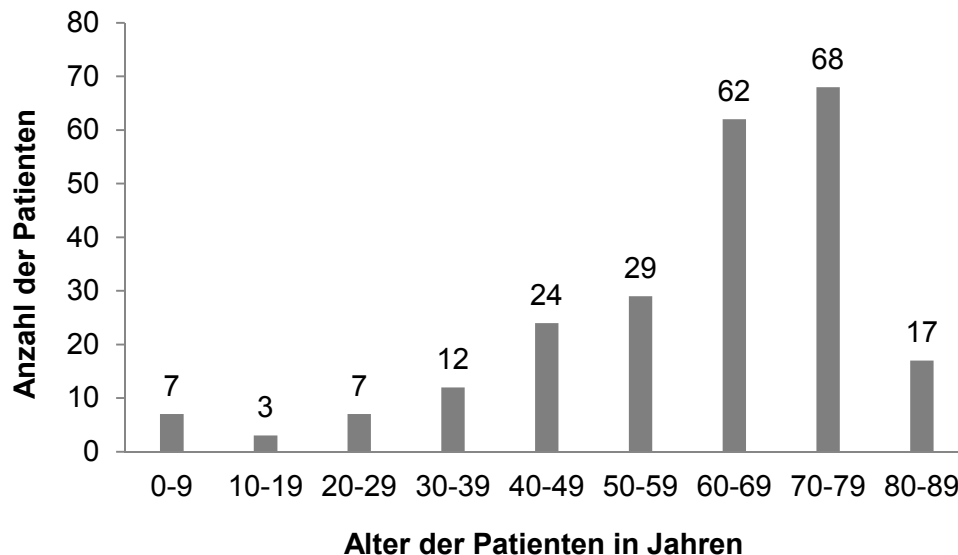


Abbildung 1: Altersverteilung

4.1.3 Indikationen für eine Silikonölinstillation

Die Indikationen der zuvor durchgeführten Silikonölinstillation des betroffenen Auges waren in 70 Fällen (30,6%) eine komplizierte rhegmatogene Amotio, in 65 Fällen (28,4%) eine Pseudophakieamotio, in 26 Fällen (11,4%) ein Trauma, in 23 Fällen (10,0%) traktive Vorgänge, in 15 Fällen (6,6%) eine Glaskörpereinblutung, in 10 Fällen (4,4%) entzündliche Vorgänge, in 7 Fällen (3,1%) eine kindlich-juvenile Amotio, in 6 Fällen (2,6%) ein Makulaforamen, in 5 Fällen (2,2%) eine exsudative Amotio und jeweils in einem Fall (0,4%) eine Makularotation oder eine subretinale Blutung.

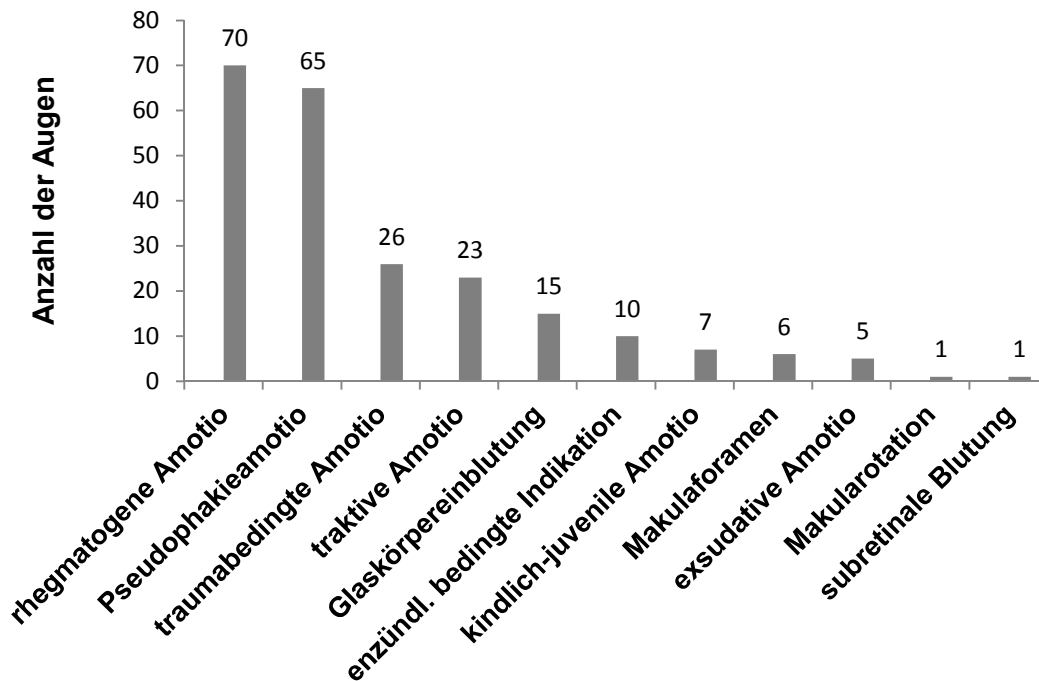


Abbildung 2: Indikation für eine Silikonölinstillation

4.1.3.1 Gruppe 1: Rhegmatogene Amotio

Die häufigste Indikation für eine Silikonölinstillation stellte mit einer Fallzahl von 70 Patienten die rhegmatogene Amotio mit kompliziertem Verlauf dar.

Bei 38 Patienten dieser Gruppe wurde eine sofortige Silikonölinstillation bei Diagnosestellung der rhegmatogenen Amotio durchgeführt. Gründe hierfür waren das zusätzliche Vorliegen ungünstiger Faktoren wie proliferative Vitreoretinopathien, multiple Foramina, Hufeisenforamina, Glaskörpereinblutungen, Makulabeteiligungen, vitreomakuläre Traktionssyndrome, feuchte altersabhängige Makuladegenerationen, Astvenenverschlüsse und hochbullöse Befunde bei schon ältere Genese.

Bei den restlichen 32 Patienten dieser Gruppe wurde im Mittelwert von 17,96 Tagen, einem Minimum von 2 Tagen, einem 25%-Quantil von 4,75 Tagen, einem Median von 5 Tagen, einem 75%-Quantil von 20,5 Tagen und einem Maximum von 118,32 Tagen vor Durchführung einer Silikonölinstillation ein buckelchirurgischer Eingriff vorgenommen, um mittels Silikoncerclage-, oder plombe ohne Eröffnung des Bulbus die rhegmatogene Amotio zu therapieren. Jedoch eine im weiteren Verlauf entwickelte PVR-Reaktion, Glaskörpereinblutung oder weiter bestehende Netzhautdehiszenz machte letztlich auch in diesen 32 Fällen einen intraokkulären Eingriff mit Silikonölinstillation unerlässlich.

4.1.3.2 Gruppe 2: Pseudophakieamotio

Zu dieser Gruppe zählen 65 Patienten, in deren Vorgeschichte eine Kunstlinsenimplantation durchgeführt wurde. Im weiteren Verlauf hat sich am gleichen Auge eine Amotio entwickelt, welche mittels Silikonölinstillation behandelt wurde.

Durch Ermittlung des Zeitpunktes der Kunstlinsenimplantation und der späteren Silikonölinstillation infolge der Netzhautdehiszenz, konnten, wie in der nachfolgenden Abbildung veranschaulicht, die Zeiträume (1/2 Jahr, 1/2 bis 1 Jahr und über 1 Jahr) in denen sich die Komplikation der Amotio entwickelt hat aufgezeigt werden. Bei 5 dieser Patienten ist aufgrund der extern durchgeführten Kunstlinsenimplantation und der unauffindbaren Dokumentation dieser Zeitraum unbekannt. Von 32 der 65 Augen ist auf den Tag genau sowohl die Kunstlinsenimplantation als auch die spätere Silikonölinstillation bekannt. Somit konnte in diesen Fällen der Mittelwert von 18,33 Monaten bis zur Ausbildung einer Netzhautablösung nach Kunstlinsenimplantation ermittelt werden.

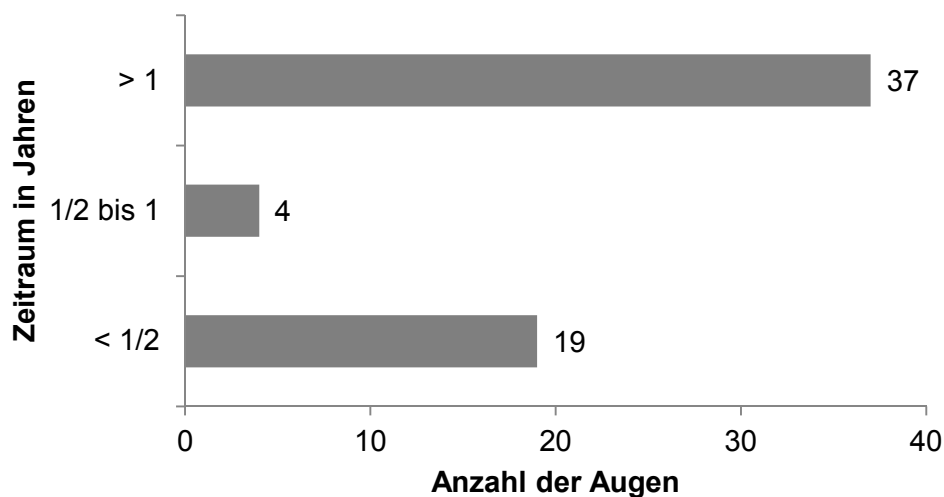


Abbildung 3: Zeitraum zwischen Kunstlinsenimplantation und Silikonölinstillation

4.1.3.3 Gruppe 3: Traumabedingte Amotio

Die 26 Patienten dieser Gruppe erfuhren unterschiedliche Traumata, die letztlich alle zu einer Netzhautdehiszenz führten.

Bei 10 Patienten dieser Gruppe war ein stumpfes Bulbustrauma, bei jeweils 8 Patienten ein perforierendes Bulbustrauma ohne Fremdkörperverbleib oder ein perforierendes Bulbustrauma mit Fremdkörperverbleib ursächlich für die Amotio.

4.1.3.4 Gruppe 4: Traktive Amotio

Die 23 Patienten dieser Gruppe unterscheiden sich in den pathogenetischen Ursachen der traktiven Amotio. Gründe der Traktionen sind in 12 Fällen eine proliferative diabetische Retinopathie, in 11 Fällen eine epiretinale Gliose

4.1.3.5 Gruppe 5: Glaskörpereinblutung

Innerhalb der fünften Gruppe sind 15 Patienten zusammengefasst, bei denen eine Silikonölinstillation aufgrund einer Glaskörpereinblutung durchgeführt wurde. Gründe für die Glaskörpereinblutung waren die diabetische Retinopathie, der Zentralvenenverschluss, die exsudative altersbedingte Makuladegeneration, die intraoperative Komplikation bei durchgeführter PpV, das Terson-Syndrom und die idiopathische Genese (z.B. hypertone Krise, Überdosierung von Antikoagulantien, Aneurysmen von Netzhautgefäßen).

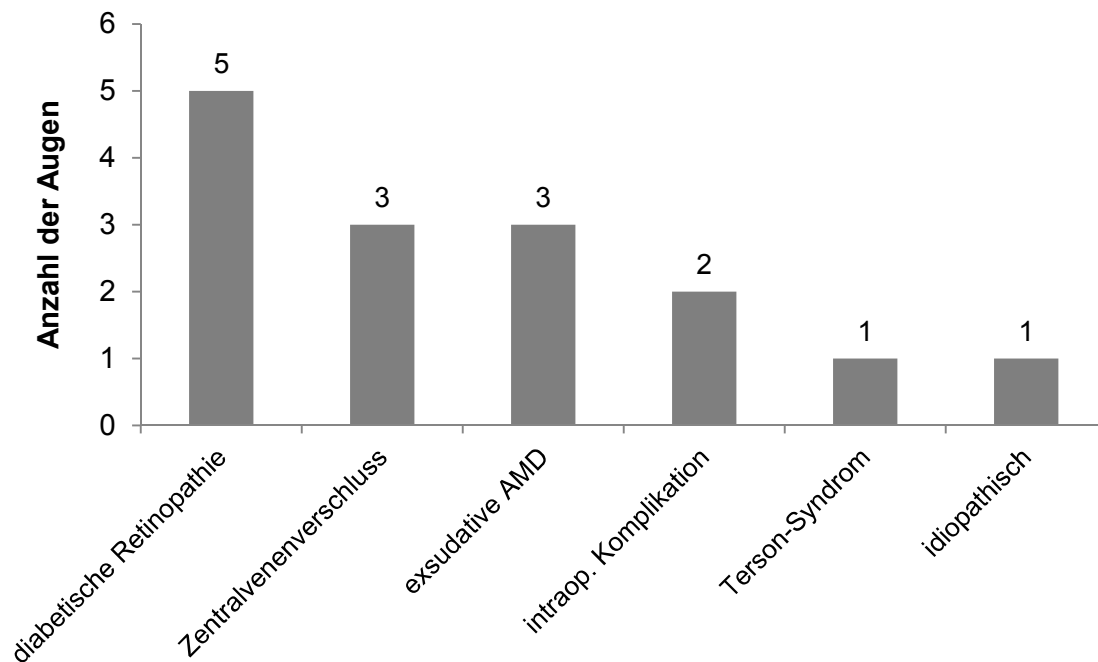


Abbildung 4: Gründe für die Glaskörpereinblutung

4.1.3.6 Gruppe 6: Entzündlich bedingte Indikation

Bei 8 Patienten dieser Gruppe konnte eine bakterielle, bei jeweils einem Patienten eine virale oder eine durch Mykose ausgelöste Infektion als Ursache der Entzündung ausgemacht werden.

In 8 Fällen entwickelte sich die Netzhautdehiszenz infolge einer Uveitis, in 2 Fällen infolge einer Endophthalmitis.

4.1.3.7 Gruppe 7: Kindlich-juvenile Amotio

Innerhalb der siebten Gruppe gab es insgesamt 7 Patienten, bei denen vor dem 15. Lebensjahr eine Therapie mit Silikonölinstillation durchgeführt wurde.

4 Patienten aufgrund einer Retinopathia praematurorum und 3 Patienten infolge eines persistierenden hyperplastischen primären Glaskörpers.

4.1.3.8 Gruppe 8: Makulaforamen

Bei insgesamt 6 Patienten wurde eine Silikonölinstillation infolge eines Makulaforamens durchgeführt.

4.1.3.9 Gruppe 9: Exsudative Amotio

Die Silikonölinstillation infolge einer exsudativen Amotio war bei 5 Patienten indiziert.

Bei 3 Patienten entwickelte sich diese Art der Netzhautablösung anlässlich eines Morbus Coats, bei jeweils einem Patienten aufgrund eines Aderhautmelanoms oder einer subfovealen choroidalen Neovaskularisation bei AMD.

4.1.3.10 Gruppe 10: Makularotation

Bei einem Patienten wurde die Silikonölinstillation durchgeführt, um die Makula nach deren Rotation an anderer Stelle auf das Pigmentepithel zu fixieren.

4.1.3.11 Gruppe 11: Subretinale Blutung

Bei einem Patienten war die subretinale Blutung die Indikation der Silikonölinstillation.

4.1.4 Dauer der Silikonöltamponade

Für jedes Auge wurde die Zeit der Silikonölinstillation und Silikonölenfernung ermittelt, um somit die Dauer der Silikonöltamponade zu errechnen. Die Entfernung des Silikonöls zwischen 6 und 12 Monate nach Instillation wurde als planmäßige Entfernung (p = planmäßig) definiert. Fand die Entfernung vor diesen 6 Monaten statt, galt sie als frühzeitige Entfernung (f = frühzeitig), erfolgte sie nach diesen 12 Monaten, zählte sie als eine späte Entfernung (s = spät). Eine Sondergruppe stellten Patienten dar, bei denen während der Therapie mittels Silikonöltamponade Komplikationen aufgetreten sind und dadurch ein Silikonölaustausch als Revisionsoperation indiziert war (w = Silikonölwechsel im Verlauf). In diesen Fällen wurde die Dauer der Silikonöltamponade vom Zeitpunkt des Silikonölwechsels bis zur vollständigen Entfernung definiert.

Die Gruppen der planmäßigen, frühzeitigen und späten Silikonölentfernungen wurden zusammengefasst und ein Mittelwert (M) von 10,59 Monaten bei einer Standardabweichung (S) von 11,9 Monaten für die Dauer der Silikonöltamponade ermittelt. Hierbei konnten 3 Patienten aufgrund des unklaren exakten Zeitpunktes der Silikonölinstillation nicht berücksichtigt werden. Eine grobe Einteilung in die Gruppen p, f, s oder w war bei diesen 3 Fällen jedoch durch ungefähre Angaben in der Dokumentation trotzdem möglich. Die Patienten bei denen im Verlauf ein Silikonölaustausch durchgeführt wurde, hatten im Mittelwert (M) eine Silikonöltamponadendauer von 9,51 Monaten bei einer Standardabweichung (S) von 8,43 Monaten.

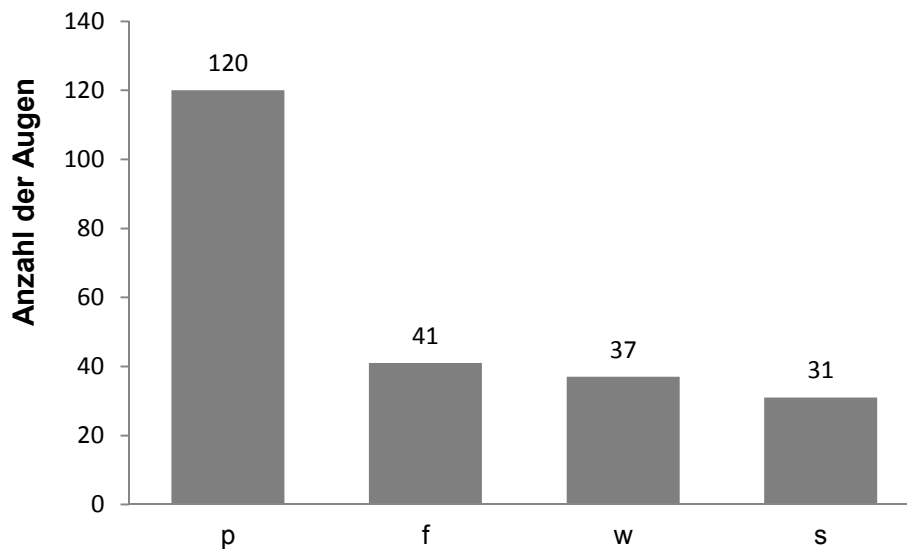


Abbildung 5: Zeitpunkt der Silikonölentfernung + Anzahl der Augen in der Sondergruppe w

p = planmäßige Silikonölentfernung

f = frühzeitige Silikonölentfernung

w = Silikonöl im Verlauf vor kompletter Entfernung gewechselt

s = späte Silikonölentfernung

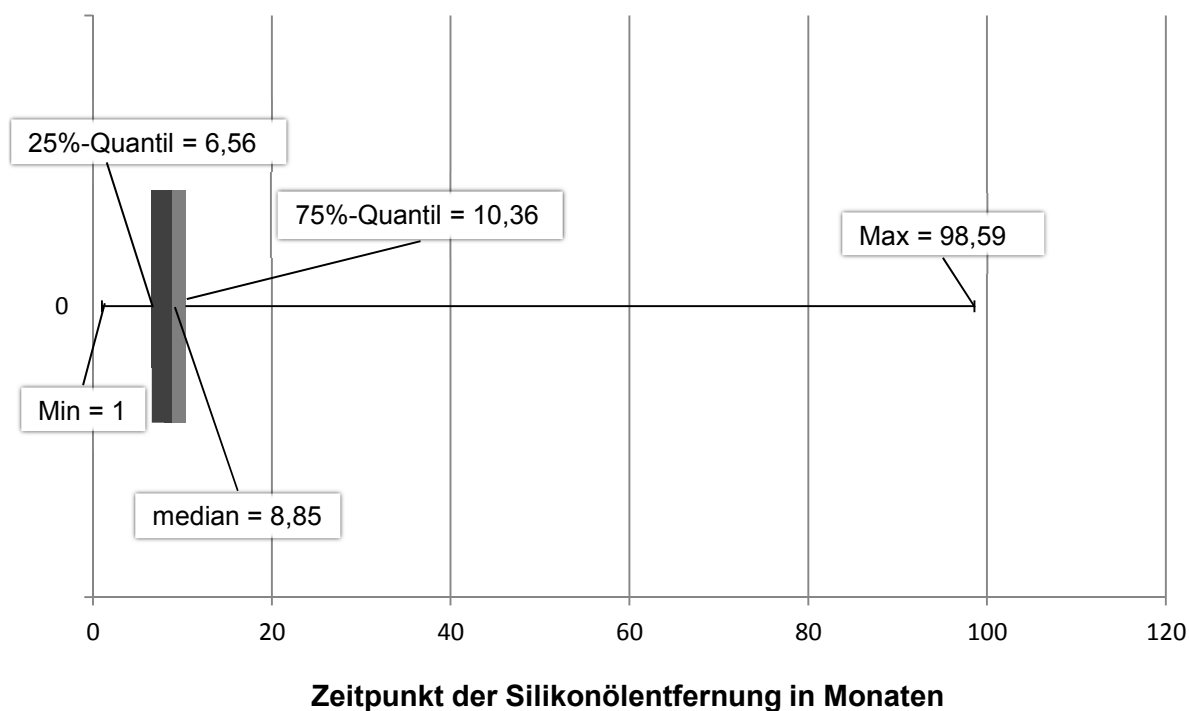


Abbildung 6: Boxplot: Zeitpunkt der Silikonölentfernungen in den Gruppen p, f, s

p = planmäßige Silikonölentfernung

f = frühzeitige Silikonölentfernung

s = späte Silikonölentfernung

4.1.5 Linsenstatus

Der Linsenstatus der einzelnen Augen wurde vor Silikonölentfernung ermittelt.

Insgesamt wiesen 203 Augen zum Zeitpunkt der Silikonölentfernung eine Pseudophakie auf.

Davon waren 103 Augen schon vor deren Silikonölinstillation pseudophak, 97 Augen bekamen im Zuge der Silikonölinstillation eine Kunstlinse eingesetzt, 3 Augen wurden in der Zeit zwischen Silikonölinstillation und Silikonölentfernung operativ durch

Kunstlinsenimplantation zusammen mit einem Silikonölaustausch versorgt.

17 Augen waren zum Zeitpunkt der Silikonölentfernung aphak. Davon waren 8 Augen schon vor deren Silikonölinstillation ohne Linse, bei 8 Augen wurde im Zuge der Silikonölinstillation die Linse entfernt und bei einem Auge wurde im Zusammenhang einer Revisionsoperation mit Silikonölteilentfernung die Naturlinse zwischen Silikonölinstillation und Silikonölentfernung extrahiert.

Lediglich 9 Augen besaßen präoperativ bei Silikonölentfernung die körpereigene Linse.

4.2. Intraoperativ erfasste Daten

An allen 229 Augen wurde eine komplette Silikonölentfernung durchgeführt.

4.2.1 Kunstlinsenimplantation

Von den 9 Augen, bei denen zum Zeitpunkt der Silikonölentfernung die körpereigene Linse noch vorhanden war, wurde bei 6 Augen intraoperativ im Zuge der Entfernung des Öls eine Kunstlinsenimplantation durchgeführt. Bei den restlichen 3 Augen wurde die körpereigene Linse belassen.

4.3 Postoperativ erfasste Daten

4.3.1 Komplikationen nach Silikonölenentfernung im Gesamtüberblick

Nach erfolgreicher kompletter Silikonölenentfernung wurden mittels Dokumenteneinsicht Komplikationen nach Silikonölenentfernung ermittelt und zusammengetragen.

Insgesamt gab es 65 Komplikationen, was eine Gesamtkomplikationsrate von 28,4% entspricht. Wenn sich Komplikationen an einem Auge summiert haben, wurde nur die erst aufgetretene Komplikation in die Statistik mit aufgenommen. Dieses Vorgehen war lediglich bei 5 Augen, bei denen zeitlich versetzt jeweils 2 Komplikationen auftraten, nötig.

In 32 Fällen (14,0%) trat eine Re-Amotio auf. In 9 Fällen (3,9%) stellte sich ein Sekundärglaukom ein. 8 Augen (3,5%) erlitten oberflächliche Läsionen, welche sich als Zystenbildungen an der Bindehaut, Sklerafisteln oder Nahtinsuffizienzen zeigten. Traktive Prozesse, die sich als epiretinale Gliosen oder proliferative Vitreoretinopathien äußerten entwickelten sich in 7 Fällen (3,1%). Eine Kunstlinsen Dezentrierung ereignete sich in 5 Fällen (2,2%). Postoperativ festgestellte Reste des Silikonöls in der Vorderkammer und/oder im Glaskörper indizierte in 3 Augen (1,3%) eine operative Intervention. Eine operativ zu versorgende Glaskörpereinblutung nach erfolgter Silikonölenentfernung war in einem Fall (0,4%) dokumentiert.

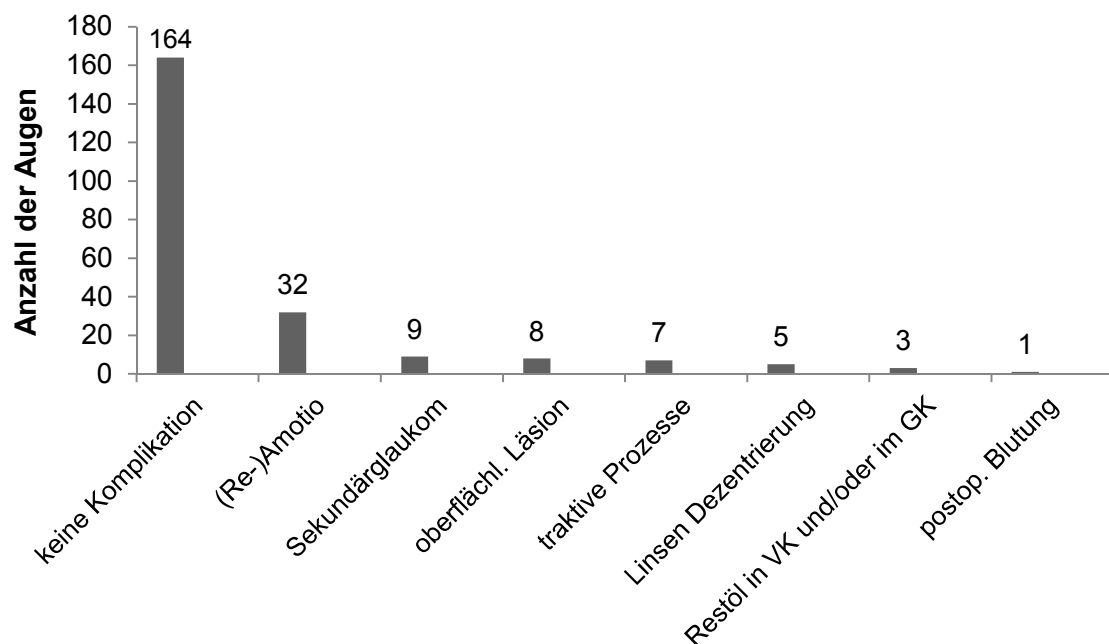


Abbildung 7: Komplikationen im Gesamtüberblick

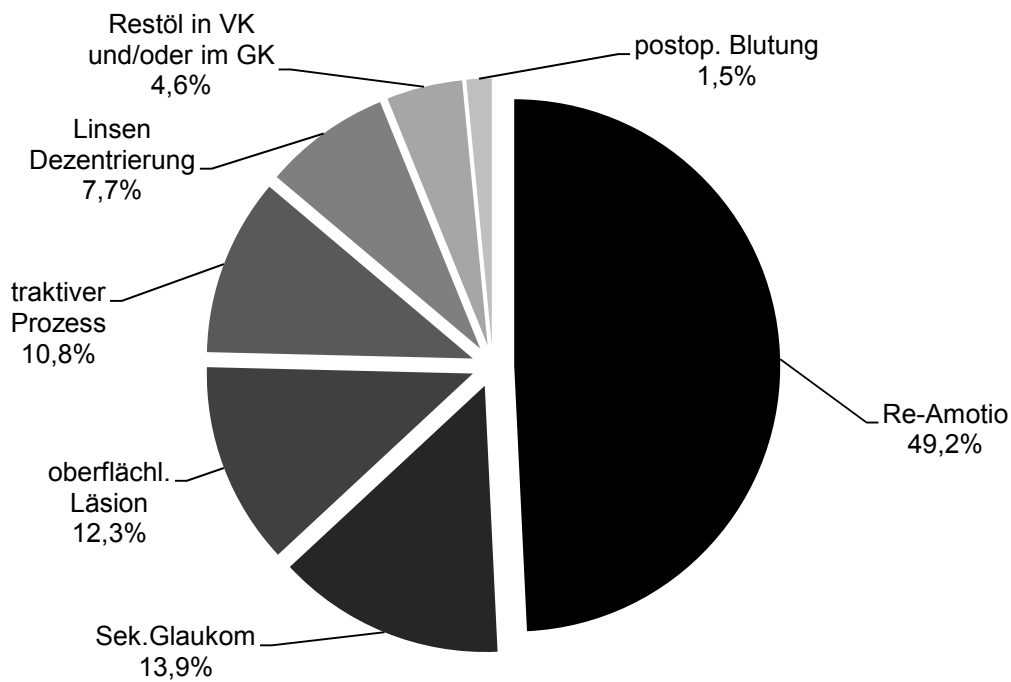


Abbildung 8: Komplikationsverteilung

4.3.2 Komplikationszeitpunkte im Gesamtüberblick

Auftrittszeitpunkte der Komplikationen wurden im Zuge dieser Arbeit ermittelt und zeitlich eingeteilt. Hierbei wird unterschieden, ob die Komplikationen intraoperativ, frühzeitig, mittelfristig oder spät nach Entfernung des Silikonöls aufgetreten sind. Frühzeitig beschreibt das Auftreten der Komplikationen im Zeitraum von 3 Monaten, mittelfristig zwischen 3 und 6 Monaten und spät ab dem 6. Monat. Bei 16 Augen (24,6%) ereignete sich eine Komplikation intraoperativ, bei 35 Augen (53,8%) frühzeitig und bei jeweils 7 Augen (10,8%) im mittelfristigen oder späten Zeitraum.

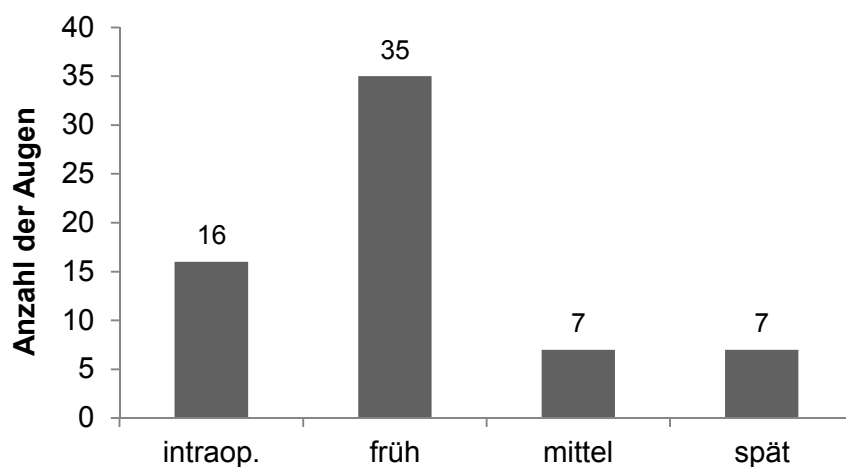


Abbildung 9: Komplikationszeitpunkte im Gesamtüberblick

4.3.3 Auswertung der einzelnen Gruppen

Innerhalb der 11 Gruppen, die sich nach ursprünglicher Indikation der Silikonölinstillation unterscheiden, wurden die Komplikationen nach Silikonölentfernung separat ermittelt. Zusätzlich wird der Zeitpunkt der Silikonölentfernung und die Gründe für eine frühzeitige oder späte Entfernung oder eines Silikonölaustausches beschrieben.

4.3.3.1 Gruppe 1: Rhegmatogene Amotio

Der Zeitpunkt und die Komplikationen nach der Silikonölentfernung sind hier wie folgt verteilt:

planmäßige Silikonölentfernungen	33	späte Silikonölentfernungen	12
<i>davon:</i>		<i>davon:</i>	
Re-Amotio	6	Re-Amotio	2
Sekundärglaukom	1	Sekundärglaukom	0
oberflächliche Läsion	2	oberflächliche Läsion	0
traktiver Prozess	2	traktiver Prozess	0
Linsen Dezentrierung	0	Linsen Dezentrierung	0
Restöl in VK und/oder im GK	0	Restöl in VK und/oder im GK	0
postop. Blutung	0	postop. Blutung	0
	11		2
frühzeitige Silikonölentfernungen	12	Silikonöl ausgetauscht und abgelassen	13
<i>davon:</i>		<i>davon:</i>	
Re-Amotio	3	Re-Amotio	3
Sekundärglaukom	1	Sekundärglaukom	0
oberflächliche Läsion	1	oberflächliche Läsion	0
traktiver Prozess	0	traktiver Prozess	0
Linsen Dezentrierung	0	Linsen Dezentrierung	2
Restöl in VK und/oder im GK	0	Restöl in VK und/oder im GK	0
postop. Blutung	0	postop. Blutung	0
	5		5

Tabelle 1: Komplikationen und Silikonölablassungszeitpunkte in Gruppe 1

Gründe für die frühzeitige Silikonölentfernung waren in 5 Fällen ein Sekundärglaukom, in 2 Fällen Silikonöl in der Vorderkammer, jeweils in einem Fall starke Emulsifikationen, Netzhautdehiszenzen durch proliferative Prozesse oder Wirkungslosigkeit des Öls aufgrund unvollständiger Füllung. In 2 Fällen waren die Gründe der frühzeitigen Ölentfernung unklar. Gründe für die späte Silikonölentfernung waren in 4 Fällen ein Sekundärglaukom, in 2 Fällen eine Optikusdegeneration, in jeweils einem Fall eine Makuladegeneration oder eine Linsenluxation. In 4 Fällen kam es aufgrund vernachlässigter Kontrolluntersuchungen zu einer erst späteren Ölentfernung.

Gründe für den Silikonölaustausch waren in allen 13 Fällen die Re-Amotio.

4.3.3.2 Gruppe 2: Pseudophakieamotio

Der Zeitpunkt und die Komplikationen nach der Silikonölentfernung sind hier wie folgt verteilt:

planmäßige Silikonölentfernungen	36	späte Silikonölentfernungen	6
<i>davon:</i>		<i>davon:</i>	
Re-Amotio	4	Re-Amotio	0
Sekundärglaukom	1	Sekundärglaukom	0
oberflächliche Läsion	0	oberflächliche Läsion	0
traktiver Prozess	0	traktiver Prozess	0
Linsen Dezentrierung	2	Linsen Dezentrierung	0
Restöl in VK und/oder im GK	0	Restöl in VK und/oder im GK	0
postop. Blutung	0	postop. Blutung	0
	<u>7</u>		<u>0</u>
frühzeitige Silikonölentfernungen	12	Silikonöl ausgetauscht und abgelassen	11
<i>davon:</i>		<i>davon:</i>	
Re-Amotio	3	Re-Amotio	2
Sekundärglaukom	2	Sekundärglaukom	0
oberflächliche Läsion	0	oberflächliche Läsion	0
traktiver Prozess	3	traktiver Prozess	1
Linsen Dezentrierung	0	Linsen Dezentrierung	0
Restöl in VK und/oder im GK	1	Restöl in VK und/oder im GK	0
postop. Blutung	0	postop. Blutung	0
	<u>9</u>		<u>3</u>

Tabelle 2: Komplikationen und Silikonölablassungszeitpunkte in Gruppe 2

Gründe für die frühzeitige Silikonölentfernung waren in 4 Fällen ein Sekundärglaukom, in 5 Fällen eine Netzhautdehiszenz durch proliferative Prozesse, in jeweils einem Fall Silikonöl in der Vorderkammer oder eine Visusverschlechterung. In einem Fall ist der Grund der frühzeitigen Ölentfernung unklar.

Gründe für die späte Silikonölentfernung waren in 2 Fällen ein Sekundärglaukom und in einem Fall eine Linsenluxation. In 3 Fällen kam es aufgrund vernachlässigter Kontrolluntersuchungen zu einer erst späteren Ölentfernung.

Gründe für den Silikonölaustausch waren in allen 11 Fällen die Re-Amotio.

4.3.3.3 Gruppe 3: Traumabedingte Amotio

Der Zeitpunkt und die Komplikationen nach der Silikonölentfernung sind hier wie folgt verteilt:

planmäßige Silikonölentfernungen	14	späte Silikonölentfernungen	2
<i>davon:</i>		<i>davon:</i>	
Re-Amotio	1	Re-Amotio	1
Sekundärglaukom	1	Sekundärglaukom	0
oberflächliche Läsion	0	oberflächliche Läsion	0
traktiver Prozess	0	traktiver Prozess	0
Linsen Dezentrierung	0	Linsen Dezentrierung	0
Restöl in VK und/oder im GK	0	Restöl in VK und/oder im GK	0
postop. Blutung	0	postop. Blutung	0
	<u>2</u>		<u>1</u>
frühzeitige Silikonölentfernungen	3	Silikonöl ausgetauscht und abgelassen	7
<i>davon:</i>		<i>davon:</i>	
Re-Amotio	0	Re-Amotio	0
Sekundärglaukom	0	Sekundärglaukom	0
oberflächliche Läsion	0	oberflächliche Läsion	0
traktiver Prozess	0	traktiver Prozess	0
Linsen Dezentrierung	0	Linsen Dezentrierung	1
Restöl in VK und/oder im GK	0	Restöl in VK und/oder im GK	0
postop. Blutung	0	postop. Blutung	0
	<u>0</u>		<u>1</u>

Tabelle 3: Komplikationen und Silikonölablassungszeitpunkte in Gruppe 3

Gründe für die frühzeitige Silikonölentfernung waren jeweils in einem Fall ein Sekundärglaukom oder eine Visusverschlechterung. In einem Fall ist der Grund der frühzeitigen Ölentfernung unklar.

Gründe für die späte Silikonölentfernung waren in beiden Fällen das Versäumen von Kontrolluntersuchungen.

Gründe für den Silikonölaustausch waren in 6 Fällen die Re-Amotio, in einem Fall ein Ölprolaps in die Vorderkammer.

4.3.3.4 Gruppe 4: Traktive Amotio

Der Zeitpunkt und die Komplikationen nach der Silikonölentfernung sind hier wie folgt verteilt:

planmäßige Silikonölentfernungen	13	späte Silikonölentfernungen	1
<i>davon:</i>		<i>davon:</i>	
Re-Amotio	1	Re-Amotio	0
Sekundärglaukom	0	Sekundärglaukom	0
oberflächliche Läsion	1	oberflächliche Läsion	0
traktiver Prozess	1	traktiver Prozess	0
Linsen Dezentrierung	0	Linsen Dezentrierung	0
Restöl in VK und/oder im GK	0	Restöl in VK und/oder im GK	0
postop. Blutung	0	postop. Blutung	0
	<u>3</u>		<u>0</u>
frühzeitige Silikonölentfernungen	5	Silikonöl ausgetauscht und abgelassen	4
<i>davon:</i>		<i>davon:</i>	
Re-Amotio	2	Re-Amotio	0
Sekundärglaukom	2	Sekundärglaukom	0
oberflächliche Läsion	0	oberflächliche Läsion	1
traktiver Prozess	0	traktiver Prozess	0
Linsen Dezentrierung	0	Linsen Dezentrierung	0
Restöl in VK und/oder im GK	0	Restöl in VK und/oder im GK	0
postop. Blutung	0	postop. Blutung	0
	<u>4</u>		<u>1</u>

Tabelle 4: Komplikationen und Silikonölablassungszeitpunkte in Gruppe 4

Gründe für die frühzeitige Silikonölentfernung waren in 3 Fällen ein Sekundärglaukom und in einem Fall starke Emulsifikationen. In einem Fall ist der Grund der frühzeitigen Ölentfernung unklar.

Grund für die späte Silikonölentfernung war in dem einen Fall das Versäumen von Kontrolluntersuchungen.

Gründe für den Silikonölaustausch waren in allen 4 Fällen die Re-Amotio.

4.3.3.5 Gruppe 5: Glaskörpereinblutung

Der Zeitpunkt und die Komplikationen nach der Silikonölenntfernung sind hier wie folgt verteilt:

planmäßige Silikonölenntfernungen	8	späte Silikonölenntfernungen	4
<i>davon:</i>		<i>davon:</i>	
Re-Amotio	1	Re-Amotio	0
Sekundärglaukom	0	Sekundärglaukom	0
oberflächliche Läsion	1	oberflächliche Läsion	0
traktiver Prozess	0	traktiver Prozess	0
Linsen Dezentrierung	0	Linsen Dezentrierung	0
Restöl in VK und/oder im GK	2	Restöl in VK und/oder im GK	0
postop. Blutung	0	postop. Blutung	1
	<u>4</u>		<u>1</u>
frühzeitige Silikonölenntfernungen	2	Silikonöl ausgetauscht und abgelassen	1
<i>davon:</i>		<i>davon:</i>	
Re-Amotio	0	Re-Amotio	0
Sekundärglaukom	1	Sekundärglaukom	0
oberflächliche Läsion	0	oberflächliche Läsion	1
traktiver Prozess	0	traktiver Prozess	0
Linsen Dezentrierung	0	Linsen Dezentrierung	0
Restöl in VK und/oder im GK	0	Restöl in VK und/oder im GK	0
postop. Blutung	0	postop. Blutung	0
	<u>1</u>		<u>1</u>

Tabelle 5: Komplikationen und Silikonölablassungszeitpunkte in Gruppe 5

Gründe für die frühzeitige Silikonölenntfernung waren in beiden Fällen das frühzeitige Ausheilen der Glaskörpereinblutung.

Grund für die späte Silikonölenntfernung war in einem Fall das Auftreten eines Sekundärglaukoms, in den 3 übrigen Fällen das Versäumen von Kontrolluntersuchungen.

Grund für den Silikonölaustausch war das Auftreten einer Re-Amotio.

4.3.3.6 Gruppe 6: Entzündlich bedingte Indikation

Der Zeitpunkt und die Komplikationen nach der Silikonölentfernung sind hier wie folgt verteilt:

planmäßige Silikonölentfernungen	5	späte Silikonölentfernungen	2
<i>davon:</i>		<i>davon:</i>	
Re-Amotio	0	Re-Amotio	0
Sekundärglaukom	0	Sekundärglaukom	0
oberflächliche Läsion	0	oberflächliche Läsion	0
traktiver Prozess	0	traktiver Prozess	0
Linsen Dezentrierung	0	Linsen Dezentrierung	0
Restöl in VK und/oder im GK	0	Restöl in VK und/oder im GK	0
postop. Blutung	0	postop. Blutung	0
	0		0
frühzeitige Silikonölentfernungen	3	Silikonöl ausgetauscht und abgelassen	0
<i>davon:</i>		<i>davon:</i>	
Re-Amotio	1	Re-Amotio	0
Sekundärglaukom	0	Sekundärglaukom	0
oberflächliche Läsion	1	oberflächliche Läsion	0
traktiver Prozess	0	traktiver Prozess	0
Linsen Dezentrierung	0	Linsen Dezentrierung	0
Restöl in VK und/oder im GK	0	Restöl in VK und/oder im GK	0
postop. Blutung	0	postop. Blutung	0
	2		0

Tabelle 6: Komplikationen und Silikonölablassungszeitpunkte in Gruppe 6

Gründe für die frühzeitige Silikonölentfernung waren in 2 Fällen starke Emulsifikationen und in einem Fall eine Netzhautdehiszenz.

Grund für die späte Silikonölentfernung war in jeweils einem Fall die Optikusdegeneration oder das Versäumen von Kontrolluntersuchungen.

4.3.3.7 Gruppe 7: Kindlich-juvenile Amotio

Der Zeitpunkt und die Komplikationen nach der Silikonölentfernung sind hier wie folgt verteilt:

planmäßige Silikonölentfernungen	2	späte Silikonölentfernungen	1
<i>davon:</i>		<i>davon:</i>	
Re-Amotio	1	Re-Amotio	0
Sekundärglaukom	0	Sekundärglaukom	0
oberflächliche Läsion	0	oberflächliche Läsion	0
traktiver Prozess	0	traktiver Prozess	0
Linsen Dezentrierung	0	Linsen Dezentrierung	0
Restöl in VK und/oder im GK	0	Restöl in VK und/oder im GK	0
postop. Blutung	0	postop. Blutung	0
	<u>1</u>		<u>0</u>
frühzeitige Silikonölentfernungen	3	Silikonöl ausgetauscht und abgelassen	1
<i>davon:</i>		<i>davon:</i>	
Re-Amotio	1	Re-Amotio	0
Sekundärglaukom	0	Sekundärglaukom	0
oberflächliche Läsion	0	oberflächliche Läsion	0
traktiver Prozess	0	traktiver Prozess	0
Linsen Dezentrierung	0	Linsen Dezentrierung	0
Restöl in VK und/oder im GK	0	Restöl in VK und/oder im GK	0
postop. Blutung	0	postop. Blutung	0
	<u>1</u>		<u>0</u>

Tabelle 7: Komplikationen und Silikonölablassungszeitpunkte in Gruppe 7

Gründe für die frühzeitige Silikonölentfernung waren in 2 Fällen starke Emulsifikationen, in einem Fall ist der Grund unbekannt.

Der Grund für die späte Silikonölentfernung war das Versäumen von Nachkontrollen.

Grund für den Silikonölaustausch war eine Netzhautdehiszenz.

4.3.3.8 Gruppe 8: Makulaforamen

Der Zeitpunkt und die Komplikationen nach der Silikonölentfernung sind hier wie folgt verteilt: In 4 Fällen wurde das Silikonöl im planmäßigen zeitlichen Rahmen entfernt. Hierbei traten nach Ablassung keine Komplikationen auf.

Bei den restlichen 2 Fällen handelte es sich um eine späte Ablassung. Auch hierbei kam es zu keiner Komplikationen im weiteren Verlauf. Grund der späten Silikonölentfernung war hier in einem Fall eine Optikusdegeneration, im anderen Fall das Versäumen von Kontrolluntersuchungen.

4.3.3.9 Gruppe 9: Exsudative Amotio

Der Zeitpunkt und die Komplikationen nach der Silikonölenfernung sind hier wie folgt verteilt: In 3 Fällen wurde das Silikonöl im planmäßig zeitlichen Rahmen, in jeweils einem Fall frühzeitig oder spät entfernt. Eine Komplikation im weiteren Verlauf trat in keinem Fall auf. Grund für die frühzeitige Ablassung war Silikonöl in der Vorderkammer, Grund für die späte Ablassung war das Versäumen von Kontrolluntersuchungen.

4.3.3.10 Gruppe 10: Makularotation

Der Zeitpunkt und die Komplikationen nach der Silikonölenfernung sind hier wie folgt verteilt: In dem einzigen Fall dieser Gruppe kam es zu einer planmäßigen Silikonölenfernung mit Ausbleiben von Komplikationen im weiteren Verlauf.

4.3.3.11 Gruppe 11: Subretinale Blutung

Der Zeitpunkt und die Komplikationen nach der Silikonölenfernung sind hier wie folgt verteilt: In dem einzigen Fall dieser Gruppe kam es zu einer planmäßigen Silikonölenfernung mit Ausbleiben von Komplikationen im weiteren Verlauf.

4.3.4 Vergleich der Komplikationen zwischen den einzelnen Indikationen

In folgender Tabelle sind die einzelnen Gruppen zum Vergleich gegenübergestellt.

Gruppen	Anzahl Pat	K1 Re-A	K2 Sek.G	K3 Oberfl	K4 Trak	K5 L.Dez	K6 Rest	K7 Bl	Kompl. Gesamt
G1(rheg.)	70	14	2	3	2	2	0	0	23
G2(pseud.)	65	9	3	0	4	2	1	0	19
G3(trauma.)	26	2	1	0	0	1	0	0	4
G4(traktiv)	23	3	2	2	1	0	0	0	8
G5(GK-Bl.)	15	1	1	2	0	0	2	1	7
G6(entz.)	10	1	0	1	0	0	0	0	2
G7(kindl.)	7	2	0	0	0	0	0	0	2
G8(Mak.For.)	6	0	0	0	0	0	0	0	0
G9(exsud.)	5	0	0	0	0	0	0	0	0
G10(Mak.Rot.)	1	0	0	0	0	0	0	0	0
G11(subr.Bl.)	1	0	0	0	0	0	0	0	0
	229	32	9	8	7	5	3	1	65

Tabelle 8: Vergleich der Komplikationen zwischen den einzelnen Gruppen

G1 = Patienten mit rhegmatogener Amotio als Indikation für die Silikonölinstillation.

G2 = Patienten mit Pseudophakieamotio als Indikation für die Silikonölinstillation.

G3 = Patienten mit traumatischer Indikation für die Silikonölinstillation.

G4 = Patienten mit traktiver Amotio als Indikation für die Silikonölinstillation.

G5 = Patienten mit Glaskörpereinblutung als Indikation für die Silikonölinstillation.

G6 = Patienten mit entzündlich bedingter Indikation für die Silikonölinstillation.

G7 = Patienten mit kindlich-juveniler Amotio als Indikation für die Silikonölinstillation.

G8 = Patienten mit Makulaforamen als Indikation für die Silikonölinstillation.

G9 = Patienten mit exsudativer Amotio als Indikation für die Silikonölinstillation.

G10 = Patienten mit geplanter Makularotation als Indikation für die Silikonölinstillation.

G11 = Patienten mit subretinaler Blutung als Indikation für die Silikonölinstillation.

K1 = Re-Amotio

K2 = Sekundärglaukom

K3 = oberflächliche Läsion

K4 = traktiver Prozess

K5 = Linsen Dezentrierung

K6 = Restöl in der Vorderkammer und/oder im Glaskörper

K7 = postoperative Blutung

Pat = Patienten

Kompl. = Komplikationen

Die Gruppen und die Komplikationen wurden miteinander verglichen und mittels exakten Tests nach Fisher auf Unabhängigkeit geprüft. Dazu wurde jede Gruppe mit ihren Komplikationen gegen die restlichen Gruppen getestet. Die Nullhypothese geht davon aus, dass kein signifikanter Unterschied in der Häufigkeitsverteilung der Komplikationen zwischen der einzelnen Gruppe und dem Rest vorliegt.

Die Gruppe 5, bei der die Glaskörpereinblutung der ursprüngliche Grund einer Silikonölinstillation war, weist als einzige Gruppe einen signifikanten Unterschied im Vergleich mit den restlichen Gruppen auf ($p = 0,0021$). Bei dem Vergleich der anderen Gruppen sind keine signifikanten Unterschiede festzustellen (G1 gegen Rest: $p = 0,6577$, G2 gegen Rest: $p = 0,3511$, G3 gegen Rest: $p = 0,7764$, G4 gegen Rest: $p = 0,4872$, G6 gegen Rest: $p = 0,8041$, G7 gegen Rest: $p = 0,7749$, G8 gegen Rest: $p = 0,8413$, G9 gegen Rest: $p = 1$, G10 gegen Rest: $p = 1$, G11 gegen Rest: $p = 1$).

4.3.5 Komplikationen nach verschiedenen Ölentfernungszeitpunkten

Innerhalb der Patientengruppe, bei denen eine planmäßige Silikonölentfernung durchgeführt wurde, sieht die Verteilung der Komplikationen wie folgt aus:

Anzahl Pat	K1 Re-A	K2 Sek.G	K3 Oberfl	K4 Trak	K5 L.Dez	K6 Rest	K7 Bl	Kompl. Gesamt
120	14	3	4	3	2	2	0	28

Tabelle 9: Komplikationen unter den planmäßigen Silikonölentfernungen

K1 = Re-Amotio

K2 = Sekundärglaukom

K3 = oberflächliche Läsion

K4 = traktiver Prozess

K5 = Linsen Dezentrierung

K6 = Restöl in der Vorderkammer und/oder im Glaskörper

K7 = postoperative Blutung

Pat = Patienten

Kompl. = Komplikationen

Innerhalb der Patientengruppe, bei denen eine frühzeitige Silikonölentfernung durchgeführt wurde sieht die Verteilung der Komplikationen wie folgt aus:

Anzahl Pat	K1 Re-A	K2 Sek.G	K3 Oberfl	K4 Trak	K5 L.Dez	K6 Rest	K7 Bl	Kompl. Gesamt
41	10	6	2	3	0	1	0	22

Tabelle 10: Komplikationen unter den frühzeitigen Silikonölentfernungen

K1 = Re-Amotio

K2 = Sekundärglaukom

K3 = oberflächliche Läsion

K4 = traktiver Prozess

K5 = Linsen Dezentrierung

K6 = Restöl in der Vorderkammer und/oder im Glaskörper

K7 = postoperative Blutung

Pat = Patienten

Kompl. = Komplikationen

Innerhalb der Patientengruppe, bei denen eine späte Silikonölentfernung durchgeführt wurde sieht die Verteilung der Komplikationen wie folgt aus:

Anzahl Pat	K1 Re-A	K2 Sek.G	K3 Oberfl	K4 Trak	K5 L.Dez	K6 Rest	K7 Bl	Kompl. Gesamt
31	3	0	0	0	0	0	1	4

Tabelle 11: Komplikationen unter den späten Silikonölentfernungen

K1 = Re-Amotio

K2 = Sekundärglaukom

K3 = oberflächliche Läsion

K4 = traktiver Prozess

K5 = Linsen Dezentrierung

K6 = Restöl in der Vorderkammer und/oder im Glaskörper

K7 = postoperative Blutung

Pat = Patienten

Kompl. = Komplikationen

Innerhalb der Patientengruppe, bei denen ein Silikonölaustausch vor der Entfernung durchgeführt wurde sieht die Verteilung der Komplikationen wie folgt aus:

Anzahl Pat	K1 Re-A	K2 Sek.G	K3 Oberfl	K4 Trak	K5 L.Dez	K6 Rest	K7 Bl	Kompl. Gesamt
37	5	0	2	1	3	0	0	11

Tabelle 12: Komplikationen unter den Fällen mit Silikonaustausch vor Entfernung

K1 = Re-Amotio

K2 = Sekundärglaukom

K3 = oberflächliche Läsion

K4 = traktiver Prozess

K5 = Linsen Dezentrierung

K6 = Restöl in der Vorderkammer und/oder im Glaskörper

K7 = postoperative Blutung

Pat = Patienten

Kompl. = Komplikationen

Um Unterschiede im Auftreten von Komplikationen nach Silikonölentfernung im Zusammenhang mit der Tamponadendauer herauszuarbeiten, wurden die Gruppen der unterschiedlichen Silikonölablassungszeitpunkte miteinander verglichen. Im exakten Test nach Fisher wurde jeweils auf Unabhängigkeit geprüft. Die Nullhypothese geht davon aus, dass kein signifikanter Unterschied zwischen den Häufigkeitsverteilungen der Komplikationen der jeweiligen zwei verschiedenen Gruppen vorliegt.

Die nachfolgende Tabelle vergleicht die Komplikationen, die nach planmäßiger Silikonölentfernung aufgetreten sind mit denen nach anderszeitiger Silikonölentfernung:

Gruppe	K	K'	Augen
G(p)	28	92	120
G(f,s,w)	37	72	109

Tabelle 13: Vergleich der Komplikationen zwischen planmäßiger und anderszeitiger Ölentfernung

K = eine Komplikation aufgetreten

K' = keine Komplikation aufgetreten

G(p) = Gruppe der Patienten, die eine planmäßige Silikonölentfernung bekommen haben.

G(f,s,w) = Gruppe der Patienten, die eine frühzeitige und eine späte Silikonölentfernung sowie einen Silikonölaustausch vor Entfernung bekommen haben.

Hier wurde ein p-Wert von 0,0803 berechnet, was bei einem Signifikanzniveau von $\alpha = 0,05$ die Nullhypothese bestätigt.

Der Vergleich zwischen den Komplikationen bei frühzeitiger Silikonölentfernung und den übrigen Entfernungszeitpunkten veranschaulicht folgende Vierfeldertafel:

Gruppe	K	K'	Augen
G(f)	22	19	41
G(p,s,w)	43	145	188

Tabelle 14: Vergleich der Komplikationen zwischen frühzeitiger und anderszeitiger Ölentfernung

K = eine Komplikation aufgetreten

K' = keine Komplikation aufgetreten

G(f) = Gruppe der Patienten, die eine frühzeitige Silikonölentfernung bekommen haben.

G(p,s,w) = Gruppe der Patienten, die eine planmäßige und eine späte Silikonölentfernung sowie einen Silikonölaustausch vor Entfernung bekommen haben.

Bei diesem Gruppenvergleich wurde ein Wahrscheinlichkeitswert $p = 0,0002$ bei einem Signifikanzniveau von $\alpha = 0,05$ berechnet, was die Nullhypothese widerlegt und von einer unterschiedlichen Verteilung der Komplikationen ausgegangen werden muss.

Vergleicht man die Gruppe der späten und der anderszeitigen Silikonölentfernungen, resultiert die nachfolgende Vierfeldertafel:

Gruppe	K	K'	Augen
G(s)	4	27	31
G(p,f,w)	61	137	198

Tabelle 15: Vergleich der Komplikationen zwischen später und anderszeitiger Ölentfernung

K = eine Komplikation aufgetreten

K' = keine Komplikation aufgetreten

G(s) = Gruppe der Patienten, die eine späte Silikonölentfernung bekommen haben.

G(p,f,w) = Gruppe der Patienten, die eine planmäßige und eine frühzeitige Silikonölentfernung sowie einen Silikonölaustausch vor Entfernung bekommen haben.

Der Wahrscheinlichkeitswert bei diesem Gruppenvergleich ist $p = 0,0523$, was bei einem Signifikanzniveau von $\alpha = 0,05$ die Nullhypothese bestätigt und von keiner unterschiedlichen Verteilung der Komplikationen ausgegangen werden muss.

Als letztes wurde die Komplikationsrate der Gruppe, bei welcher ein Silikonölaustausch vor Entfernung indiziert war mit der Komplikationsrate der planmäßigen, frühen oder späten Silikonölentfernungen verglichen:

Gruppe	K	K'	Augen
G(w)	11	26	37
G(p,f,s)	54	138	192

Tabelle 16: Vergleich der Komplikationen zwischen im Verlauf gewechseltem Öl und anderszeitiger Ölentfernung

K = eine Komplikation aufgetreten

K' = keine Komplikation aufgetreten

G(w) = Gruppe der Patienten, die einen Silikonölwechsel vor Entfernung bekommen haben.

G(p,f,s) = Gruppe der Patienten, die eine planmäßige, eine frühe sowie eine späte Silikonölentfernung bekommen haben.

Auch hier wurde durch den exakten Test nach Fisher auf Unabhängigkeit geprüft.

Es wurde eine Wahrscheinlichkeit $p = 0,8438$ bei einem Signifikanzniveau von $\alpha = 0,05$ berechnet, was die Nullhypothese belegt.

4.3.6 Betrachtung der häufigsten Komplikation: Die Re-Amotio

Um die häufigste Komplikation, die Re-Amotio, explizit zu untersuchen, wurde sie in der nachfolgenden Tabelle zusammengefasst. Hierbei ist die Amotio, welche nach Silikonölentfernung eingetreten ist, den verschiedenen Gruppen und den unterschiedlichen Zeitpunkten der Ölentfernung zugeordnet.

Gruppe	Pat	Am	p.Ges	p.Am	f.Ges	f.Am	s.Ges.	s.Am.	w.Ges	w.Am
G1(rheg.)	70	14	33	6	12	3	12	2	13	3
G2(pseud.)	65	9	36	4	12	3	6	0	11	2
G3(trauma.)	26	2	14	1	3	0	2	1	7	0
G4(traktiv)	23	3	13	1	5	2	1	0	4	0
G5(GK-Bl.)	15	1	8	1	2	0	4	0	1	0
G6(entz.)	10	1	5	0	3	1	2	0	0	0
G7(kindl.)	7	2	2	1	3	1	1	0	1	0
G8(Mak.For.)	6	0	4	0	0	0	2	0	0	0
G9(exsud.)	5	0	3	0	1	0	1	0	0	0
G10(Mak.Rot.)	1	0	1	0	0	0	0	0	0	0
G11(subr.Bl.)	1	0	1	0	0	0	0	0	0	0
	229	32	120	14	41	10	31	3	37	5

Tabelle 17: Überblick der Komplikation Amotio nach Silikonölentfernung

G1 = Patienten mit rhegmatogener Amotio als Indikation für die Silikonölinstillation.

G2 = Patienten mit Pseudophakieamotio als Indikation für die Silikonölinstillation.

G3 = Patienten mit traumatischer Indikation für die Silikonölinstillation.

G4 = Patienten mit traktiver Amotio als Indikation für die Silikonölinstillation.

G5 = Patienten mit Glaskörpereinblutung als Indikation für die Silikonölinstillation.

G6 = Patienten mit entzündlich bedingter Indikation für die Silikonölinstillation.

G7 = Patienten mit kindlich-juveniler Amotio als Indikation für die Silikonölinstillation.

G8 = Patienten mit Makulaforamen als Indikation für die Silikonölinstillation.

G9 = Patienten mit exsudativer Amotio als Indikation für die Silikonölinstillation.

G10 = Patienten mit geplanter Makularotation als Indikation für die Silikonölinstillation.

G11 = Patienten mit subretinaler Blutung als Indikation für die Silikonölinstillation.

Pat = Patienten

Am = Anzahl der Patienten mit Amotio retinae.

p.Ges = Anzahl der Patienten mit planmäßiger Silikonölentfernung.

p.Am = Anzahl der Patienten mit Amotio retinae nach planmäßiger Silikonölentfernung.

f.Ges = Anzahl der Patienten mit frühzeitiger Silikonölentfernung.

f.Am = Anzahl der Patienten mit Amotio retinae nach frühzeitiger Silikonölentfernung.

s.Ges = Anzahl der Patienten mit später Silikonölentfernung.

s.Am = Anzahl der Patienten mit Amotio retinae nach später Silikonölentfernung.

w.Ges = Anzahl der Patienten mit Silikonölwechsel im Therapieverlauf.

w.Am = Anzahl der Patienten mit Amotio retinae nach Silikonölwechsel im Therapieverlauf.

Übersetzt man diese Zahlenwerte der Tabelle in relative Angaben, entwickeln 11,7% der Augen bei planmäßiger, 24,4% der Augen bei frühzeitiger, 9,7% der Augen bei später Ölentfernung und 13,5% der Augen, welche ein Silikonölaustausch bekommen haben, eine Amotio retinae nach Silikonölentfernung.

Unterscheidet man die einzelnen Gruppen, erhält man eine Amotio Rate nach Silikonölentfernung in Gruppe 1 von 20%, in Gruppe 2 von 13,8%, in Gruppe 3 von 7,7%, in Gruppe 4 von 13,0%, in Gruppe 5 von 6,7%, in Gruppe 6 von 10,0% und in Gruppe 7 von 28,6%.

Das zeitliche Vorkommen der Netzhautablösungen nach Silikonölentfernung stellte sich dabei anteilmäßig wie folgt dar: 31,25% intraoperativ, 53,1% innerhalb der ersten 3 Monate, 9,4% zwischen 3 und 6 Monaten und 6,25% nach 6 Monaten.

Vergleicht man die Anzahl der Amotiones nach Silikonölentfernung zwischen den einzelnen Ölentfernungszeitpunkten, kann man folgende Vierfeldertafeln aufstellen.

Gruppe	K	K'	Ges
G(p)	14	106	120
G(f,s,w)	18	91	109

Tabelle 18: Vergleich der Amotio nach Silikonölentfernung zwischen planmäßiger und anderszeitiger Ölentfernung

G(p) = Gruppe der Patienten, die eine planmäßige Silikonölentfernung bekommen haben.

G(f,s,w) = Gruppe der Patienten, die eine frühzeitige und eine späte Silikonölentfernung sowie einen Silikonölaustausch vor Entfernung bekommen haben.

K = Amotio nach Entfernung aufgetreten.

K' = Amotio nach Entfernung nicht aufgetreten.

Ges = Gesamtzahl

Im exakten Test nach Fisher wurde auf Unabhängigkeit geprüft. Die Nullhypothese geht davon aus, dass kein signifikanter Unterschied zwischen den Häufigkeitsverteilungen der Komplikationen der zwei verschiedenen Gruppen vorliegt.

Der Wahrscheinlichkeitswert im Vergleich zwischen planmäßiger und anderszeitiger Ölentfernung ist $p = 0,3419$, was bei einem Signifikanzniveau von $\alpha = 0,05$ die Nullhypothese belegt.

Gruppe	K	K'	Ges
G(f)	10	31	41
G(p,s,w)	22	166	188

Tabelle 19: Vergleich der Amotio nach Silikonölentfernung zwischen frühzeitiger und anderszeitiger Ölentfernung

G(f) = Gruppe der Patienten, die eine frühzeitige Silikonölentfernung bekommen haben.

G(p,s,w) = Gruppe der Patienten, die eine planmäßige und eine späte Silikonölentfernung sowie einen Silikonölaustausch vor Entfernung bekommen haben.

K = Amotio nach Entfernung aufgetreten.

K' = Amotio nach Entfernung nicht aufgetreten.

Ges = Gesamtzahl

Im Vergleich zwischen früher und anderszeitiger Ölentfernung wurde eine Wahrscheinlichkeit von $p = 0,0456$ bei einem Signifikanzniveau von $\alpha = 0,05$ berechnet, was die Nullhypothese widerlegt und von einem signifikanten Unterschied in der Häufigkeitsverteilung der Re-Amotio Rate ausgegangen werden muss.

Gruppe	K	K'	Gesamt
G(s)	3	28	31
G(p,f,w)	29	169	198

Tabelle 20: Vergleich der Amotio nach Silikonölentfernung zwischen später und anderszeitiger Ölentfernung

G(s) = Gruppe der Patienten, die eine späte Silikonölentfernung bekommen haben.

G(p,f,w) = Gruppe der Patienten, die eine planmäßige und eine frühe Silikonölentfernung sowie einen Silikonölaustausch vor Entfernung bekommen haben.

K = Amotio nach Entfernung aufgetreten.

K' = Amotio nach Entfernung nicht aufgetreten.

Ges = Gesamtzahl

Im Vergleich zwischen später und anderszeitiger Ölentfernung wurde eine Wahrscheinlichkeit von $p = 0,5855$ bei einem Signifikanzniveau von $\alpha = 0,05$ berechnet, was die Nullhypothese belegt.

Gruppe	K	K'	Gesamt
G(w)	5	32	37
G(p,f,s)	27	165	192

Tabelle 21: Vergleich der Amotio nach Silikonölentfernung zwischen im Verlauf gewechseltem Öl und anderszeitiger Ölentfernung

G(w) = Gruppe der Patienten, die einen Silikonölwechsel vor Entfernung bekommen haben.

G(p,f,s) = Gruppe der Patienten, die eine planmäßige, eine frühe sowie eine späte Silikonölentfernung bekommen haben.

K = Amotio nach Entfernung aufgetreten.

K' = Amotio nach Entfernung nicht aufgetreten.

Ges = Gesamtzahl

Im Vergleich zwischen den Augen mit ausgetauschtem Öl vor Entfernung und derer mit einer planmäßigen, frühzeitigen oder späten Ölentfernung ergibt sich der p-Wert von 1, was bei einem Signifikanzniveau von $\alpha = 0,05$ die Nullhypothese belegt und von keinem Unterschied in der Häufigkeitsverteilung der Amotio zwischen den beiden Gruppen ausgegangen werden muss.

4.3.7 Weiterer Verlauf bei erforderlicher Silikonölwiederinstillation

Komplikationen nach Silikonölentfernung erforderten bei mehreren Augen eine erneute Silikonölinstillation. Insgesamt gab es 34 Fälle in denen eine Wiederinstillation erfolgte. Der Grund dafür war in 30 Fällen eine Amotio retinae, in den restlichen 4 Fällen eine PVR-Reaktion mit erhöhter Gefahr der Netzhautablösung.

Diese Komplikationen mit resultierender Silikonölwiederinstillation ereigneten sich bei 13 Augen intraoperativ kurz nach Silikonölentfernung, bei 18 Augen innerhalb der ersten 3 Monaten (früh) und bei 3 Augen zwischen 3 und 6 Monaten (mittelfristig).

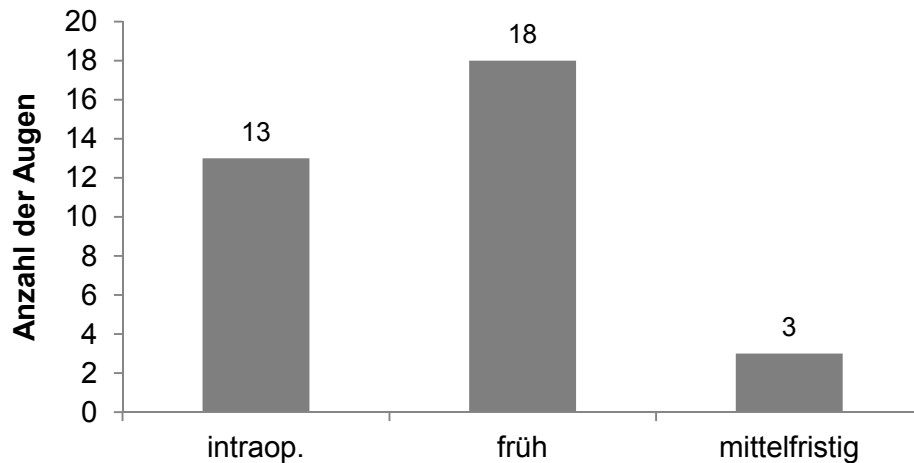


Abbildung 10: Zeitpunkt der Silikonölwiederinstillation nach Silikonölenfernung

In den wiederaufgefüllten Augen trat im Verlauf in 8 Fällen eine Re-Amotio mit PVR-Reaktion auf, welche zu einem Silikonölaustausch führte. Außerdem entwickelte sich in 5 Fällen ein Sekundärglaukom, in 2 Fällen eine Keratopathie und in einem Fall ein Ölprolaps in die Vorderkammer.

Das wiederaufgefüllte Silikonöl wurde in 5 Fällen vor dem 6. Monat (frühzeitig = f), in 15 Fällen zwischen dem 6. und 12. Monat (planmäßig = p) und in 5 Fällen nach dem 12. Monat (spät = s) wieder entfernt. In 4 Fällen wurde das Silikonöl als Langzeittamponade belassen (keine Ablassung = k), in den restlichen 5 Fällen ist der Zeitpunkt der Silikonölenfernung unklar oder liegt noch als geplanter Eingriff in der Zukunft (fraglich = ?).

Bei Augen, die einen Silikonölaustausch hinnehmen mussten, wurde die Tamponadendauer ab dem Zeitpunkt des Austausches definiert.

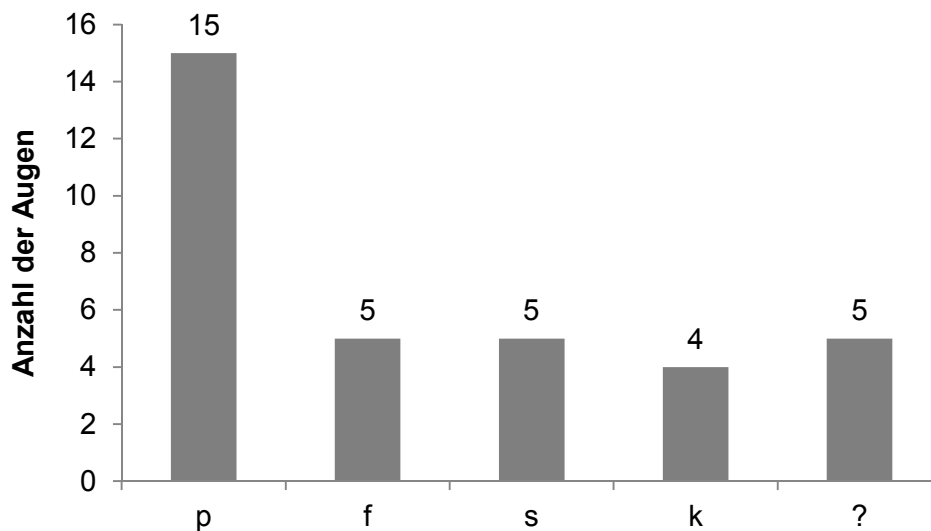


Abbildung 11: Zeitpunkt der zweiten Silikonölentfernung bei den silikonölwiederinstillierten Augen

p = planmäßige Silikonölentfernung

f = frühzeitige Silikonölentfernung

s = späte Silikonölentfernung

k = keine Ablassung

? = unklarer Zeitpunkt der Silikonölentfernung

Ausgenommen der silikonölausgetauschten und den noch immer silikonölgefüllten Augen wurde das wiederinstillierte Silikonöl im Mittelwert von 9,31 Monate im Auge belassen.

Die Komplikationen unter den 25 Augen, bei denen eine zweite komplette Silikonölentfernung durchgeführt wurde, waren in 7 Fällen eine Re-Amotio (28%), in 2 Fällen eine Keratopathie (8%) und in jeweils einem Fall eine PVR-Reaktion mit erhöhter Gefahr der Re-Amotio (4%) oder ein zystisches Makulaödem (4%).

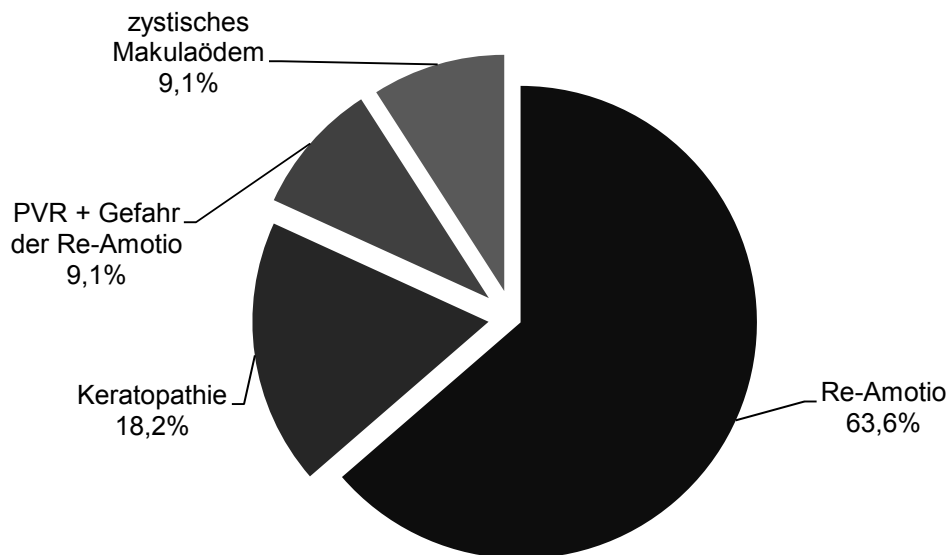


Abbildung 12: Anteile der Komplikationen nach zweiter Silikonölenntfernung

Therapiert wurde die aufgetretene Amotio in 6 Fällen mittels erneuter Silikonölinstillation und in einem Fall mittels Gastamponade. Die PVR-Reaktion mit Gefahr zur Ausbildung einer Re-Amotio wurde ebenfalls mittels Silikonölwiederinstillation versorgt.

4 der 8 Augen (50%), die im Verlauf mit Silikonöltamponade nach Silikonölwiederinstillation eine Re-Amotio erlitten haben, entwickelten auch nach der zweiten kompletten Silikonölenntfernung die Komplikation der Re-Amotio.

Die folgende Übersichtstabelle fasst die genannten Fakten dieses Kapitels zusammen.

Gru ppe	An z.	Wiederinst.				Kompl. i.V.				ölaust.	Kompl. nach Ölentf.			
		Intra op.	fr üh	mit tel	sp ät	Re- Am.	Sek.Gl auk.	Kerato pat.	Öl in VK		Re- Am.	Kerato pat.	PV R	zyst. Mak.öd.
1	13	4	9	0	0	4	1	0	0	4	6	0	0	0
2	10	5	4	1	0	0	2	2	1	0	0	2	0	1
3	2	1	1	0	0	2	1	0	0	2	0	0	0	0
4	4	1	1	2	0	1	0	0	0	1	0	0	0	0
5	1	0	1	0	0	0	0	0	0	0	0	0	0	0
6	1	0	1	0	0	0	0	0	0	0	0	0	0	0
7	3	2	1	0	0	1	1	0	0	1	1	0	1	0
8	0	0	0	0	0	0	0	0	0	0	0	0	0	0
9	0	0	0	0	0	0	0	0	0	0	0	0	0	0
10	0	0	0	0	0	0	0	0	0	0	0	0	0	0
11	0	0	0	0	0	0	0	0	0	0	0	0	0	0
	34	13	18	3	0	8	5	2	1	8	7	2	1	1

Tabelle 22: Übersichtstabelle der Augen mit Silikonölwiederinstillation

G1 = Patienten mit rhegmatogener Amotio als Indikation für die Silikonölinstillation.

G2 = Patienten mit Pseudophakieamotio als Indikation für die Silikonölinstillation.

G3 = Patienten mit traumatischer Indikation für die Silikonölinstillation.

G4 = Patienten mit traktiver Amotio als Indikation für die Silikonölinstillation.

G5 = Patienten mit Glaskörpereinblutung als Indikation für die Silikonölinstillation.

G6 = Patienten mit entzündlich bedingter Indikation für die Silikonölinstillation.

G7 = Patienten mit kindlich-juveniler Amotio als Indikation für die Silikonölinstillation.

G8 = Patienten mit Makulaforamen als Indikation für die Silikonölinstillation.

G9 = Patienten mit exsudativer Amotio als Indikation für die Silikonölinstillation.

G10 = Patienten mit geplanter Makularotation als Indikation für die Silikonölinstillation.

G11 = Patienten mit subretinaler Blutung als Indikation für die Silikonölinstillation.

Anz. = Anzahl der Patienten, bei denen eine Silikonölwiederinstillation durchgeführt wurde

Wiederinst. = Zeitpunkt der Silikonölwiederinstillation

Intraop. = intraoperativ

Kompl. i.V.: = Komplikationen im silikonölgefüllten Auge

Re-Am. = Re-Amotio

Sek.Glauk. = Sekundärglaukom

Keratopat. = Keratopathie

Öl in VK = Silikonöl in der Vorderkammer

ölaust. = Silikonölaustausch durchgeführt

Kompl. nach Ölentf. = Komplikationen, die nach zweiter Silikonölentfernung auftraten

PVR = proliferative Vitreoretinopathie

zyst. Mak. öd. = zystoides Makulaödem

4.3.8 Cataracta complicata

Von den insgesamt 13 Augen, bei denen nach erfolgter Silikonölinstillation die körpereigene Linse noch vorhanden war, haben 7 Augen (53,8%) eine Cataracta complicata entwickelt und wurden entsprechend durch Implantation einer Kunstlinse im Mittel von 12,76 Monaten, behandelt. 3 dieser 7 Augen bekamen die Kunstlinsenimplantation im Zuge eines Silikonölwechsels, bei ebenfalls 3 Augen wurde die Linse bei Entfernung des Silikonöls durch eine Kunstlinse ersetzt und 1 Auge wurde erst nach Silikonölenfernung mit einer Kunstlinse versorgt.

Lediglich 6 Augen (46,2%) mit körpereigener Linse nach Silikonölinstillation haben keine Katarakt entwickelt. Bei zweien davon wurde prophylaktisch dennoch eine Kunstlinsenimplantation im Zuge der Silikonölenfernung durchgeführt, bei einem Fall handelt es sich um ein Auge ohne Sehkraft seit Silikonölinstillation, die drei restlichen Augen gehören der kindlich-juvenilen Gruppe an, wobei in einem Fall die Linse aufgrund einer Druckentgleisung im Verlauf komplett entfernt wurde.

5 Diskussion

Der Ergebnisteil dieser Arbeit ergab eine umfassende Datenlage über Indikationen für eine Silikonölinstillation, Tamponadendauer und Komplikationen nach Silikonölenentfernung. Folgend werden diese Ergebnisse diskutiert.

Patientenkollektiv

Das Patientenkollektiv in dieser Arbeit besteht aus 229 Patienten. 43,2% davon sind weiblich, 56,8% männlich. Bei der Altersverteilung haben die über 60 Jährigen mit 64,2% den größten Anteil. Grund dieser Altersverteilung ist sicherlich die Indikation einer Silikonölinstillation, welche zusammen in über 50% (59%) die rhegmatogene-, und Pseudophakieamotio war. Diese beiden Krankheitsbilder haben im Allgemeinen einen Altersgipfel zwischen der 5. und 7. Lebensdekade. Zum Zeitpunkt der Silikonölenentfernung liegt in dieser Arbeit das durchschnittliche Alter unter den Patienten, die eine rhegmatogene Amotio erlitten haben, bei 62,2 Jahre, unter den Patienten, die eine Pseudophakieamotio ausgebildet haben bei 66,8 Jahren.

Indikationen

Indikation einer Silikonölinstillation war in den Anfängen der Silikonölchirurgie der Augenheilkunde die komplizierte rhegmatogene Amotio bzw. die proliferative Vitreoretinopathie. Auch heutzutage macht dieses Krankheitsbild den Hauptgrund dieser Operation aus. Doch die Silikonölinstillation hat sich mit der Zeit auch in anderen Fällen, wie beispielsweise bei der Versorgung von diabetischer Retinopathien, Riesenrissen auf der Netzhaut, Endophthalmitiden, traumatisierten Augen oder Makulaforamina etabliert [22, 33, 68–71].

In dieser Arbeit wurden im Zeitraum von über 10 Jahren (von Januar 2003 bis Oktober 2013) Indikationen und Gründe der Silikonölinstillation ermittelt und mittels Gruppenbildung übersichtlich gegenübergestellt. Eine ähnliche Gruppeneinteilung ist in der Literatur schwer aufzufinden, da entweder die Indikation der Silikonölinstillation nicht bekannt ist oder innerhalb weniger ausgewählter Indikationsgruppen das Outcome der Therapie durch Silikonölinstillation untersucht wird [61–63, 72, 73]. Dies lässt die folgende, in dieser Arbeit ausgearbeitete anteilmäßige Verteilung der unterschiedlichen Indikationen nur schwer vergleichen. Gründe der Silikonölinstillation waren hier mit 30,6% eine (komplizierte) rhegmatogene Amotio, mit 28,4% eine Pseudophakieamotio, mit 11,4% ein Trauma, mit 10,0% eine traktive Amotio (5,2% aufgrund einer proliferativen diabetischen Retinopathie und 4,8% aufgrund einer epiretinale Gliose), mit 6,6% eine Glaskörpereinblutung, mit 4,4%

eine entzündliche Erkrankung, mit 3,1% eine kindlich-juvenile Amotio, mit 2,6% ein Makulaforamen, mit 2,2% eine exsudative Amotio, mit 0,4% eine Makularotation und ebenfalls mit 0,4% eine subretinale Blutung.

Die rhegmatogene Amotio, welche mit komplizierenden Begleiterscheinungen wie PVR, Riesenrissen, multiplen Foramina oder Makulaforamina auftrat, stellte den häufigsten Grund der Silikonölinstillation dar (30,6%). Innerhalb dieser Indikationsgruppe konnte beobachtet werden, dass bei fast der Hälfte dieser Augen (45,7%) im Mittelwert von 17,96 Tagen vor Silikonölinstillation ein buckelchirurgischer Eingriff durchgeführt wurde. Es wirft die Frage auf, warum die Silikonölinstillation bei diesen Fällen nicht schon bei erster Diagnosestellung der rhegmatogenen Amotio veranlasst wurde und ob damit ein zweiter Eingriff verhindert worden wäre. Dazu sollten folgende Überlegungen beachtet werden: Insgesamt liegt die Fallzahl der buckelchirurgisch zu behandelnden rhegmatogenen Netzhautablösungen im Zeitraum dieser Arbeit bei einem Umfang von ca. 900 Augen. Davon wurden lediglich 32 Augen (3,6%) nach buckelchirurgischer Intervention aufgrund unzureichender Versorgung mittels Silikonölinstillation therapiert. Die restlichen mutmaßlichen 868 Augen (96,4%) kamen somit ohne weiteren intravitrealen Eingriff aus. Bei nur 3,6% hätte man also mit der Silikonölinstillation bei Erstdiagnose der rhegmatogenen Amotio einen Revisionseingriff verhindern können, bei über 90% (96,4%) wäre eine Silikonölinstillation unnötig gewesen. Aufgrund der aufwendigeren und komplikationsreicheren Operation ist die standardmäßige Versorgung einer rhegmatogenen Amotio mittels PpV und Silikonölinstillation damit nicht gerechtfertigt. 2006 wurde eine Arbeit veröffentlicht in der unter der großen Gruppe der rhegmatogenen Netzhautablösungen eine Unterscheidung in Schweregrade beschrieben wird. Anhand von Begleiterscheinungen, wie Anzahl der Foramina, Position der Foramina auf der Netzhaut und Vorkommen von Blutungen, wurden Kriterien für eine mittelschwere rhegmatogene Amotio definiert [74]. Mittels solcher prognostischer Faktoren lässt sich abschätzen, wann eine PpV mit eventueller Silikonöltamponade der konventionellen Therapie bzw. der Buckelchirurgie überlegen ist.

Die Pseudophakieamotio stellt mit einem Anteil von 28,4% die zweithäufigste Indikation der Silikonölinstillation dar. Es ist belegt, dass Operationen mit Kunstlinsenimplantation Veränderungen im Bereich des hinteren Augenabschnittes bedingen und eine Netzhautablösung zur Folge haben können [75]. In der Literatur liegt der Anteil pseudophaker Patienten zum Zeitpunkt einer primären Netzhautablösung bei rund 30% [76, 77]. Durch Ermittlung des Zeitpunktes der Kunstlinsenimplantation und der darauffolgenden späteren Silikonölinstillation infolge einer Netzhautdehiszenz, konnten in dieser Arbeit die Zeiträume in denen sich die Pseudophakieamotio entwickelt hat bestimmt werden. Hierbei entwickelten 19 Augen innerhalb eines halben Jahres, 4 Augen im Zeitraum zwischen einem halben Jahr und einem ganzen Jahr, und 37 Augen nach einem vergangenen Jahr die

Komplikation der Amotio nach Kunstlinsenimplantation. Von 32 (49,2%) der insgesamt 65 Augen ist der exakte Zeitpunkt der Kunstlinsenimplantation bekannt. In diesen Fällen lag der Mittelwert bei 18,33 Monaten bis zur Ausbildung der Netzhautablösung. In der Literatur wird hierzu ein Mittelwert von 20,7 Monaten beschrieben [78]. Diese Beobachtungen zeigen, dass bei der Entstehung einer Pseudophakieamotio ein längerer Prozess (über 1 Jahr) ursächlich ist.

Die dritthäufigste Indikation zur Silikonölinstillation ist mit 11,4% das Trauma. In der Literatur variiert der Anteil von Netzhautablösungen durch traumatische Ereignisse am Auge im Bereich von 6,3 – 12,2%. Allerdings werden hierbei meist nur stumpfe Traumata zusammengefasst [79–82].

Wie oben schon erwähnt ist die Vergleichbarkeit der übrigen 8 Gruppen aufgrund fehlender Datenlage in der Literatur schwierig und nicht sinnvoll.

Tamponadendauer

Der durchschnittliche Verbleib der Silikonöltamponade im Auge liegt in dieser Arbeit bei 10,59 Monaten. Ausgenommen wurden dabei die Augen bei denen im Verlauf ein Silikonölaustausch, aufgrund von Komplikationen, durchgeführt wurde. In anderen Studien liegt die durchschnittliche Lagedauer für eine Silikonöltamponade im Bereich zwischen 13,3 und 15,1 Monaten [2, 72, 83]. Die Empfehlungen über den zeitlichen Verbleib einer Silikonöltamponade im Auge sind unterschiedlich und variieren im Bereich zwischen 3 und 6 Monaten. Voraussetzung einer Silikonölenfernung ist dabei in jedem Fall die stabile Netzhautsituation [60, 63]. Kampik, Höing und Heidenkummer machten in Ihrer Studie aus dem Jahr 1992 deutlich, dass der Zeitpunkt der Silikonölenfernung für jedes Auge individuell entschieden werden sollte und Faktoren wie Indikation der Silikonölinstillation sowie Komplikationen im Verlauf der bestehenden Silikonöltamponade darauf Einfluss nehmen [59]. Eine für jedes Auge individuelle Risiko-Nutzen Abwägung zur Entscheidung der Silikonölenfernung wurde auch von Scholda beschrieben. In seiner Arbeit waren die Kriterien einer Silikonölenfernung die Anlage der Netzhaut für mindestens 4 Wochen, das Fehlen von Replikationen und Traktionen und der Visus von mindesten 1/60 [84]. Zusammenfassend ist zu sagen, dass bei Vorliegen einer stabilen Netzhautsituation die Silikonölenfernung schnellstmöglich angestrebt werden sollte, um Komplikationen im silikonölgefüllten Auge zu verhindern. Die Definition eines standardisierten Zeitlimits zu dieser Tamponadendauer ist dabei nicht sinnvoll, da diese für jedes Auge individuell entschieden werden sollte. Die Gefahr einer Re-Amotio ist bei zu früher Silikonölenfernung gegeben und wird in folgenden Abschnitten diskutiert.

Linsenstatus

In dieser Arbeit wurde auch auf den Linsenstatus bei Silikonölinstillation geachtet, was zu folgenden Ergebnissen führte: Schon vor Silikonölinstillation waren 103 Augen (45,0%) pseudophak und 8 Augen (3,5%) aphak. Im Zuge der Silikonölinstillation bekamen 97 Augen (42,4%) eine Kunstlinsenimplantation und 8 Augen (3,5%) eine komplette Linsenentfernung. Lediglich 13 Augen (5,7%) besaßen nach Silikonölinstillation die körpereigene Linse. Bei über 50% (53,8%) der Augen, welche die körpereigenen Linsen behalten haben, entwickelte sich im weiteren Verlauf eine Cataracta complicata. Die Ausbildung einer Katarakt im silikonölgefüllten Auge scheint mit hoher Wahrscheinlichkeit aufzutreten, was auch in der Literatur bestätigt wird und eine Extraktion der Linse notwendig macht. Die Literatur beschreibt unterschiedliches Vorgehen in Bezug auf Zeitpunkt der Linsenextraktion und Kunstlinsenimplantation. Dabei werden intrakapsuläre Katarakt Operationen bereits bei Durchführung der Vitrektomie und Silikonölinstillation, als auch intra-, oder extrakapsuläre Linsenextraktionen kombiniert mit der Silikonölenentfernung diskutiert [68, 85–87]. Wie man den obigen Zahlen entnehmen kann, wurde in dieser Arbeit die Kunstlinsenimplantation mit sehr wenigen Ausnahmen im Zuge der PpV und Silikonölinstillation durchgeführt, was insgesamt zu guten Ergebnissen führte. Als einzige der Linse entsprechende Komplikation nach Silikonölenentfernung trat lediglich in 5 Fällen eine Kunstlinsen Dezentrierung auf, wobei nur 2 Augen betroffen waren, welche die Kunstlinse zum Zeitpunkt der Silikonölinstillation implantiert bekamen. Ein weiterer Vorteil der Kunstlinsenimplantation bei Silikonölinstillation ist die bessere optische Beurteilbarkeit der Netzhaut im silikonölgefüllten Auge, was auch in der Veröffentlichung von Grewing und Mester beschrieben wurde [88].

Gesamtüberblick Komplikationen nach Silikonölenentfernung

In dieser Arbeit traten folgende Komplikationen nach Silikonölenentfernung auf: Re-Amotio (14%), Sekundärglaukom (3,9%), oberflächliche Läsion (3,5%), traktiver Prozess (3,1%), Linsen Dezentrierung (2,2%), Restöl in der Vorderkammer oder im Glaskörperraum (1,3%), postoperative Blutung (0,4%). Es wurden ausschließlich Komplikationen berücksichtigt, welche eine chirurgische Intervention zur Folge hatten. In der Literatur werden häufig in ähnlich aufgebauten Studien Veränderungen der Augen, welche keine oder eine medikamentöse Therapie indizieren, zusätzlich mit aufgelistet und erforscht. Dazu gehören beispielsweise Visus-, und intraokulare Druckveränderungen [60, 61, 73]. Eine Komplikationsverteilung im Umfang dieser Arbeit ist in der Literatur eher selten zu finden, was einen sinnvollen Vergleich im Gesamtüberblick schwer möglich macht. In kommenden Abschnitten werden die häufigsten Komplikationen diskutiert und mit Literaturdaten verglichen.

Re-Amotio

In dieser Arbeit liegt die Re-Amotio Rate nach Silikonölenentfernung bei 14,0%. In der Literatur bewegt sich die Re-Amotio Rate im Bereich zwischen 13,4% und 25,0% [63, 67, 72]. Grund für diese breite Spanne ist der unterschiedliche Aufbau der Studien mit verschiedenen Indikationsstellungen für eine Silikonölinstillation sowie unterschiedliche Fallzahlen und Beobachtungszeiträume. In dieser Arbeit wurde der Beobachtungszeitraum von mindestens 6 Monaten eingehalten. Das zeitliche Vorkommen der Netzhautablösungen nach Silikonölenentfernung stellte sich dabei anteilmäßig wie folgt dar: 31,25% intraoperativ, 53,1% innerhalb der ersten 3 Monate, 9,4% zwischen 3 und 6 Monaten und 6,25% nach 6 Monaten. In einer veröffentlichten wissenschaftlichen Arbeit kann man hierzu folgende Werte finden: 70% innerhalb der ersten 3 Monate, 30% nach abgelaufenen 6 Monaten [72]. Die Mehrzahl der Netzhautablösungen entwickelt sich dementsprechend in den ersten 3 Monaten, was auch mit der Datenlage dieser Arbeit übereinstimmt.

Die Literatur weist ferner darauf hin, dass im Zeitraum von 3 bis 6 Monaten nach Silikonölenentfernung eine Netzhautablösung unwahrscheinlich wird [28, 61–63, 65, 67, 89]. Dementsprechend lässt sich ableiten, dass der Nachbeobachtungszeitraum nach Silikonölenentfernung in den ersten 3 Monaten essentiell ist. Eine Empfehlung der Nachbeobachtungsintervalle sieht wie folgt aus: das erste Mal innerhalb der ersten Woche, dann 14-tägig innerhalb der ersten 3 Monate, danach alle 3 bis 6 Wochen für weitere 3 Monate und schließlich einmal halbjährlich [72].

Die Länge des Verbleibs des Silikonöls im Auge scheint in dieser Arbeit einen Einfluss auf die Wiederanlegungsrate der Netzhaut zu haben. Es wurde ein signifikanter Unterschied im Auftreten einer Netzhautablösung nach Silikonölenentfernung zwischen frühzeitiger und anderszeitiger Ablassung des Silikonöls festgestellt ($p = 0,0456$). Dabei liegt die Re-Amotio Rate unter den Augen die eine frühzeitige Silikonölenentfernung bekommen haben bei 24,4%. Die hauptsächlichen Gründe der frühzeitigen Silikonölenentfernung waren Emulsifikationen, Sekundärglaukome und proliferative Prozesse. Vor allem der proliferative Prozess stellt eine starke Prädisposition für eine spätere Amotio retinae dar, somit ist die erhöhte Komplikationsrate von Netzhautablösungen in der Gruppe der frühzeitigen Silikonölenentfernungen wenig überraschend. Diese Beobachtungen werden auch in der Literatur beschrieben [62–64]. Bei stabiler Netzhautsituation scheint allerdings der unterschiedliche zeitliche Verbleib des Silikonöls keinen Einfluss auf die Erfolgsrate im Hinblick einer dauerhaft angelegten Netzhaut zu haben [66]. Alleine die Netzhautsituation zum Zeitpunkt der Silikonölenentfernung ist höchstwahrscheinlich der entscheidende Faktor, der die Gefahr einer Wiederablösung bestimmt.

Eine Wiederinstillation von Silikonöl war in dieser Arbeit ausschließlich bei bestehender oder unmittelbar bevorstehender Amotio retinae indiziert. Das erneut eingebrachte Silikonöl

verblieb in diesen Fällen im Mittelwert von 9,31 Monaten im Auge, bevor es erneut abgelassen wurde. Bei 32,0% wurde nach erneuter Entfernung des Silikonöls die Re-Amotio und die Gefahr diese aufgrund von erheblicher PVR Reaktion zu entwickeln beobachtet. Setzt man diesen Anteil (32,0%) dem Anteil von 14,0%, die nach erster Silikonölenntfernung eine Netzhautablösung bekommen haben gegenüber, wird deutlich, dass die Gefahr einer weiteren Netzhautablösung erhöht ist, sobald nach erster Silikonölenntfernung diese schon einmal aufgetreten ist.

Sekundärglaukom/Emulsifikationen

Eine weitere wichtige Komplikation nach Entfernung des Silikonöls stellt das Sekundärglaukom dar. Grund dieser Komplikation ist in den meisten Fällen das Vorkommen von Emulsifikationen und kleinen Silikonölblässchen, die sich von der großen intraokularen Blase lösen können, sich im Vorderkammerwinkel ablagern, das Trabekelwerk verlegen und somit den Kammerabfluss behindern. In dieser Arbeit lag der Anteil der Augen, welche ein Sekundärglaukom nach Silikonölenntfernung entwickelt haben bei 3,9%. In der Literatur wird dieser Anteil oft viel höher beschrieben und liegt zum Teil bei 20%. Hierbei sind allerdings intraokulare Druckentgleisungen, welche nicht chirurgisch therapiert wurden, mit eingeflossen [61–63]. Emulsifikationen in silikonölgefüllten Augen sind beschrieben und unumstritten. Das Vorkommen dieser Emulsifikationen ist in der Vergangenheit mehrfach histopathologisch untersucht worden und wird für das Auftreten von Komplikationen wie Keratopathien und Sekundärglaukome verantwortlich gemacht [48, 90, 91]. Es wurden sogar Silikonölablagerungen im Gehirn nachgewiesen, was durch intrazelluläre Wanderung entlang des N.opticus nachzuvollziehen war [57]. Silikonöl mit höherer Viskosität beinhaltet vermehrt langkettige Moleküle, die das Auftreten von Emulsifikation verringern sollen [92, 93]. Auf Grundlage dessen ist zu erwähnen, dass die Silikonölinstillation in dieser Arbeit fast ausschließlich mit einem hochviskösem 5000cSt Öl durchgeführt wurde, was die geringe Anzahl an Sekundärglaukomen nach Silikonölenntfernung mitbegründet. Insgesamt sind Emulsifikationen in der Therapie mit Silikonöl ein Problem, welches durch gründliche Forschung und fortschrittlichere Herstellungstechniken der Silikonöle immer mehr eingedämmt wird und die damit verbundenen Komplikationsraten minimiert werden.

Gruppenvergleich

In dieser Arbeit wurden nach verschiedener Indikation der Silikonölinstillation Gruppen gebildet. Diese wurden übersichtlich gegenübergestellt und die jeweiligen Komplikationen nach Silikonölenntfernung miteinander verglichen. Es zeigte sich dabei lediglich zwischen der Gruppe, bei der die Glaskörpereinblutung die Indikation der Silikonölinstillation war, ein

signifikanter Unterschied bei den Häufigkeitsverteilungen der Komplikationen nach Silikonölenentfernung ($p = 0,0021$). Bei genauerer Betrachtung dieser Gegenüberstellung der Gruppen sind allerdings weitere Auffälligkeiten zu erkennen:

In der Gruppe der Augen, bei denen eine Pseudophakieamotio Grund der Silikonölinstillation war, fällt eine hohe Komplikationsrate an traktiven Prozessen nach Silikonölenentfernung auf. Es ereigneten sich 57,1% aller traktiven Prozesse in dieser Gruppe, was damit den größten Anteil im Gruppenvergleich darstellt. Es ist in der Literatur beschrieben, dass es durch Kunstlinsenimplantation im hinteren Abschnitt des Auges zu Irritationen kommt [75]. Mit Berücksichtigung dieser Erkenntnis, kann vermutet werden, dass durch die vergangenen Operationen und der damit verbundenen Reizungen im hinteren Augenabschnitt die Proliferationsneigung auf der Retina insgesamt erhöht ist. Dies könnte Grund des gehäuften Vorkommens einer PVR oder von epiretinalen Gliosen auch nach Silikonölenentfernung sein. In der Gruppe der Augen, bei denen ein traumatisches Ereignis Grund der Silikonölinstillation war, fällt eine insgesamt geringe Rate an Komplikationen nach Silikonölenentfernung auf. Lediglich 6,2% der gesamten Komplikationen verteilen sich auf diese Gruppe.

Erklärungsansätze hierzu schließen den Altersdurchschnitt und die Grunderkrankungen der Patienten, die dieser Gruppe zugehörig sind mit ein. Der Altersdurchschnitt dieser Gruppe liegt zum Zeitpunkt der Ölenentfernung bei unter 50 Jahren (46,73 Jahre), was deutlich unter dem Gesamtschnitt (60,4 Jahre) aller Patienten in dieser Arbeit liegt. Bei Patienten im höheren Alter ist die Durchblutung, hauptsächlich durch arteriosklerotische Veränderungen, eingeschränkt. Im Netzhaut-Aderhautbereich ist diese Durchblutungsstörung mit resultierendem Sauerstoff- und Stoffwechselfdefizit Grund für die erhöhte Tendenz zur Freisetzung von Proliferationsmediatoren und pathologischen Veränderungen der Retina [94]. Ferner sind Patienten in der Gruppe der traumatisch bedingten Silikonölinstillation selten von einer diabetischen oder sonstigen Augen betreffenden Grunderkrankung vorgeschädigt, welche eine ähnliche Durchblutungsstörung im Netzhautbereich bewirken würde. Somit könnte durch einen insgesamt jüngeren Patientenpool und geringeren Anteil an Risikofaktoren die Neigung eine Komplikation nach Silikonölenentfernung auszubilden geringer sein als in anderen Gruppen.

Wie weiter oben schon beschrieben wurde ein signifikanter Unterschied in der Gruppe der Augen, welche eine Glaskörpereinblutung als Indikation der Silikonölinstillation erlitten haben, ermittelt. Innerhalb dieser Gruppe ist die Komplikationsrate mit 46,7% im Vergleich zu den anderen Gruppen die Höchste. Anders als in vorheriger Betrachtung der traumatisierten Augen, leiden in dieser Gruppe ein Großteil der Augen (73,3%) an einer Grunderkrankung wie diabetischer Retinopathie (33,3%), Zentralvenenverschluss (20,0%) oder exsudativer altersbedingter Makuladegeneration (20,0%). Diese Grunderkrankungen bedingen eine verminderte Durchblutung der Netzhaut und führen zu Defiziten in der Stoffwechsellage und

Wundheilung. Es scheint, dass diese Prädispositionen starke Risikofaktoren für Komplikationen auch nach Silikonölentfernung sind.

Bei Augen, welche eine Silikonölinstillation im kindlich-juvenilen Alter bekamen, kann man eine erhöhte Re-Amotio Rate beobachten. Sie beträgt 28,6%, was im Vergleich zur durchschnittlichen Re-Amotio Rate mit 14,0%, um fast das Doppelte erhöht erscheint. Die verminderte Erfolgsquote der Wiederanlegungsrate der Retina bei Kindern im Vergleich zu Erwachsenen wird auch in der Literatur beschrieben [95, 96]. Es lässt vermuten, dass die von Geburt an instabile Netzhaut und das verzögerte Erkennen von Symptomen im Kindesalter einen Einfluss auf die Erfolgsquote der Wiederanlegungsrate und auf das Erlangen der vollständigen Sehkraft hat. Eine ausführliche und genauere Erforschung scheint im Bereich der kindlichen Netzhauablösungen aufgrund der relativ wenig auftretenden Fällen schwierig zu sein.

Ölablassungszeitpunkte und Komplikationen

Auch die verschiedenen Silikonölentfernungszeitpunkte wurden in dieser Arbeit näher betrachtet.

Es wurde unterschieden zwischen frühzeitiger Ölentfernung (Verbleib unter 6 Monate des Silikonöls), planmäßiger Ölentfernung (Verbleib 6 bis 12 Monate des Silikonöls) und später Ölentfernung (über 12 Monate Verbleib des Silikonöls).

In den Komplikationsverteilungen gab es im Vergleich zwischen frühzeitiger und anderszeitiger Silikonölentfernung einen signifikanten Unterschied in der Häufigkeitsverteilung der Komplikationen nach Ölentfernung ($p = 0,0002$).

Bei 53,7% der frühzeitig abgelassenen silikonölgefüllten Augen traten Komplikationen nach Ölentfernung auf. Dagegen kam es bei planmäßiger Ölentfernung in 23,3% der Fälle und in 12,9% der Fälle bei später Ölentfernung zu Komplikationen nach Ablassung des Silikonöls. Das signifikant vermehrte Auftreten von Re-Amotiones, wie schon im oberen Abschnitt beschrieben, aber auch die anderen Komplikationen wie Sekundärglaukom, traktive Prozesse, Linsen Dezentrierung, oberflächliche Läsionen, Restölverbleib in VK und im GK oder postoperative Blutungen spielen nach frühzeitiger Ölentfernung eine große Rolle. Vor allem die traktiven Prozesse sind bei frühzeitiger Silikonölentfernung auffällig hoch. Der Anteil der traktiven Prozesse liegt nach planmäßiger Silikonölentfernung bei 2,5%. Vergleichend liegt dieser Anteil nach frühzeitiger Silikonölentfernung bei 7,3%. Wie in der Literatur beschrieben behindert das Silikonöl die intravitreale Zirkulation von mitogenen Faktoren und verhindert die Neigung zu Replikationen. Außerdem limitiert die Silikonölblase die Ausbreitung der Membranen auf der Netzhaut, diese stellen sich flacher und traktiv weniger wirksam dar [97]. Diese Beobachtungen könnten Gründe der geringeren traktiven Komplikationsrate bei längerem Verbleib des Silikonöls im Auge darstellen.

Auch das Auftreten eines Sekundärglaukoms scheint in den frühzeitig abgelassenen silikonölgefüllten Augen erhöht zu sein. Bei planmäßiger Ölentfernung liegt diese Rate bei 2,5%, bei frühzeitiger Ölentfernung bei 14,6%. Allerdings ist hierbei zu beachten, dass in über 50% (56,1%) der Fälle der Grund für eine frühzeitige Silikonölentfernung das Sekundärglaukom, Öl in der VK oder starke Emulsifikationen darstellte. Diese Erkenntnis sollte man als starke Prädisposition zum Vorkommen eines Sekundärglaukoms auch nach der Ölentfernung berücksichtigen, was somit eine Bewertung über Auftreten eines Sekundärglaukoms in der Gruppe der frühzeitig abgelassenen silikonölgefüllten Augen nicht angebracht zu sein scheint.

Bei später Ölentfernung scheint die Komplikationsrate, abgesehen der Re-Amotio Rate, gegen 0% zu gehen. Hierbei ist natürlich zu beachten, dass die Patientenzahl innerhalb der Gruppe bei denen eine späte Silikonölentfernung durchgeführt wurde sehr gering ist (31 Patienten, entspricht 13,5% der gesamten Fallzahl dieser Arbeit). Somit scheint eine Aussage über Komplikationswahrscheinlichkeiten nach später Silikonölentfernung schwierig zu sein. Da aber immerhin 54,8% der Patienten, bei denen nur durch Versäumen von Kontrolluntersuchungen und ohne dringliche Indikation der Silikonölentfernung diese späte Silikonölentfernung durchgeführt wurde, könnte man dennoch festhalten, dass für ein Auge mit langer Verweildauer des Silikonöls ohne Komplikationen (über 1 Jahr), das Auftreten einer Komplikation auch nach erfolgter später Ölentfernung sehr gering ist.

Ausblick

Insgesamt gibt diese Arbeit einen guten Überblick verschiedener Gesichtspunkte der Silikonölchirurgie innerhalb der Augenheilkunde. Identisch zu vielen Veröffentlichungen ist die Re-Amotio als Komplikation nach Silikonölentfernung auch hier als das größte Problem anzusehen. Eine Minimierung dieser Komplikation sollte in der Zukunft weiter angestrebt werden. Um dieses Ziel zu erreichen gehen viele Fortschritte in eine vielversprechende Richtung. Ein dem Risiko angepasstes Nachsorgemanagement, was durch gründliche Forschung in diesem Gebiet definiert wurde, ist sicherlich eines der wichtigsten Elemente nach erfolgter Silikonölentfernung [72]. Ein großes Problem der Therapie von Netzhautablösungen mit Silikonöl, geschuldet seiner geringen Dichte, ist die eingeschränkte Tamponadenwirkung auf die untere Zirkumferenz der Retina. Um dieses Defizit auszugleichen wurden Öle mit höherer Dichte entwickelt und getestet [98]. Auch ein kombiniertes Verfahren von Buckel- und Silikonölchirurgie konnte im Aspekt dieser Problematik gute Ergebnisse erzielen [99]. Eine weitere vielversprechende Entwicklung veröffentlichte Kreklau 2012 mit Ihrem Greifswalder-Ballonmodell. Ein intravitrealer Ballon, welcher Glaskörperflüssigkeit aufnehmen kann, bewirkt durch Oberflächenexpansion eine komplette Netzhautanlage auch an den schwierigsten Stellen [100].

Nicht zuletzt könnte diese Arbeit dazu anregen, Risikogruppen zu definieren, die eine erhöhte Gefahr haben, eine Re-Amotio nach Silikonölenentfernung zu entwickeln. Hierbei könnte das Alter und Geschlecht, die Indikation der Silikonölinstillation, die Netzhautsituation vor Silikonölinstillation, die Dauer der Silikonöltamponade und die Netzhautsituation bei Entfernung des Silikonöls mit einfließen. Eventuell könnte damit die Wahrscheinlichkeit eine Re-Amotio nach Silikonölenentfernung zu entwickeln ermittelt werden. Bei erhöhter Gefahr könnten zeitnähere und gründlichere Nachsorgen oder zusätzliche chirurgische Interventionen angebracht sein.

6 Zusammenfassung

Diese Arbeit beschäftigt sich mit dem Gebrauch von Silikonöl innerhalb der Augenheilkunde. Silikonöl wird seit ca. 50 Jahren zur Versorgung instabiler Netzhautsituationen angewendet. Das Öl, welches nach Glaskörperentfernung in das Innere des Auges instilliert wird, verkörpert eine Tamponade, die einer Netzhautablösung entgegen wirkt. Indikationen für diese Silikonölinstillation reichen daher von der "klassischen" rhegmatogenen Amotio bis hin zu subretinalen Blutungen. Da ein längerer bis dauerhafter Verbleib des Silikonöls im Auge mit starken Problemen einhergeht, ist die Entfernung des Öls indiziert. Komplikationen nach dieser Silikonölentfernung sind beschrieben und wurden in dieser Arbeit untersucht.

Diese Arbeit hat einen Umfang von 229 Augen, bei denen nach erfolgter Therapie mittels Silikonöl, dieses wieder entfernt wurde. Indikationen für die Silikonölinstillationen waren dabei die rhegmatogene Amotio (70 Augen, 30,6%), die Pseudophakieamotio (65 Augen, 28,4%), die traumabedingte Amotio (26 Augen, 11,4%), die traktive Amotio (23 Augen, 10,0%), die Glaskörpereinblutung (15 Augen, 6,6%), die entzündlich bedingte Veränderung (10 Augen, 4,4%), die kindlich-juvenile Amotio (7 Augen, 3,1%), das Makulaforamen (6 Augen, 2,6%), die exsudative Amotio (5 Augen, 2,2%), die Makularotation (1 Auge, 0,4%) und die subretinale Blutung (1 Auge, 0,4%). Unter denen, die im Verlauf keinen Silikonölaustausch bekommen haben, befand sich das Öl im Schnitt 10,59 Monate im Auge. Die Komplikationen nach Silikonölentfernung waren die Re-Amotio (14%), das Sekundärglaukom (3,9%), die oberflächliche Läsion (3,5%), der traktive Prozess (3,1%), die Linsen Dezentrierung (2,2%), das Restöl in der Vorderkammer oder im Glaskörperraum (1,3%) oder die postoperative Blutung (0,4%). Komplikationszeitpunkte wurden zwischen intraoperativ (24,6%), früh (53,8%), mittelfristig (10,8%) und spät (10,8%) unterschieden. Zwischen den Gruppen, gebildet durch die unterschiedlichen Indikationen einer Silikonölinstillation, war lediglich bei den Glaskörpereinblutungen ein signifikanter Unterschied in der Häufigkeitsverteilung der Komplikationen nach Silikonölentfernung zu erkennen. Allerdings waren darüber hinaus einige Auffälligkeiten, wie ein vermehrtes Auftreten an traktiven Prozessen unter den Augen mit einer Pseudophakieamotio, eine insgesamt geringe Rate an Komplikationen unter den Augen mit traumatischer Vorgeschichte, die höchste anteilmäßige Komplikationsrate bei den Augen mit einer Glaskörpereinblutung und die erhöhte Re-Amotio Rate unter den kindlich-juvenilen Augen, zu beobachten.

In den Komplikationsverteilungen gab es im Vergleich zwischen frühzeitiger und anderszeitiger Silikonölentfernung sowohl ein signifikant vermehrtes Auftreten einer Re-Amotio (24,4%) als auch eine signifikant erhöhte Gesamtkomplikationsrate (53,7%).

7 Verzeichnisse

7.1 Literaturverzeichnis

1. Stone W. (1958) Alloplasty in Surgery of the Eye. N Engl J Med(258): 596–602
2. Cibis P. A., Becker B., Okun E., Canaan S. (1962) The Use of Liquid Silicone in Retinal Detachment Surgery. Arch Ophthalmol 68(5): 590–599
3. Armaly M. F. (1962) Ocular Tolerance to Silicones. Arch Ophthalmol 68(3): 390
4. Watzke R. C. (1967) Silicone Retinopiasis for Retinal Detachment. Arch Ophthalmol 77(2): 185–196
5. Cockerham W. D., Schepens C. L., Freeman H. M. (1970) Silicone Injection in Retinal Detachment. Arch Ophthalmol 83(6): 704–712
6. Kanski J. J., Daniel R. (1973) Intravitreal silicone injection in retinal detachment. Br J Ophthalmol 73(57): 542–545
7. Mukai N., Lee P. F., Oguri M., Schepens C. L. (1975) A long-term evaluation of silicone retinopathy in monkeys. Can J Ophthalmol 10(3): 391–402
8. Grey R. H. B., Leaver P. K. (1979) Silicone oil in the treatment of massive preretinal retraction I. Br J Ophthalmol(63): 355–360
9. Leaver P. K., Grey R. H. B., Garner A. (1979) Silicone oil in the treatment of massive preretinal retraction II. Br J Ophthalmol(63): 361–367
10. Scott J. D. (1977) A rationale for the use of liquid silicone. Trans Ophthalmol Soc U K 97(2): 235–237
11. Haut J., van Effenterre G., Ullern M., Chermet M. (1980) Surgical treatment of retinal detachment with macular holes by vitrectomy and silicone oil injections (author's transl) (Traitement chirurgical des décollements de rétine avec trou maculaire par la technique de la vitrectomie associée à l'injection de silicone liquide). J Fr Ophtalmol 3(2): 115–118
12. Živojnović R., Mertens D., Baarsma G. (1981) Das flüssige Silikon in der Amotiochirurgie-Bericht über 90 Fälle. Klin Monbl Augenheilkd 179(07): 17–22
13. Živojnović R., Mertens D. A., Peperkamp E. (1982) Liquid silicone in amotio surgery (II). Report on 280 cases - further development of the technic (Das flüssige Silikon in der Amotiochirurgie (II). Bericht über 280 Fälle - weitere Entwicklung der Technik). Klin Monbl Augenheilkd 181(6): 444–452
14. Arch Ophthalmol (1992) Silicone Study Report 1. Vitrectomy With Silicone Oil or Sulfur Hexafluoride Gas in Eyes With Severe Proliferative Vitreoretinopathy: Results of a Randomized Clinical Trial. Arch Ophthalmol 110(6): 770
15. Arch Ophthalmol (1992) Silicone Study Report 2. Vitrectomy With Silicone Oil or Perfluoropropane Gas in Eyes With Severe Proliferative Vitreoretinopathy: Results of a Randomized Clinical Trial. Arch Ophthalmol 110(6): 780

16. Abrams G. W., Azen S. P., McCuen B. W., Flynn H. W. Jr., Lai M. Y., Ryan S. J. (1997) Vitrectomy with silicone oil or long-acting gas in eyes with severe proliferative vitreoretinopathy: results of additional and long-term follow-up. Silicone Study report 11. *Arch Ophthalmol* 115(3): 335–344
17. Camacho H., Bajaire B., Mejia L. F. (1992) Silicone oil in the management of giant retinal tears. *Ann Ophthalmol* 24(2): 45–49
18. Schrader W. (1989) Pseudophakic retinal detachment is frequently a sequela of surgical complications (Die Pseudophakieamotio ist häufig eine Folge von Operationskomplikationen). *Fortschr Ophthalmol* 86(6): 619–622
19. Tielsch J. M., Legro M. W., Cassard S. D., Schein O. D., Javitt J. C., Singer A. E., Bass E. B., Steinberg E. P. (1996) Risk factors for retinal detachment after cataract surgery. A population-based case-control study. *Ophthalmology* 103(10): 1537–1545
20. Dieckert J. P., O'Connor P. S., Schacklett D. E., Tredici T. J., Lambert H. M., Fanton J. W., Sipperley J. O., Rashid E. R. (1986) Air travel and intraocular gas. *Ophthalmology* 93(5): 642–645
21. Gandorfer A., Kampik A. (2000) Expansion of intraocular gas due to reduced atmospheric pressure. Case report and review of the literature (Expansion intraokularer Gase infolge Reduktion des Atmosphärendruckes. Kasuistik und Literaturübersicht). *Ophthalmologie* 97(5): 367–370
22. Lemmen K., Heimann K. (1988) Früh-Vitrektomie mit primärer Silikonölinjektion bei schwerverletzten Augen. *Klin Monbl Augenheilkd* 193(12): 594–601
23. Juan E. de, Sternberg P., Michels R. G. (1984) Timing of vitrectomy after penetrating ocular injuries. *Ophthalmology* 91(9): 1072–1074
24. Szurman P., Roters S., Grisanti S., Aisenbrey S., Rohrbach J. M., Warga M. A., Gelissen F., Spitzer M. S., Bartz-Schmidt K. U. (2007) Primary Silicone Oil tamponade in the management of severe intraocular foreign body injuries. *Retina* 27(3): 304–311
25. Gabel V. P., Beck P. (1990) Does silicone oil improve the prognosis of severe proliferative diabetic retinopathy? (Verbessert Silikonöl die Prognose bei schwerer proliferativer diabetischer Retinopathie?). *Klin Monbl Augenheilkd* 197(2): 112–117
26. Stefansson E., Landers M.B. 3rd, Wolbarsht M. L. (1982) Vitrectomy, lensectomy, and ocular oxygenation. *Retina* 2(3): 159–166
27. Bali E., Huyghe P., Caspers L., Libert J. (2003) Vitrectomy and silicone oil in the treatment of acute endophthalmitis. Preliminary results. *Bull Soc Belge Ophthalmol*(288): 9–14
28. Scott I. U., Flynn H. W. Jr., Azen S. P., Lai M. Y., Schwartz S., Trese M. T. (1999) Silicone oil in the repair of pediatric complex retinal detachments: a prospective, observational, multicenter study. *Ophthalmology* 106(7): 1399-407; discussion 1407-8

29. Avila M. P., Jalkh A. E., Murakami K., Trempe C. L., Schepens C. L. (1983) Biomicroscopic study of the vitreous in macular breaks. *Ophthalmology* 90(11): 1277–1283
30. Gass J. D. (2003) Idiopathic senile macular hole: its early stages and pathogenesis. 1988. *Retina* 23(6 Suppl): 629–639
31. Schepens C. L. (1997) Pathogenesis of macular holes (Zur Pathogenese von Makulalöchern). *Klin Monbl Augenheilkd* 211(6): aA1
32. Gonvers M., Machemer R. (1982) A new approach to treating retinal detachment with macular hole. *Am J Ophthalmol* 94(4): 468–472
33. Goldbaum M. H., McCuen B. W., Hanneken A. M., Burgess S. K., Chen H. H. (1998) Silicone oil tamponade to seal macular holes without position restrictions. *Ophthalmology* 105(11): 2140-7; discussion 2147-8
34. Wolfensberger T. J., Gonvers M. (1999) Long-term follow-up of retinal detachment due to macular hole in myopic eyes treated by temporary silicone oil tamponade and laser photocoagulation. *Ophthalmology* 106(9): 1786–1791
35. Feeney-Burns L., Eilersieck M. R. (1985) Age-related changes in the ultrastructure of Bruch's membrane. *American journal of ophthalmology* 100(5): 686–697
36. Tarkkanen A., Laatikainen L. (1983) Coat's disease: clinical, angiographic, histopathological findings and clinical management. *The British journal of ophthalmology* 67(11): 766–776
37. Aisenbrey S., Bartz-Schmidt K. U., Walter P., Hilgers R. D., Ayertey H., Szurman P., Thumann G. (2007) Long-term follow-up of macular translocation with 360 degrees retinotomy for exudative age-related macular degeneration. *Arch Ophthalmol* 125(10): 1367–1372
38. Petersen J. (1987) The physical and surgical aspects of silicone oil in the vitreous cavity. *Graefes Arch Clin Exp Ophthalmol* 225(6): 452–456
39. Gonvers M., Thresher R. (1983) Temporary use of silicone oil in the treatment of proliferative vitreoretinopathy. An experimental study with a new animal model. *Graefes Arch Clin Exp Ophthalmol* 221(1): 46–53
40. Cleary P. E., Jarus G., Ryan S. J. (1980) Experimental posterior penetrating eye injury in the rhesus monkey: vitreous-lens admixture. *Br J Ophthalmol* 64(11): 801–808
41. de Bustros S. (1990) Intraoperative control of hemorrhage in penetrating ocular injuries. *Retina* 10 Suppl 1: S55-8
42. Fastenberg D. M., Diddie K. R., Delmage J. M., Dorey K. (1983) Intraocular injection of silicone oil for experimental proliferative vitreoretinopathy. *Am J Ophthalmol* 95(5): 663–667

43. O'Malley C., Heintz R. M. Sr. (1975) Vitrectomy with an alternative instrument system. *Ann Ophthalmol* 7(4): 585-8, 591-4
44. Fujii G. Y., De Juan E. Jr., Humayun M. S., Chang T. S., Pieramici D. J., Barnes A., Kent D. (2002) Initial experience using the transconjunctival sutureless vitrectomy system for vitreoretinal surgery. *Ophthalmology* 109(10): 1814–1820
45. Peyman G. A. (1990) A miniaturized vitrectomy system for vitreous and retinal biopsy. *Can J Ophthalmol* 25(6): 285–286
46. Eckardt C. (2005) Transconjunctival sutureless 23-gauge vitrectomy. *Retina* 25(2): 208–211
47. Erakgun T., Egrilmez S. (2009) Surgical outcomes of transconjunctival sutureless 23-gauge vitrectomy with silicone oil injection. *Indian J Ophthalmol* 57(2): 105–109
48. Ni C., Wang W. J., Albert D. M., Schepens C. L. (1983) Intravitreal silicone injection. Histopathologic findings in a human eye after 12 years. *Arch Ophthalmol* 101(9): 1399–1401
49. Bambas B., Eckardt C., Vowinkel E., Kruse H. (1995) Toxic substances with silicone oil after intraocular injections (Toxische Substanzen im Silikonöl nach intraokularer Injektion). *Ophthalmologe* 92(5): 663–667
50. Foulks G. N., Hatchell D. L., Proia A. D., Klintworth G. K. (1991) Histopathology of silicone oil keratopathy in humans. *Cornea* 10(1): 29–37
51. Sternberg P., Hatchell D. L., Foulks G. N., Landers M.B. 3rd (1985) The Effect of Silicone Oil on the Cornea. *Arch Ophthalmol*(103): 90–94
52. Beekhuis W. H., Ando F., Živojnović R., Mertens D. A., Peperkamp E. (1987) Basal iridectomy at 6 o'clock in the aphakic eye treated with silicone oil: prevention of keratopathy and secondary glaucoma. *Br J Ophthalmol* 71(3): 197–200
53. Borislav D. (1993) Cataract after silicone oil implantation. *Doc Ophthalmol* 83(1): 79–82
54. Effert R. (1992) Extracapsular cataract extraction with phacoemulsification and pars plana vitrectomy with silicone oil tamponade in one session (Extrakapsuläre Kataraktextraktion mit Phakoemulsifikation und Pars-Plana-Vitrektomie mit Silikonöltamponade in einer Sitzung). *Klin Monbl Augenheilkd* 201(4): 244–246
55. Ando F. (1985) Intraocular hypertension resulting from pupillary block by silicone oil. *Am J Ophthalmol* 99(1): 87–88
56. Budde M., Cursiefen C., Holbach L. M., Naumann G. O. (2001) Silicone oil-associated optic nerve degeneration. *Am J Ophthalmol* 131(3): 392–394
57. Eller A. W., Friberg T. R., Mah F. (2000) Migration of silicone oil into the brain: a complication of intraocular silicone oil for retinal tamponade. *Am J Ophthalmol* 129(5): 685–688

58. Federman J. L., Schubert H. D. (1988) Complications associated with the use of silicone oil in 150 eyes after retina-vitreous surgery. *Ophthalmology* 95(7): 870–876
59. Kampik A., Höing C., Heidenkummer H. P. (1992) Problems and timing in the removal of silicone oil. *Retina* 12(3 Suppl): S11-6
60. Zilis J. D., McCuen B. W., De Juan E. Jr., Stefansson E., Machemer R. (1989) Results of silicone oil removal in advanced proliferative vitreoretinopathy. *Am J Ophthalmol* 108(1): 15–21
61. Scholda C., Egger S., Lakits A., Haddad R. (1997) Silicone oil removal: results, risks and complications. *Acta Ophthalmol Scand* 75(6): 695–699
62. Casswell A. G., Gregor Z. J. (1987) Silicone oil removal. I. The effect on the complications of silicone oil. *Br J Ophthalmol* 71(12): 893–897
63. Casswell A. G., Gregor Z. J. (1987) Silicone oil removal. II. Operative and postoperative complications. *Br J Ophthalmol* 71(12): 898–902
64. Scholda C., Egger S., Lakits A., Walch K., von Eckardstein E., Biowski R. (2000) Retinal detachment after silicone oil removal. *Acta Ophthalmol Scand* 78(2): 182–186
65. Jonas J. B., Budde W. M., Knorr H. L. (1999) Timing of retinal redetachment after removal of intraocular silicone oil tamponade. *Am J Ophthalmol* 128(5): 628–631
66. Pavlovic S., Dick B., Schmidt K. G., Tomic Z., Latinovic S. (1995) Long-term outcome after silicone oil removal (Langzeitergebnisse nach Silikonölenfernung). *Ophthalmologie* 92(5): 672–676
67. Bodanowitz S., Hesse L., Poller S., Kroll P. (1996) Management of retinal redetachment following silicone-oil removal. *Ger J Ophthalmol* 5(2): 67–72
68. Gonvers M. (1990) Temporary silicone oil tamponade in the treatment of complicated diabetic retinal detachments. *Graefes Arch Clin Exp Ophthalmol* 228(5): 415–422
69. Mathis A., Pagot V., Gazagne C., Malecaze F. (1992) Giant retinal tears. Surgical techniques and results using perfluorodecalin and silicone oil tamponade. *Retina* 12(3 Suppl): S7-10
70. Douglas M. J., Scott I. U., Flynn H. W. Jr. (2003) Pars plana lensectomy, pars plana vitrectomy, and silicone oil tamponade as initial management of cataract and combined traction/rhegmatogenous retinal detachment involving the macula associated with severe proliferative diabetic retinopathy. *Ophthalmic Surg Lasers Imaging* 34(4): 270–278
71. Siqueira R. C., Gil, Aline Degasperi Cote, Canamary F., Minari M., Jorge R. (2009) Pars plana vitrectomy and silicone oil tamponade for acute endophthalmitis treatment. *Arq Bras Oftalmol* 72(1): 28–32
72. Falkner C. I., Binder S., Kruger A. (2001) Outcome after silicone oil removal. *Br J Ophthalmol* 85(11): 1324–1327

73. Hutton W. L., Azen S. P., Blumenkranz M. S., Lai M. Y., McCuen B. W., Han D. P., Flynn H. W. Jr., Ramsay R. C., Ryan S. J. (1994) The effects of silicone oil removal. Silicone Study Report 6. *Arch Ophthalmol* 112(6): 778–785
74. Feltgen N., Weiss C., Wolf S., Ottenberg D., Heimann H. (2007) Scleral buckling versus primary vitrectomy in rhegmatogenous retinal detachment study (SPR Study): recruitment list evaluation. Study report no. 2. *Graefes Arch Clin Exp Ophthalmol* 245(6): 803–809
75. Herrmann W. A., Heimann H., Helbig H. (2010) Cataract surgery. Effect on the posterior segment of the eye (Kataraktoperation. Effekt auf den hinteren Augenabschnitt). *Ophthalmologe* 107(10): 975-84; quiz 985-6
76. Saidkasimova S., Mitry D., Singh J., Yorston D., Charteris D. G. (2009) Retinal detachment in Scotland is associated with affluence. *Br J Ophthalmol* 93(12): 1591–1594
77. Mitry D., Chalmers J., Anderson K., Williams L., Fleck B. W., Wright A., Campbell H. (2011) Temporal trends in retinal detachment incidence in Scotland between 1987 and 2006. *Br J Ophthalmol* 95(3): 365–369
78. Skorkovska S., Synek S. (2002) Pseudophakic retinal detachment in relation to complications of cataract surgery (Pseudofakicke odchlípení sítnice ve vztahu ke komplikacím operace katarakty). *Cesk Slov Oftalmol* 58(2): 117–121
79. Haimann M. H., Burton T. C., Brown C. K. (1982) Epidemiology of retinal detachment. *Arch Ophthalmol* 100(2): 289–292
80. Laatikainen L., Tolppanen E. M., Harju H. (1985) Epidemiology of rhegmatogenous retinal detachment in a Finnish population. *Acta Ophthalmol (Copenh)* 63(1): 59–64
81. Tornquist R., Stenkula S., Tornquist P. (1987) Retinal detachment. A study of a population-based patient material in Sweden 1971-1981. I. Epidemiology. *Acta Ophthalmol (Copenh)* 65(2): 213–222
82. Li X. (2003) Incidence and epidemiological characteristics of rhegmatogenous retinal detachment in Beijing, China. *Ophthalmology* 110(12): 2413–2417
83. Arikan G., Ozbek Z., Oner F. H., Durak I., Saatci A. O. (2012) Effect of silicone oil removal on central corneal thickness. *Int J Ophthalmol* 5(3): 374–376
84. Scholda C., Egger S., Haddad R., Nagel G. (1995) Zur Effektivität der Silikonölenfernung: Ergebnisse, Grenzen und Komplikationen
85. Lucke K., Forster M., Laqua H. (1987) Long-term experience using an intraocular silicone oil filling (Langzeiterfahrungen mit intraokularer Silikonöl-Füllung). *Fortschr Ophthalmol* 84(1): 96–98
86. Billington B. M., Leaver P. K. (1986) Vitrectomy and fluid/silicone-oil exchange for giant retinal tears: results at 18 months. *Graefes Arch Clin Exp Ophthalmol* 224(1): 7–10

87. Biermeyer H., Kroll P. (1990) Vorschlag zur Linsenimplantation nach vitreoretinaler Silikonölchirurgie (Recommendation for lens implantation following vitreoretinal silicone oil surgery). *Klin Monbl Augenheilkd* 197(1): 6–8
88. Grewing R., Mester U. (1992) Therapeutic possibilities in lens opacity after silicon oil tamponade (Therapeutische Möglichkeiten bei Eintrübung der Linse nach Silikonöltamponade). *Klin Monbl Augenheilkd* 200(1): 30–32
89. Larkin G. B., Flaxel C. J., Leaver P. K. (1998) Phacoemulsification and silicone oil removal through a single corneal incision. *Ophthalmology* 105(11): 2023–2027
90. Kirchhof B., Tavakolian U., Paulmann H., Heimann K. (1986) Histopathological findings in eyes after silicone oil injection. *Graefes Arch Clin Exp Ophthalmol* 224(1): 34–37
91. Manschot W. A. (1978) Intravitreal silicone injection. *Adv Ophthalmol* 36: 197–207
92. Heidenkummer H. P., Kampik A., Thierfelder S. (1992) Experimental evaluation of in vitro stability of purified polydimethylsiloxanes (silicone oil) in viscosity ranges from 1000 to 5000 centistokes. *Retina* 12(3 Suppl): S28-32
93. Caramoy A., Schröder S., Fauser S., Kirchhof B. (2010) In vitro emulsification assessment of new silicone oils. *Br J Ophthalmol* 94(4): 509–512
94. Arjamaa O., Nikinmaa M. (2006) Oxygen-dependent diseases in the retina: role of hypoxia-inducible factors. *Exp Eye Res* 83(3): 473–483
95. Biedner B., Rothkoff L., Klemperer I. (1996) Silicone oil for complicated retinal detachment in the pediatric population. *Eur J Ophthalmol* 6(4): 451–453
96. Stärck N. (1981) Beitrag zur Netzhautablösung bei Kindern und Jugendlichen. *Klin Monbl Augenheilkd* 178: 127–132
97. Michel Gonvers R. T. (1983) Temporary use of silicone oil in the treatment of proliferative vitreoretinopathy. *Graefes Arch Clin Exp Ophthalmol*(221): 46–53
98. Engelmann K., Herbrig E. (2008) Different endotamponade agents and their clinical indications (Indikation zum Einsatz verschiedener Endotamponaden). *Klin Monbl Augenheilkd* 225(2): 138–145
99. Solaiman, Kamal A M, Dabour S. A. (2014) Supplemental scleral buckling for inferior retinal detachment in silicone oil-filled eyes. *Retina* 34(6): 1076–1082
100. Kreklau A. (2012) Endotamponade bei Pars-plana-Vitrektomie – eine postoperative Optimierung der Silikonblasengröße, Ernst-Moritz-Arndt Universität Greifswald, Klinik und Poliklinik für Augenheilkunde

7.2 Abkürzungsverzeichnis

PVR	-	proliferative Vitreoretinopathie
PDR	-	proliferative diabetische Retinopathie
ICCE	-	intracapsular cataract extraction
ECCE	-	extracapsular cataract extraction
RPE	-	retinales Pigmentepithel
SF6	-	Schwefelhexafluorid
C3F8	-	Perfluorpropan
VEGF	-	vascular endothelial growth factor
PpV	-	Pars plana Vitrektomie
PHPV	-	persistierender hyperplastischer primärer Glaskörper
AMD	-	altersabhängige Makuladegeneration
CNV	-	choroidale Neovaskularisation
PDMS	-	Polydimethylsiloxan
cSt	-	centistoke
PFCL	-	Perfluorcarbongas
VK	-	Vorderkammer
GK	-	Glaskörper

7.3 Tabellenverzeichnis

Tabelle 1: Komplikationen und Silikonölablassungszeitpunkte in Gruppe 1	31
Tabelle 2: Komplikationen und Silikonölablassungszeitpunkte in Gruppe 2	32
Tabelle 3: Komplikationen und Silikonölablassungszeitpunkte in Gruppe 3	33
Tabelle 4: Komplikationen und Silikonölablassungszeitpunkte in Gruppe 4	34
Tabelle 5: Komplikationen und Silikonölablassungszeitpunkte in Gruppe 5	35
Tabelle 6: Komplikationen und Silikonölablassungszeitpunkte in Gruppe 6	36
Tabelle 7: Komplikationen und Silikonölablassungszeitpunkte in Gruppe 7	37
Tabelle 8: Vergleich der Komplikationen zwischen den einzelnen Gruppen	39
Tabelle 9: Komplikationen unter den planmäßigen Silikonölentfernungen	40
Tabelle 10: Komplikationen unter den frühzeitigen Silikonölentfernungen	41
Tabelle 11: Komplikationen unter den späten Silikonölentfernungen	41
Tabelle 12: Komplikationen unter den Fällen mit Silikonaustausch vor Entfernung.....	42
Tabelle 13: Vergleich der Komplikationen zwischen planmäßiger und anderszeitiger Ölentfernung	42

Tabelle 14: Vergleich der Komplikationen zwischen frühzeitiger und anderszeitiger Ölentfernung	43
Tabelle 15: Vergleich der Komplikationen zwischen später und anderszeitiger Ölentfernung	43
Tabelle 16: Vergleich der Komplikationen zwischen im Verlauf gewechseltem Öl und anderszeitiger Ölentfernung	44
Tabelle 17: Überblick der Komplikation Amotio nach Silikonölentfernung	45
Tabelle 18: Vergleich der Amotio nach Silikonölentfernung zwischen planmäßiger und anderszeitiger Ölentfernung	46
Tabelle 19: Vergleich der Amotio nach Silikonölentfernung zwischen frühzeitiger und anderszeitiger Ölentfernung	47
Tabelle 20: Vergleich der Amotio nach Silikonölentfernung zwischen später und anderszeitiger Ölentfernung	47
Tabelle 21: Vergleich der Amotio nach Silikonölentfernung zwischen im Verlauf gewechseltem Öl und anderszeitiger Ölentfernung	48
Tabelle 22: Übersichtstabelle der Augen mit Silikonölwiederinstillation	52

7.4 Abbildungsverzeichnis

Abbildung 1: Altersverteilung	21
Abbildung 2: Indikation für eine Silikonölinstillation	22
Abbildung 3: Zeitraum zwischen Kunstlinsenimplantation und Silikonölinstillation	23
Abbildung 4: Gründe für die Glaskörpereinblutung	24
Abbildung 5: Zeitpunkt der Silikonölentfernung + Anzahl der Augen in der Sondergruppe w26	26
Abbildung 6: Boxplot: Zeitpunkt der Silikonölentfernungen in den Gruppen p, f, s	27
Abbildung 7: Komplikationen im Gesamtüberblick	29
Abbildung 8: Komplikationsverteilung	30
Abbildung 9: Komplikationszeitpunkte im Gesamtüberblick	30
Abbildung 10: Zeitpunkt der Silikonölwiederinstillation nach Silikonölentfernung	49
Abbildung 11: Zeitpunkt der zweiten Silikonölentfernung bei den silikonölwiederinstillierten Augen	50
Abbildung 12: Anteile der Komplikationen nach zweiter Silikonölentfernung	51

Eidesstattliche Erklärung

Hiermit erkläre ich, dass ich die vorliegende Dissertation selbständig verfasst und keine anderen als die angegebenen Hilfsmittel benutzt habe.

Die Dissertation ist bisher keiner anderen Fakultät, keiner anderen wissenschaftlichen Einrichtung vorgelegt worden.

Ich erkläre, dass ich bisher kein Promotionsverfahren erfolglos beendet habe und dass eine Aberkennung eines bereits erworbenen Doktorgrades nicht vorliegt.

12.12.2017

Marc Stöhr

Danksagung

Ich danke Herrn Prof. Dr. med. S. Clemens für die fachliche Begleitung und Betreuung meiner Arbeit.